

# Necrosis pancreática extensa, manejo exitoso con necrosectomía endoscópica percutánea

## Extensive Pancreatic Necrosis, Successful Management with Percutaneous Endoscopic Necrosectomy

Daniela Giraldo-Campillo,<sup>1\*</sup>  Juliana Lucía Molina-Valencia,<sup>2</sup>  Juan Camilo Ricaurte-Ciro,<sup>3</sup>  Carlos Andrés Delgado-López.<sup>4</sup> 

### ACCESO ABIERTO

#### Citación:

Giraldo-Campillo D, Molina-Valencia JL, Ricaurte-Ciro JC, Delgado-López CA. Necrosis pancreática extensa, manejo exitoso con necrosectomía endoscópica percutánea. *Revista Colombiana de Gastroenterología*. 2024;39(2):194-198. <https://doi.org/10.22516/25007440.1083>

<sup>1</sup> Residente de cirugía general, Universidad de Antioquia, Medellín, Colombia.

<sup>2</sup> Residente de cirugía general, Universidad de Antioquia, Medellín, Colombia.

<sup>3</sup> Médico internista gastroenterólogo, Hospital San Vicente Fundación, Medellín, Colombia.

<sup>4</sup> Cirujano general, Hospital Pablo Tobón Uribe, Medellín, Colombia.

\*Correspondencia: Daniela Giraldo, [danielagiraldo.9458@gmail.com](mailto:danielagiraldo.9458@gmail.com)

Fecha recibido: 17/05/2023

Fecha aceptado: 27/06/2023



### Resumen

La necrosectomía endoscópica percutánea es un procedimiento indicado para el manejo de la necrosis pancreática extensa. Se han descrito diferentes alternativas endoscópicas y quirúrgicas para el drenaje de colecciones peripancreáticas y el desbridamiento de la necrosis, y los abordajes mínimamente invasivos tienen menores tasas de complicaciones y mortalidad. Se presenta el caso de un paciente con pancreatitis grave asociada a necrosis pancreática con extensión a ambas goteras parietocólicas, que fue llevado a necrosectomía endoscópica percutánea, luego de drenajes percutáneos y laparoscópicos no exitosos, y se logró una resolución completa del cuadro clínico.

Para determinar el manejo, se debe considerar el estado clínico del paciente, la localización de las colecciones y el tiempo de evolución de la pancreatitis, y de este modo elegir qué intervención será la más efectiva, considerando además la experiencia del equipo médico y los recursos disponibles.

### Palabras clave

Pancreatitis aguda necrotizante, endoscopia del sistema digestivo, procedimientos quirúrgicos mínimamente invasivos, infección persistente.

### Abstract

Percutaneous endoscopic necrosectomy is a procedure indicated for managing extensive pancreatic necrosis. Different endoscopic and surgical alternatives have been described for drainage of peripancreatic collections and debridement of necrosis, and minimally invasive approaches have lower complications and mortality rates. We presented the case of a patient with severe pancreatitis associated with pancreatic necrosis extending to both paracolic gutters, who underwent percutaneous endoscopic necrosectomy, after unsuccessful percutaneous and laparoscopic drainage, and a complete resolution of the clinical picture was achieved.

Management should consider the clinical condition of the patient, the location of the collections, and the time of evolution of the pancreatitis, and thus choose which intervention will be the most effective, considering also the experience of the medical team and the available resources.

### Keywords

Acute necrotizing pancreatitis, endoscopy of the digestive system, minimally invasive surgical procedures, persistent infection.

## INTRODUCCIÓN

La pancreatitis aguda es un proceso inflamatorio de diversas etiologías; en general, la presentación es leve y la recu-

peración no conlleva secuelas. La mortalidad puede alcanzar un 40% en casos graves<sup>(1)</sup>.

Cuando se presenta necrosis del parénquima y se generan colecciones, aproximadamente entre el 40% al 63% de

los pacientes requieren diferentes intervenciones para su drenaje<sup>(2)</sup>.

En los últimos años se han descrito múltiples manejos tanto endoscópicos como quirúrgicos. La decisión para la realización de estos procedimientos se describe de forma escalonada, iniciando por abordajes poco invasivos como drenajes percutáneos o transluminales, dejando la necrosectomía quirúrgica como última opción; esto con el fin de disminuir el trauma quirúrgico, el daño tisular y la respuesta inflamatoria<sup>(1-3)</sup>. Los manejos quirúrgicos tienen altas tasa de complicaciones, mayor estancia hospitalaria y mayor mortalidad en comparación con los manejos endoscópicos mínimamente invasivos<sup>(1)</sup>. Se ha descrito como procedimiento mínimamente invasivo la necrosectomía pancreática endoscópica directa para el manejo de la necrosis amurallada ubicada cerca del estómago y duodeno; para las colecciones localizadas a nivel lateral se realiza un procedimiento novedoso vía percutánea con buenos desenlaces clínicos<sup>(1)</sup>.

Se presenta el caso de un paciente con pancreatitis aguda grave necrotizante con colecciones extensas, en quien falló el manejo con drenaje percutáneo y quirúrgico, pero que logró una respuesta clínica favorable con la necrosectomía endoscópica percutánea.

## REPORTE DE CASO

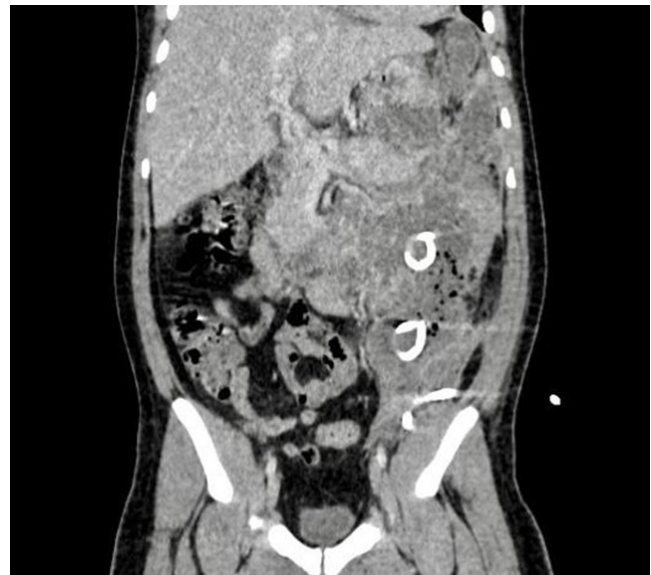Paciente masculino de 33 años con antecedente de obesidad, que ingresa a una institución de segundo nivel de complejidad por dolor abdominal y emesis a repetición. Allí se realiza el diagnóstico de pancreatitis leve de origen biliar e inician manejo médico. Por la persistencia del dolor, le realizan una tomografía contrastada (TC) de abdomen que reporta signos de necrosis pancreática con colección que se extiende desde el páncreas, por la gotera parietocólica izquierda, hasta la fosa ilíaca ipsilateral. Se lleva a drenaje percutáneo por radiología intervencionista en múltiples ocasiones. Persistía con dolor abdominal, intolerancia a la vía oral y signos de respuesta inflamatoria sistémica; luego de 20 días es trasladado a una institución de alta complejidad.

Se solicita nueva TC de abdomen (**Figura 1**), en la que se observan colecciones necróticas pancreáticas dependientes de la cola, distribución abdomino-pélvica central e izquierdas, y dichas colecciones presentan contacto con la pared gástrica.

Se decide realizar una laparoscopia para el drenaje de la colección y una necrosectomía pancreática. Durante la intervención quirúrgica se evidencia un plastrón inflamatorio en el abdomen superior con epiplón adherido al hígado y engrosamiento inflamatorio entre el estómago y el colon transversal, colección peripancreática retrogástrica en el tercio medio y distal del páncreas y abdomen congelado en el flanco izquierdo. Se suspende el procedimiento, se deja el

drenaje en la cavidad y se toman muestras del tejido pancreático. El cultivo reporta el crecimiento de *Enterobacter cloacae* XDR, productora de KPC, por lo que se administra terapia antibiótica dirigida con ceftazidima/avibactam y metronidazol, de manera conjunta, hasta completar cuatro semanas de tratamiento.

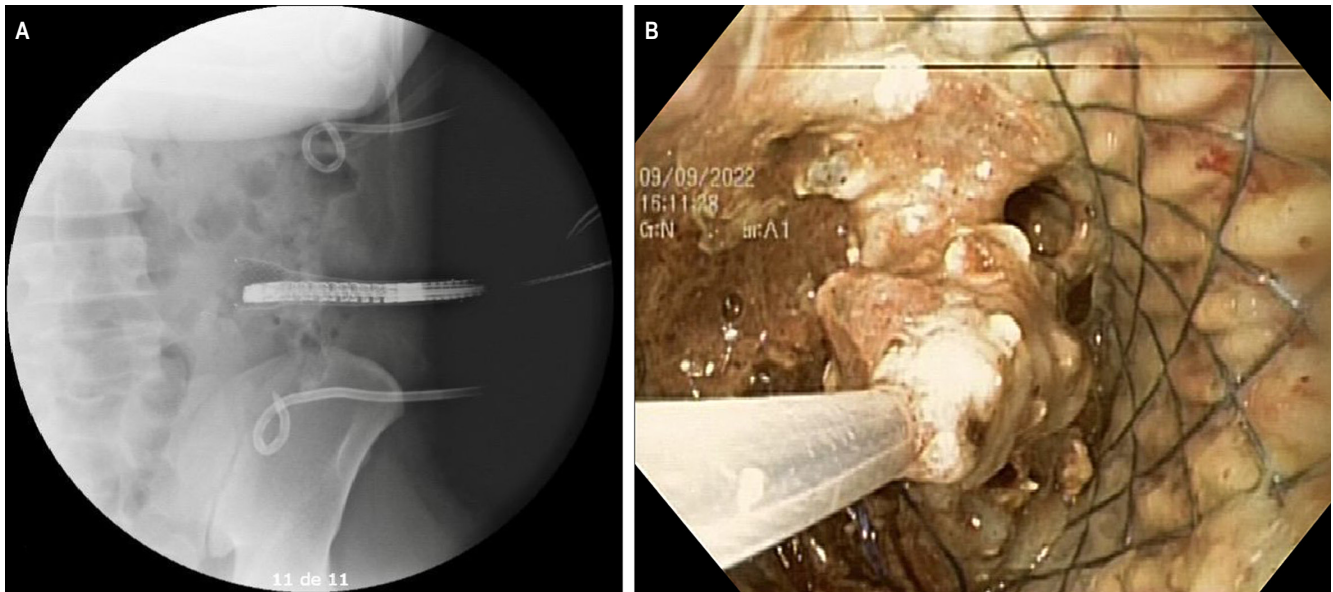
Se realiza una TC de abdomen de control que evidencia la persistencia de las colecciones, las cuales se extienden hacia la cavidad abdomino-pélvica con múltiples septos y presencia de aire en su interior, que no han disminuido de tamaño, con catéteres multipropósito localizados en el interior. Con base en el reporte de imágenes, se decide dar manejo con necrosectomía endoscópica percutánea.



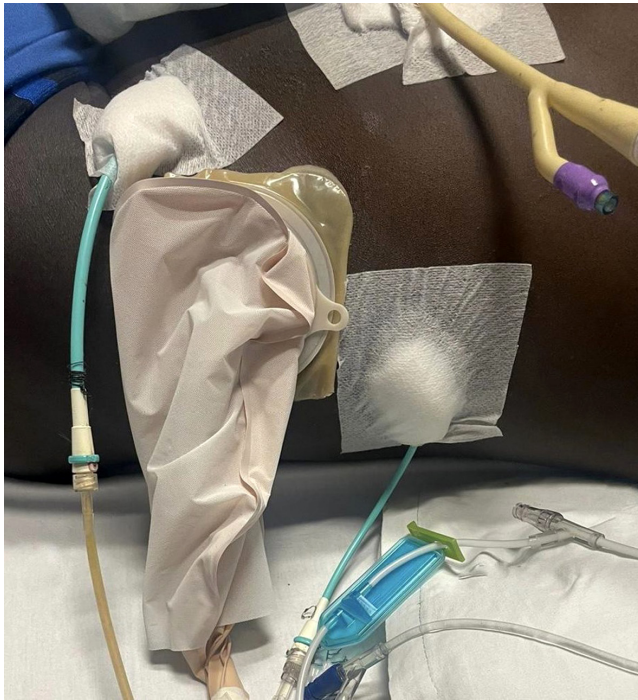**Figura 1.** Tomografía de abdomen contrastada. Corte coronal. Se observan los drenajes percutáneos. Imagen propiedad de los autores.

## PROCEDIMIENTO ENDOSCÓPICO PERCUTÁNEO

Se interviene por el dren cola de cerdo medial, se avanza el medio de contraste y con fluoroscopia se observa una adecuada posición del dren; posteriormente, se avanza la guía metálica Jagwire por el dren y se retira el catéter, se realiza la ampliación del orificio de entrada con un pequeño corte de 5 mm, se avanza la bujía de Savary de 9 mm sobre la guía, luego se avanza el *stent* esofágico totalmente cubierto de 16 cm sobre la guía y se libera (**Figura 2**). Se avanza sobre la guía el balón de dilatación 12-15 mm y se dilata el *stent* hasta 15 mm, se avanza con el endoscopio por el *stent* y se observa una gran cavidad con necrosis y varios drenes en el interior. Con el asa, se realiza una necrosectomía endoscópica de abundante necrosis; finalmente, se lava la cavidad con solución salina. Se conecta el *stent* a una bolsa recolectora y se dejan los drenes para el lavado en marea (**Figura 3**).



**Figura 2.** Necrosectomía endoscópica percutánea. **A.** Colocación del *stent* esofágico bajo guía fluoroscópica **B.** Necrosectomía endoscópica percutánea. Imágenes propiedad de los autores.



**Figura 3.** Se observan dos drenes cola de cerdo en el flanco izquierdo, sonda Foley en la región anterior del abdomen y puerto de trabajo para la necrosectomía endoscópica percutánea. Imagen propiedad de los autores.

En la tercera sesión de necrosectomía se evidencia una disminución significativa del contenido necrótico y puru-

lento, por lo que se decide retirar el dispositivo de drenaje pancreático e insertar el dren Blake.

Como resultado, se obtuvo una evolución clínica adecuada sin picos febriles, dolor abdominal controlado y tolerancia a la vía oral, por lo que se decide dar de alta con manejo antibiótico. En la cita de revisión, se decide retirar los drenes.

## DISCUSIÓN

La necrosis pancreática se desarrolla aproximadamente en el 20% al 30% de pacientes y en el 20% al 40% hay infección de la necrosis, lo que aumenta significativamente la mortalidad hasta en un 35%<sup>(4)</sup>. Se recomienda un manejo multidisciplinario que incluya gastroenterólogos, cirujanos, radiólogos intervencionistas y otras especialidades para brindar un manejo integral.

Para la infección del tejido necrótico se requiere un drenaje oportuno y efectivo para mejorar los desenlaces<sup>(5)</sup>. Al evidenciar empeoramiento clínico o requerimiento de múltiples intervenciones se debe considerar la tomografía de control para la toma de decisiones<sup>(4)</sup>. Las múltiples intervenciones inefectivas con colecciones no drenadas y exposición a varios esquemas antibióticos llevaron al desarrollo de cepas bacterianas multidrogasresistentes en el paciente presentado, lo cual hacía aún más importante el drenaje.

Históricamente, la cirugía abierta con empaquetamiento de la cavidad abdominal, las laparotomías programadas y



los lavados continuos eran el manejo de elección y conllevaban altas tasas de mortalidad<sup>(2,5)</sup>. En las últimas dos décadas, debido a la mejoría de herramientas y técnicas no invasivas, se ha preferido el abordaje mínimamente invasivo en la pancreatitis necrotizante aguda, un manejo escalonado (*step-up*) que ha demostrado mejores tasas de éxito clínico, menor morbimortalidad, menor estancia hospitalaria y menores costos<sup>(1,6)</sup>. Se debe considerar, además, el manejo híbrido combinando diferentes técnicas mínimamente invasivas<sup>(7)</sup>.

La elección de la modalidad terapéutica depende de varios factores: el estado clínico del paciente, la experiencia y recursos locales, la posición anatómica, el contenido y la extensión de la colección, el tiempo de presentación y la maduración de la pared de la colección; no se puede utilizar un único protocolo de tratamiento<sup>(8,9)</sup>, ya que cada modalidad terapéutica tiene un grupo específico de pacientes.

En el paciente del presente caso, el abordaje laparoscópico transabdominal no fue exitoso debido al gran compromiso inflamatorio. Una alternativa, como describen De França y colaboradores, es la laparoscopia como guía para identificar y abordar la colección, dejando el puerto de trabajo para el endoscopia y, posteriormente, realizar la necrosectomía<sup>(10)</sup>.

En el caso reportado por Lee y colaboradores, el paciente también tuvo una hospitalización prolongada luego de

un manejo inicial con drenes percutáneos, sin resolución completa de las colecciones, por lo que se decide realizar la necrosectomía endoscópica percutánea y se establece el trayecto percutáneo bajo guía fluoroscópica<sup>(11)</sup>. En este caso, el trayecto fistuloso se estableció con un *stent* esofágico recubierto.

## CONCLUSIONES

El manejo multidisciplinario con un abordaje escalonado, iniciando con la mínima invasión, se prefiere frente a las intervenciones quirúrgicas convencionales. La necrosectomía endoscópica percutánea es un procedimiento seguro y efectivo, e implica una menor morbimortalidad, menor estancia hospitalaria y menores costos, por lo cual es una opción que se debe tener en cuenta en los casos de necrosis peripancreática extensa.

## Conflicto de intereses

Todos los autores de este manuscrito declaran no tener ningún conflicto de interés que deba ser declarado.

## Fuente de financiamiento

Para el presente trabajo no se requirió financiamiento alguno.

## REFERENCIAS

1. Goenka MK, Goenka U, Mujoo MdY, Tiwary IK, Mahawar S, Rai VK. Pancreatic Necrosectomy through Sinus Tract Endoscopy. *Clin Endosc.* 2018;51(3):279-84. <https://doi.org/10.5946/ce.2017.066>
2. Yang Y, Zhang Y, Wen S, Cui Y. The optimal timing and intervention to reduce mortality for necrotizing pancreatitis: a systematic review and network meta-analysis. *World J Emerg Surg.* 2023;18(1):9. <https://doi.org/10.1186/s13017-023-00479-7>
3. Jagielski M, Chwarścianek A, Piątkowski J, Jackowski M. Percutaneous Endoscopic Necrosectomy-A Review of the Literature. *J Clin Med.* 2022;11(14):3932. <https://doi.org/10.3390/jcm11143932>
4. Leppäniemi A, Tolonen M, Tarasconi A, Segovia-Lohse H, Gamberini E, Kirkpatrick AW, et al. 2019 WSES guidelines for the management of severe acute pancreatitis. *World J Emerg Surg.* 2019;14(1):27. <https://doi.org/10.1186/s13017-019-0247-0>
5. Heckler M, Hackert T, Hu K, Halloran CM, Büchler MW, Neoptolemos JP. Severe acute pancreatitis: surgical indications and treatment. *Langenbecks Arch Surg.* 2021;406(3):521-35. <https://doi.org/10.1007/s00423-020-01944-6>
6. Adi J, Dutto C, Victoria R, Torres A, Bussetti B, Gutiérrez M, et al. Necrosectomía endoscópica percutánea en el manejo step-up de walled-off necrosis. *Acta Gastroenterol Latinoam.* 2020;50(4):459-62. <https://doi.org/10.52787/OGFH4481>
7. Szakó L, Mátrai P, Hegyi P, Pécsi D, Gyöngyi Z, Csupor D, et al. Endoscopic and surgical drainage for pancreatic fluid collections are better than percutaneous drainage: Meta-analysis. *Pancreatol.* 2020;20(1):132-41. <https://doi.org/10.1016/j.pan.2019.10.006>
8. Vyawahare MA, Gulghane S, Titarmare R, Bawankar T, Mudaliar P, Naikwade R, et al. Percutaneous direct endoscopic pancreatic necrosectomy. *World J Gastrointest Surg.* 2022;14(8):731-42. <https://doi.org/10.4240/wjgs.v14.i8.731>
9. Xiao NJ, Cui TT, Liu F, Li W. Current status of treatments of pancreatic and peripancreatic collections of acute pancreatitis. *World J Gastrointest Surg.* 2021;13(7):633-44. <https://doi.org/10.4240/wjgs.v13.i7.633>

10. de França F, Lopes I, Takada J, Santana N, Antunes R, Kreve F, et al. Necrosectomía endoscópica asistida por laparoscopia: un enfoque efectivo en la necrosis pancreática infectada. *Gastroenterol latinoam.* 2020;31(3):151-6. <https://doi.org/10.46613/gastrolat2020003-05>
11. Lee SH, Paik K-H, Kim JC, Park WS. Percutaneous endoscopic necrosectomy in a patient with emphysematous pancreatitis: A case report. *Medicine (Baltimore).* 2021;100(46):e27905. <https://doi.org/10.1097/MD.00000000000027905>