

Evidencia de alteraciones gastrointestinales en COVID-19: manifestaciones y teorías en fisiopatología

Evidence of gastrointestinal disturbances in COVID-19: manifestations and theories in pathophysiology

Iván Darío Quintero-Marzola, MD,^{1*} Hather Andrés Galindo-Velásquez, MD,² Jesús Daniel Rodríguez-Blanco, MD,³ Loraine De Jesús Quintana-Pájaro, MD,⁴ Yancarlos Ramos-Villegas, MD,⁵ Ismael De Jesús-Yepes, MD, PhD.⁶

¹ Médico. Investigador, Centro de Investigaciones Biomédicas; Cartagena, Colombia.

² Médico interno. Universidad de Cartagena; Turbaco, Colombia.

³ Médico. Hospital Naval; Cartagena, Colombia.

⁴ Médico. Investigador, Centro de Diagnóstico Cardiológico; Arjona, Colombia.

⁵ Médico. Unidad Integral del San Jorge; Sahagún (Córdoba), Colombia.

⁶ Médico PhD en Hepatología y Gastroenterología. Centro médico Gastropack; Cartagena, Colombia.

***Correspondencia:**

Iván Darío Quintero-Marzola, MD,
iquinteromarzola11@gmail.com

Fecha recibido: 05/05/20

Fecha aceptado: 12/05/20

El SARS-CoV-2 es un nuevo virus que surgió a partir de diciembre de 2019 en Wuhan, China. Perteneció a la familia de los coronavirus y ha producido un brote de infección respiratoria aguda, cuya presentación clínica principal puede variar desde síntomas respiratorios leves hasta casos de neumonía grave y sepsis. Debido a su rápida expansión en todo el mundo, y a que ocasiona miles de muertes, la Organización Mundial de la Salud (OMS) lo ha clasificado como una pandemia (1).

Los estudios sobre SARS-CoV y MERS-CoV, los cuales tuvieron sus picos de infección en los 2003 y 2012, respectivamente, han demostrado el posible efecto invasivo de estos coronavirus en el sistema digestivo humano (2). El MERS-CoV utiliza los receptores de dipeptidil peptidasa-4, ubicados en el epitelio intestinal, para la infección celular, lo que causa inflamación y degradación de este epitelio (2).

Por otro lado, el SARS-CoV usaría la enzima convertidora de angiotensina II (ECAII) como receptor para su entrada e infección en el organismo, cuyo mecanismo es el mismo propuesto para el SARS-CoV-2 (2). Lo anterior puede tomar fuerza por los resultados publicados por Zhang y colaboradores, quienes, mediante un análisis genético, identificaron la expresión de ECA II en distintas áreas del tracto digestivo como el esófago, el estómago, el íleon y el colon (1, 3).

En efecto, el íleon y el colon fueron los lugares en los cuales hubo una mayor expresión de la ECA II, incluso más que en los pulmones. La afectación principal estaría dada en los enterocitos absorbentes que, al ser invadidos por el SARS CoV-2, producirían alteraciones en la absorción y otros mecanismos que conducirían a diarrea en estos pacientes (1, 3).

Además, la proteasa transmembrana serina 2, una importante enzima que libera la unión virus-receptor, y que facilita la infección de la célula huésped, también se expresó ampliamente en estos sitios del tracto gastrointestinal (3, 4). Así, después de que el virus ingresa a la célula, comienza un proceso de replicación de su ARN, que produce nuevos viriones, los cuales serían liberados al tracto gastrointestinal. Esta teoría se ha confirmado con la detección de ARN del SARS-CoV-2 en muestras de heces, incluso hasta 5 semanas después de que los resultados de muestras respiratorias sean negativos, lo que supone el mecanismo fecal-oral como una posible ruta de transmisión de la enfermedad (5, 6).

Asimismo, se ha documentado que la infección con SARS-CoV y otros virus está relacionada con una mayor permeabilidad de los lipopolisacáridos y la migración intestinal bacteriana, lo que altera el eje pulmón-intestino, que estaría inmunológicamente involucrado en la afectación respiratoria y digestiva, dadas las alteraciones en la microbiota

de dichos sistemas. Esta teoría podría aplicarse al SARS-CoV-2, debido a las similitudes que comparte con el SARS-CoV (1, 3, 7).

En general, los pacientes con la enfermedad por coronavirus de 2019 (*Coronavirus Disease 2019*, COVID-19) suelen presentar un síndrome febril y una afectación del tracto respiratorio (8, 9). Sin embargo, se han informado síntomas gastrointestinales en pacientes infectados, como diarrea, anorexia, náuseas, vómitos, dolor abdominal e incluso hemorragia gastrointestinal (10-12).

Un estudio retrospectivo de Luo y colaboradores, que incluyó a 1141 pacientes desde el 1 de enero de 2020 hasta el 20 de febrero del mismo año, encontró que el 16 % (n = 183) de estos pacientes tenían síntomas gastrointestinales: pérdida de apetito (n = 180) como síntoma principal, seguido de náuseas (n = 134), vómitos (n = 119) y diarrea (n = 68) (9).

Esto concuerda con la revisión de casos y estudios clínicos retrospectivos realizada por Tian y colaboradores, quienes encontraron que la pérdida de apetito fue el síntoma gastrointestinal más frecuente en adultos, pero el vómito fue el más común en la población pediátrica. No obstante, al analizar ambos grupos, la diarrea se destacó como el hallazgo principal (8).

Asimismo, desde el 11 de diciembre de 2019 hasta el 29 de enero de 2020, Guan y colaboradores recolectaron una cohorte de 1099 pacientes de 552 hospitales, en 31 provincias y municipios de China. Todo ello, con el objetivo de caracterizar a los primeros pacientes desde el comienzo del brote de COVID-19. En su reporte, documentaron la presencia de náuseas y vómitos como las principales manifestaciones gastrointestinales (13).

Más tarde, entre el 28 de enero y el 26 de febrero, Lu y colaboradores identificaron a 171 pacientes pediátricos menores de 16 años que fueron confirmados como positivos para la infección por el virus. Dentro de las características clínicas expuestas, 15 estos pacientes presentaron diarrea y 11 tuvieron vómitos (14).

Cabe destacar que los síntomas gastrointestinales también se han reportado en mujeres embarazadas. Esto está respaldado por el estudio realizado por Chen y colaboradores, en el cual de 112 pacientes diagnosticadas con COVID-19, 8 presentaron diarrea (15).

De otro lado, con respecto a la duración de los síntomas en pacientes adultos, Zhang encontró que la diarrea y el vómito persistieron 4 durante días, en promedio, y aparecieron aproximadamente 5 días después de la presentación de los primeros síntomas (16). Otras manifestaciones gastrointestinales han sido reportadas también por Zhang y colaboradores, quienes en otro estudio identificaron el dolor abdominal en 8 de 139 pacientes analizados (17).

Sin embargo, aunque todos los síntomas pueden parecer inofensivos, un estudio observacional retrospectivo de 52 pacientes críticos, realizado por Yang y colaboradores, mostró que el 6 % de ellos presentaron sangrado del tracto digestivo, lo cual abrió el interrogante sobre si la infección es la causante de la hemorragia o si ella es capaz de empeorar una condición subyacente (18). Esto también se relaciona con lo expuesto en otro estudio que observó la presencia de hemoptisis en el 5 % de los pacientes con COVID-19 (10).

Además del trastorno del tracto gastrointestinal, la evidencia sugiere que es posible que exista una afectación hepática, pero esta puede ocurrir debido a varios factores concomitantes, como el uso de una terapia antiviral o por enfermedades preexistentes. Los resultados se han mostrado inconclusos a corto plazo y aún no se han evaluado a largo plazo (19).

En la literatura, la aparición de reportes de casos con presentaciones inusuales -o incluso asintomáticas- de COVID-19 está en aumento. Ello proporciona una mejor información para la detección de posibles casos de pacientes con la infección. Los síntomas gastrointestinales varían entre las poblaciones, y pueden aparecer manifestaciones extrapulmonares antes de los síntomas respiratorios característicos del síndrome clínico asociado con dicha infección.

Yang y colaboradores informaron el caso de un paciente masculino de 62 años con antecedentes de hipertensión, diabetes e hiperlipidemia, que ingresó en el hospital por exhibir un cuadro clínico de diarrea y fiebre antes de los síntomas respiratorios, lo que constituyó una presentación atípica de la enfermedad (20).

Del mismo modo, un paciente masculino de 53 años con antecedentes de epilepsia y un cuadro clínico de fiebre, malestar e hinchazón presentó tos seca como único síntoma respiratorio asociado, a pesar de la presencia de un patrón de vidrio esmerilado en la parte inferior del lóbulo del pulmón izquierdo (21).

Sin embargo, los síntomas gastrointestinales pueden aparecer durante el curso de la enfermedad, incluso después de que se presenten los síntomas respiratorios. Un ejemplo de ello es el caso reportado de un paciente que consultó por fiebre no cuantificada y tos de 4 días de evolución. Luego de esos signos, presentó náuseas, vómitos, deposiciones diarreicas y molestias abdominales (22).

Asimismo, los pacientes también pueden debutar con una alteración en ambos sistemas (respiratorio y gastrointestinal), según lo informado por Azwar y colaboradores, quienes documentaron el caso de una paciente que consultó por dolor torácico y epigástrico, así como por dificultad respiratoria, náuseas y vómitos (23). Lo anterior puede aumentar la duda sobre cuáles son los factores que influyen específicamente en la afectación de cada sistema.

En síntesis, se especula que el sistema gastrointestinal es otro órgano directamente afectado por el SARS-CoV-2, por lo cual se producen síntomas extrapulmonares que deben ser considerados por los profesionales de la salud, dados los casos reportados con presentación atípica de la enfermedad. Además, la evidencia de ARN viral en las heces de pacien-

tes aparentemente recuperados puede guiar la creación de protocolos para el manejo de residuos biológicos en estos pacientes, a fin de evitar un posible contagio fecal-oral.

En la **Tabla 1** y en la **Figura 1** se describen en detalle los estudios que reportan la presencia de manifestaciones gastrointestinales en pacientes con COVID-19 (13, 14, 24-28).

Tabla 1. Estudios de manifestaciones gastrointestinales en COVID-19

Autores	Intervalo de tiempo analizado	País	Número de pacientes	Diarrea	Nausea o vómitos	Dolor abdominal	Total de pacientes con síntomas gastrointestinales
Guan y cols.(13)	Del 11 de diciembre de 2019 al 29 de enero de 2020	China	1099	42	55	0	97
Liu y cols. (24)	Del 30 de diciembre de 2019 al 24 de enero 2020	China	137	11	0	0	11
Lu y cols. (14)	Del 28 de enero al 26 febrero de 2020	China	171	15	11	0	26
Wang y cols. (25)	Del 1 de enero al 28 de enero de 2020	China	138	14	19	3	36
Zhang y cols. (17)	Del 16 de enero al 3 de febrero de 2020	China	139	18	31	8	57
Zhou y cols. (26)	Del 29 de diciembre de 2019 al 1 de febrero de 2020	China	191	9	7	0	16
Nobel y cols. (27)	Del 10 de marzo al 21 de marzo de 2020	Estados Unidos	278	56	63	0	119
Yao y cols. (28)	De enero 30 al 11 de febrero de 2020	China	108	8	0	0	8
Total			2261	173	186	11	370

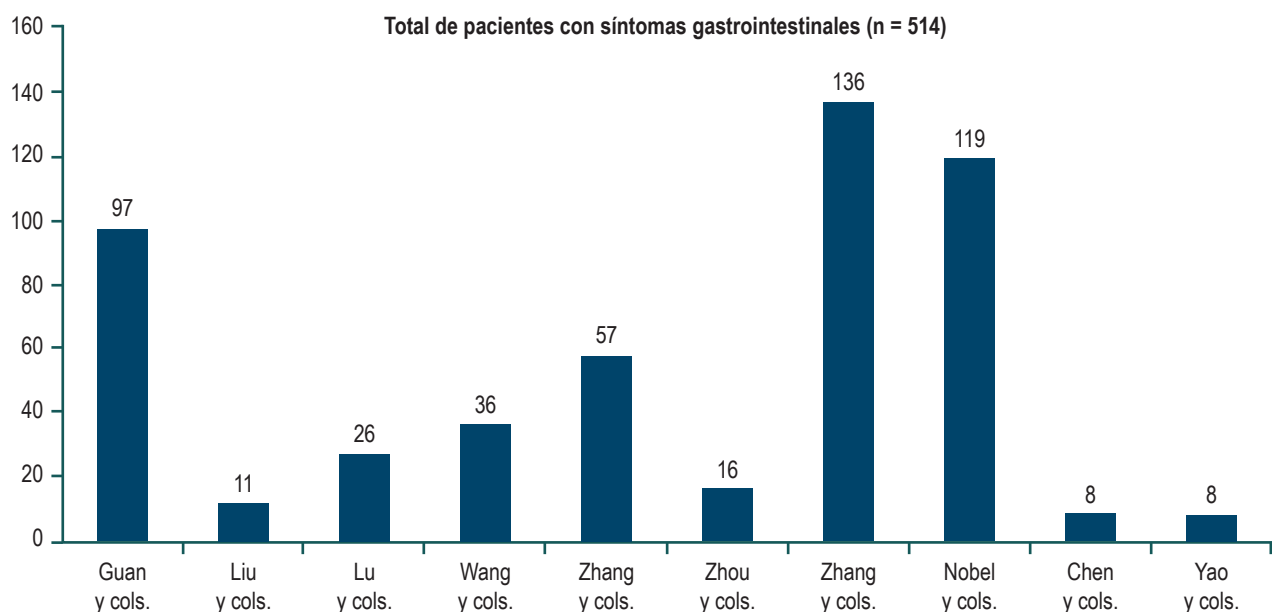


Figura 1. Total de pacientes con síntomas gastrointestinales según los estudios.

REFERENCIAS

1. Musa S. Hepatic and gastrointestinal involvement in coronavirus disease 2019 (COVID-19): What do we know till now? *Arab J Gastroenterol.* 2020;21(1):3-8. <http://doi.org/10.1016/j.ajg.2020.03.002>
2. Yeo C, Kaushal S, Yeo D. Enteric involvement of coronaviruses: is faecal-oral transmission of SARS-CoV-2 possible? *Lancet Gastroenterol Hepatol.* 2020;5(4):335-337. [http://doi.org/10.1016/S2468-1253\(20\)30048-0](http://doi.org/10.1016/S2468-1253(20)30048-0)
3. Zhang H, Kang Z, Gong H, Xu D, Wang J, Li Z, Li Z, Cui X, Xiao J, Zhan J, Meng T, Zhou W, Liu J, Xu H. Digestive system is a potential route of COVID-19: an analysis of single-cell coexpression pattern of key proteins in viral entry process. *Gut.* 2020;69(6):1010-1018. <http://doi.org/10.1136/gutjnl-2020-320953>
4. Hoffmann M, Kleine-Weber H, Schroeder S, Krüger N, Herrler T, Erichsen S, Schiergens T, Herrler G, Wu NH, Nitsche A, Müller MA, Drosten C, Pöhlmann S. SARS-CoV-2 Cell Entry Depends on ACE2 and TMPRSS2 and Is Blocked by a Clinically Proven Protease Inhibitor. *Cell.* 2020;181(2):271-280.e8. <http://doi.org/10.1016/j.cell.2020.02.052>
5. Wu Y, Guo C, Tang L, Hong Z, Zhou J, Dong X, Yin H, Xiao Q, Tang Y, Qu X, Kuang L, Fang X, Mishra N, Lu J, Shan H, Jiang G, Huang X. Prolonged presence of SARS-CoV-2 viral RNA in faecal samples. *Lancet Gastroenterol Hepatol.* 2020;5(5):434-435. [http://doi.org/10.1016/S2468-1253\(20\)30083-2](http://doi.org/10.1016/S2468-1253(20)30083-2)
6. Xiao F, Tang M, Zheng X, Liu Y, Li X, Shan H. Evidence for Gastrointestinal Infection of SARS-CoV-2. *Gastroenterology.* 2020;158(6):1831-1833.e3. <http://doi.org/10.1053/j.gastro.2020.02.055>
7. He Y, Wen Q, Yao F, Xu D, Huang Y, Wang J. Gut-lung axis: The microbial contributions and clinical implications. *Crit Rev Microbiol.* 2017;43(1):81-95. <http://doi.org/10.1080/1040841X.2016.1176988>
8. Tian Y, Rong L, Nian W, He Y. Review article: gastrointestinal features in COVID-19 and the possibility of faecal transmission. *Aliment Pharmacol Ther.* 2020;51(9):843-851. <http://doi.org/10.1111/apt.15731>
9. Luo S, Zhang X, Xu H. Don't Overlook Digestive Symptoms in Patients With 2019 Novel Coronavirus Disease (COVID-19). *Clin Gastroenterol Hepatol.* 2020;18(7):1636-1637. <http://doi.org/10.1016/j.cgh.2020.03.043>
10. Liang W, Feng Z, Rao S, Xiao C, Xue X, Lin Z, Zhang Q, Qi W. Diarrhoea may be underestimated: a missing link in 2019 novel coronavirus. *Gut.* 2020;69(6):1141-1143. <http://doi.org/10.1136/gutjnl-2020-320832>
11. Gu J, Han B, Wang J. COVID-19: Gastrointestinal Manifestations and Potential Fecal-Oral Transmission. *Gastroenterology.* 2020;158(6):1518-1519. <http://doi.org/10.1053/j.gastro.2020.02.054>
12. Pan L, Mu M, Yang P, Sun Y, Wang R, Yan J, Li P, Hu B, Wang J, Hu C, Jin Y, Niu X, Ping R, Du Y, Li T, Xu G, Hu Q, Tu L. Clinical Characteristics of COVID-19 Patients With Digestive Symptoms in Hubei, China: A Descriptive, Cross-Sectional, Multicenter Study. *Am J Gastroenterol.* 2020;115(5):766-773. <http://doi.org/10.14309/ajg.0000000000000620>
13. Guan WJ, Ni ZY, Hu Y, Liang WH, Ou CQ, He JX, Liu L, Shan H, Lei CL, Hui DS, Du B, Li LJ, Zeng G, Yuen KY, Chen RC, Tang CL, Wang T, Chen PY, Xiang J, Li SY, Wang JL, Liang ZJ, Peng YX, Wei L, Liu Y, Hu YH, Peng P, Wang JM, Liu JY, Chen Z, Li G, Zheng ZJ, Qiu SQ, Luo J, Ye CJ, Zhu SY, Zhong NS; China Medical Treatment Expert Group for Covid-19. China Medical Treatment Expert Group for Covid-19. *N Engl J Med.* 2020;382(18):1708-1720. <http://doi.org/10.1056/NEJMoa2002032>
14. Lu X, Zhang L, Du H, Zhang J, Qu J, Zhang W, Wang Y, Bao S, Li Y, Wu C, Liu H, Liu D, Shao J, Peng X, Yang Y, Liu Z, Xiang Y, Zhang F, Silva RM, Pinkerton KE, Shen K, Xiao H, Xu S, Wong GW; Chinese Pediatric Novel Coronavirus Study Team. SARS-CoV-2 Infection in Children. *N Engl J Med.* 2020;382(17):1663-1665. <http://doi.org/10.1056/NEJMc2005073>
15. Chen L, Li Q, Zheng D, Jiang H, Wei Y, Zou L, Feng L, Xiong G, Sun G, Wang H, Zhao Y, Qiao J. Clinical Characteristics of Pregnant Women with Covid-19 in Wuhan, China. *N Engl J Med.* 2020;NEJMc2009226. <http://doi.org/10.1056/NEJMc2009226>
16. Zhang Y. Gastrointestinal tract symptoms in coronavirus disease 2019: Analysis of clinical symptoms in adult patients. *medRxiv.* 2020;127. <https://doi.org/10.1101/2020.03.23.20040279>
17. Zhang JJ, Dong X, Cao YY, Yuan YD, Yang YB, Yan YQ, Akdis CA, Gao YD. Clinical characteristics of 140 patients infected with SARS-CoV-2 in Wuhan, China. *Allergy.* 2020;10.1111/all.14238. <http://doi.org/10.1111/all.14238>
18. Yang X, Yu Y, Xu J, Shu H, Xia J, Liu H, Wu Y, Zhang L, Yu Z, Fang M, Yu T, Wang Y, Pan S, Zou X, Yuan S, Shang Y. Clinical course and outcomes of critically ill patients with SARS-CoV-2 pneumonia in Wuhan, China: a single-centered, retrospective, observational study. *Lancet Respir Med.* 2020;8(5):475-481. [http://doi.org/10.1016/S2213-2600\(20\)30079-5](http://doi.org/10.1016/S2213-2600(20)30079-5)
19. Young BE, Ong SWX, Kalimuddin S, Low JG, Tan SY, Loh J, Ng OT, Marimuthu K, Ang LW, Mak TM, Lau SK, Anderson DE, Chan KS, Tan TY, Ng TY, Cui L, Said Z, Kurupatham L, Chen MI, Chan M, Vasoo S, Wang LF, Tan BH, Lin RTP, Lee VJM, Leo YS, Lye DC; Singapore 2019 Novel Coronavirus Outbreak Research Team. Epidemiologic Features and Clinical Course of Patients Infected With SARS-CoV-2 in Singapore. *JAMA.* 2020;323(15):1488-94. <http://doi.org/10.1001/jama.2020.3204>

20. Yang X, Zhao J, Yan Q, Zhang S, Wang Y, Li Y. A case of COVID-19 patient with the diarrhea as initial symptom and literature review. *Clin Res Hepatol Gastroenterol*. 2020;S2210-7401(20)30085-1. <http://doi.org/10.1016/j.clinre.2020.03.013>
21. Blanco-Colino R, Vilallonga R, Martín R, Petrola C, Armengol M. Suspected acute abdomen as an extrapulmonary manifestation of Covid-19 infection. *Cir Esp*. 2020;98(5):295-296. <http://doi.org/10.1016/j.ciresp.2020.03.006>
22. Holshue ML, DeBolt C, Lindquist S, Lofy KH, Wiesman J, Bruce H, Spitters C, Ericson K, Wilkerson S, Tural A, Diaz G, Cohn A, Fox L, Patel A, Gerber SI, Kim L, Tong S, Lu X, Lindstrom S, Pallansch MA, Weldon WC, Biggs HM, Uyeki TM, Pillai SK; Washington State 2019-nCoV Case Investigation Team. First Case of 2019 Novel Coronavirus in the United States. *N Engl J Med*. 2020;382(10):929-936. <http://doi.org/10.1056/NEJMoa2001191>
23. Azwar MK, Kirana F, Kurniawan A, Handayani S, Setiati S. Gastrointestinal Presentation in COVID-19 in Indonesia: A Case Report. *Acta Med Indones*. 2020;52(1):63-7.
24. Liu K, Fang YY, Deng Y, Liu W, Wang MF, Ma JP, Xiao W, Wang YN, Zhong MH, Li CH, Li GC, Liu HG. Clinical characteristics of novel coronavirus cases in tertiary hospitals in Hubei Province. *Chin Med J (Engl)*. 2020;133(9):1025-1031. <http://doi.org/10.1097/CM9.0000000000000744>
25. Wang D, Hu B, Hu C, Zhu F, Liu X, Zhang J, Wang B, Xiang H, Cheng Z, Xiong Y, Zhao Y, Li Y, Wang X, Peng Z. Clinical Characteristics of 138 Hospitalized Patients With 2019 Novel Coronavirus-Infected Pneumonia in Wuhan, China. *JAMA*. 2020;323(11):1061-9. <http://doi.org/10.1001/jama.2020.1585>
26. Zhou F, Yu T, Du R, Fan G, Liu Y, Liu Z, Xiang J, Wang Y, Song B, Gu X, Guan L, Wei Y, Li H, Wu X, Xu J, Tu S, Zhang Y, Chen H, Cao B. Clinical course and risk factors for mortality of adult inpatients with COVID-19 in Wuhan, China: a retrospective cohort study. *Lancet*. 2020;395(10229):1054-1062. [http://doi.org/10.1016/S0140-6736\(20\)30566-3](http://doi.org/10.1016/S0140-6736(20)30566-3)
27. Nobel YR, Phipps M, Zucker J, Leibold B, Wang TC, Sobieszczyk ME, Freedberg DE. Gastrointestinal Symptoms and COVID-19: Case-Control Study from the United States. *Gastroenterology*. 2020:S0016-5085(20)30490-X. <http://doi.org/10.1053/j.gastro.2020.04.017>
28. Yao Q, Wang P, Wang X, Qie G, Meng M, Tong X, Bai X, Ding M, Liu W, Liu K, Chu Y. A retrospective study of risk factors for severe acute respiratory syndrome coronavirus 2 infections in hospitalized adult patients. *Pol Arch Intern Med*. 2020;130(5):390-399. <http://doi.org/10.20452/pamw.15312>