DOI: https://doi.org/10.22516/25007440.758

Reporte de caso

Perforación barogénica del esófago: una presentación inusual

Barogenic perforation of the esophagus: An unusual manifestation

Oscar Patarroyo-Henao,[1] Rómulo Vargas-Rubio,[2] Alan Ovalle.[1]*

ACCESO ABIERTO

Citación:
Patarroyo-Henao O, Vargas-Rubio R, Ovalle A. Perforación barogénica del esófago: una presentación inusual. Rev Colomb Gastroenterol. 2022;37(2):214-219. https://doi.org/10.22516/25007440.758

[1] Gastroenterólogo, Pontificia Universidad Javeriana, Bogotá D.C., Colombia.
[2] Gastroenterólogo, jefe de la unidad de Gastroenterología y Endoscopia Digestiva, Hospital Universitario San Ignacio, Bogotá D.C., Colombia.

***Correspondencia:** Alan Ovalle.
afovalle@javeriana.edu.co

Fecha recibido: 18/04/2021
Fecha aceptado: 13/05/2021

Resumen

Introducción: típicamente, cuando se menciona la perforación esofágica secundaria a barotrauma como el mecanismo fisiopatológico causal de la perforación, la literatura se refiere a la *perforación esofágica espontánea* o *síndrome de Boerhaave* como entidad, la cual hace referencia a la ruptura longitudinal y transmural del esófago (previamente sano) secundaria a un aumento abrupto de la presión intraluminal esofágica, que se desencadena frecuentemente durante el vómito. Sin embargo, en la literatura médica existen algunos reportes que mencionan otros mecanismos de barotrauma diferentes a esta entidad. **Reporte de caso:** se presenta el caso de una paciente de 64 años con antecedente de adenocarcinoma gástrico manejado quirúrgicamente (gastrectomía total y anastomosis esofagoenteral), quien presentaba estenosis de anastomosis esofagoyeyunal, que requirió un protocolo de dilatación endoscópica con balón CRE™. Se llevó a una tercera sesión de dilatación endoscópica, en la que durante la extracción del endoscopio se identificó una laceración esofágica profunda con perforación de 4 cm de longitud a nivel del esófago medio (8 cm proximal a anastomosis dilatada), y se sospechó del mecanismo de barotrauma como agente causal. Requirió traslado urgente a sala de cirugía, en la que se realizó esofagorrafia por toracoscopia, cubrimiento antimicrobiano empírico de amplio espectro y nutrición enteral por sonda avanzada durante la vigilancia intrahospitalaria. El esofagograma de control a los 7 días mostró una pequeña fuga sobre el área anastomótica, la cual se manejó de manera conservadora. El control imagenológico a los 14 días evidenció una disminución del tamaño de la fuga, con una evolución satisfactoria y tolerancia a la vía oral, y posteriormente se dio el egreso.

Palabras clave

Barotrauma esofágico, perforación esofágica espontánea, síndrome de Boerhaave.

Abstract

Introduction: Typically, when esophageal perforation secondary to barotrauma is mentioned as the causal pathophysiological mechanism of perforation, the literature refers to spontaneous esophageal perforation or Boerhaave syndrome as an entity. It involves the longitudinal and transmural rupture of the esophagus (previously healthy) secondary to an abrupt increase in intraluminal esophageal pressure, frequently triggered during vomiting. However, in the medical literature, some reports list mechanisms of barotrauma other than this entity. **Case report:** A 64-year-old female patient with a history of surgically managed gastric adenocarcinoma (total gastrectomy and esophagoenteral anastomosis) presented with stenosis of the esophagojejunal anastomosis, which required an endoscopic dilatation protocol with a CRETM balloon. The third session of endoscopic dilation was held; in removing the endoscope, we identified a deep esophageal laceration with a 4 cm long perforation at the level of the middle esophagus (8 cm proximal to the dilated anastomosis), suspecting the mechanism of barotrauma as the causal agent. She required urgent transfer to the operating room, where we performed thoracoscopic esophagectomy, broad-spectrum empiric antimicrobial coverage, and enteral nutrition by advanced tube during in-hospital surveillance. The control esophagram at seven days showed a small leak over the anastomotic area, which was managed conservatively. Imaging control at 14 days showed a decrease in the size of the leak, with good evolution and tolerance to the oral route. The patient was later discharged.

Keywords

Esophageal barotrauma, spontaneous esophageal perforation, Boerhaave syndrome.

© 2022 Asociación Colombiana de Gastroenterología

CASO CLÍNICO

Presentamos el caso de una paciente femenina de 64 años con antecedente de adenocarcinoma gástrico manejado quirúrgicamente de manera extrainstitucional (gastrectomía total y anastomosis esofagoenteral), quien presenta estenosis fibrótica de la anastomosis esofagoyeyunal con disfagia esofágica para sólidos secundaria. Se realizó seguimiento clínico extrainstitucional por gastroenterología y se indicó protocolo de dilatación endoscópica con balón CRE bajo anestesia general. La paciente se lleva a esofagoscopia el 06/02/2019 y se observa, a 36 cm de las arcadas dentarias, anastomosis esofagoyeyunal de aspecto fibroso con luz residual de 3 mm. Bajo visión fluoroscópica y endoscópica se realiza dilatación con balón CRE 8-10 mm y se deja una luz residual de 8 mm.

Se lleva a cabo una segunda dilatación esofágica 2 semanas después y se observa nuevamente estenosis de la anastomosis. En esta ocasión se toma la biopsia sobre un área estenótica con una luz esofágica de 4 mm y luego se realiza dilatación con balón CRE hasta 8-10 mm, dejando una luz residual de 9 mm. Se programa paciente para una tercera dilatación endoscópica, procedimiento que se realiza el 04/03/2019, en esta ocasión, con protocolo de dilatación secuencial con balón CRE hasta 11 mm (5 ATM) sobre una luz esofágica estenótica de 9 mm. Se logra aumentar su diámetro hasta 10 mm, con evidencia de desgarro mucoso esperable a este nivel (**Figura 1**). Luego de la intervención y durante la extracción del endoscopio se identifica la presencia de una laceración profunda con perforación de 4 cm de longitud sobre el esófago medio hacia la pared posterolateral izquierda, con escaso sangrado en la capa dependiente de los bordes de la laceración. Llama marcadamente la atención las características y ubicación de la laceración profunda (8 cm proximal a anastomosis recién dilatada, de los 28-32 cm de las arcadas dentarias), teniendo en cuenta el ingreso fácil y no traumático del gastroscopio al inicio del procedimiento (**Figura 2**).

El examen físico bajo monitorización anestésica muestra signos vitales dentro de los límites normales, sin inestabilidad hemodinámica o deterioro de los parámetros ventilatorios. Se identifica como hallazgo positivo la presencia de enfisema subcutáneo supraclavicular de predominio izquierdo. Teniendo en cuenta las características y ubicación de la lesión, así como la cronología de eventos durante el procedimiento, se consideran hallazgos relacionados con una perforación barogénica del esófago, ante lo cual se inicia de manera inmediata cubrimiento antimicrobiano empírico de amplio espectro y llamado al servicio de cirugía gastrointestinal. En valoración conjunta se define el traslado urgente a la sala de cirugía para la exploración quirúrgica y endoscópica intraoperatoria.

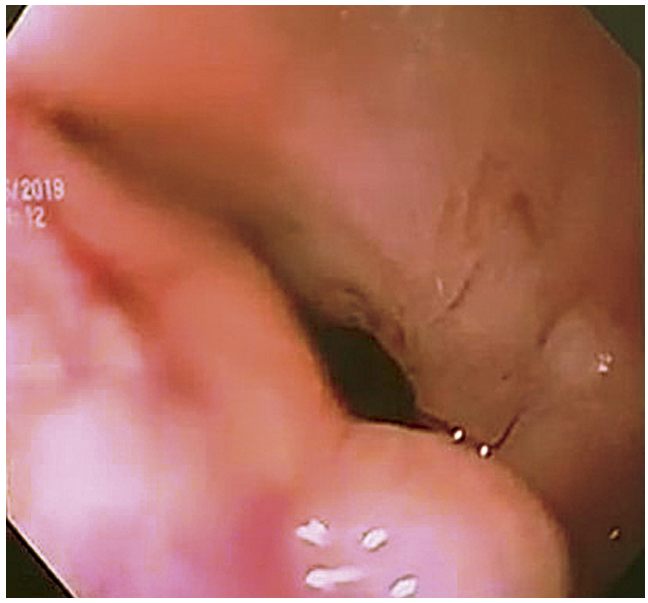

Figura 1. Estenosis fibrótica de la anastomosis esofagoyeyunal posdilatación con balón CRE. Se observa una luz residual de 10 mm, luego de la dilatación en presencia de un desgarro mucoso esperable.

Se realiza toracoscopia y exploración endoscópica en el mismo tiempo quirúrgico, identificándose, mediante la transiluminación endoluminal con el gastroscopio y bajo visión extraluminal a través del laparoscopio, la presencia de una perforación esofágica de espesor total sobre el esófago medio hacia la pared posterolateral izquierda, con desgarro mucoso de 4 mm y desgarro de la capa muscular de 8 cm en sentido longitudinal, sin evidencia de contaminación (**Figura 3A**).

Luego de identificar la solución de continuidad, se realiza una rafia primaria de defecto con puntos simples de PDS 2-0, logrando adecuado cierre de este. Se verifica impermeabilidad esofágica a este nivel, paso de sonda de alimentación avanzada bajo la guía endoscópica, inserción del tubo de tórax izquierdo y traslado a la sala de recuperación (**Figura 3B** y **3C**). Durante la vigilancia intrahospitalaria, la paciente evoluciona de manera adecuada, logrando control de dolor y disminución progresiva de la analgesia, con un drenaje serohemático por tubo de tórax izquierdo escaso. El esofagograma de control 7 días luego del evento identifica una pequeña solución de continuidad, que comunica con una imagen sacular contenida de 45 *x* 9 mm proximal al área de defecto, sin salida del contraste hacia el tórax o el mediastino (**Figura 4A**). Un nuevo esofagograma control a los 7 días previo a la muestra una pequeña fuga contenida con disminución del tamaño respecto al control imagenológico inicial, ante lo cual se realiza retiro de tubo de tórax y nutrición enteral por sonda avanzada e inicio de la vía oral con adecuada tolerancia. Se da egreso hospitalario para continuar con seguimiento ambulatorio (**Figura 4B**).

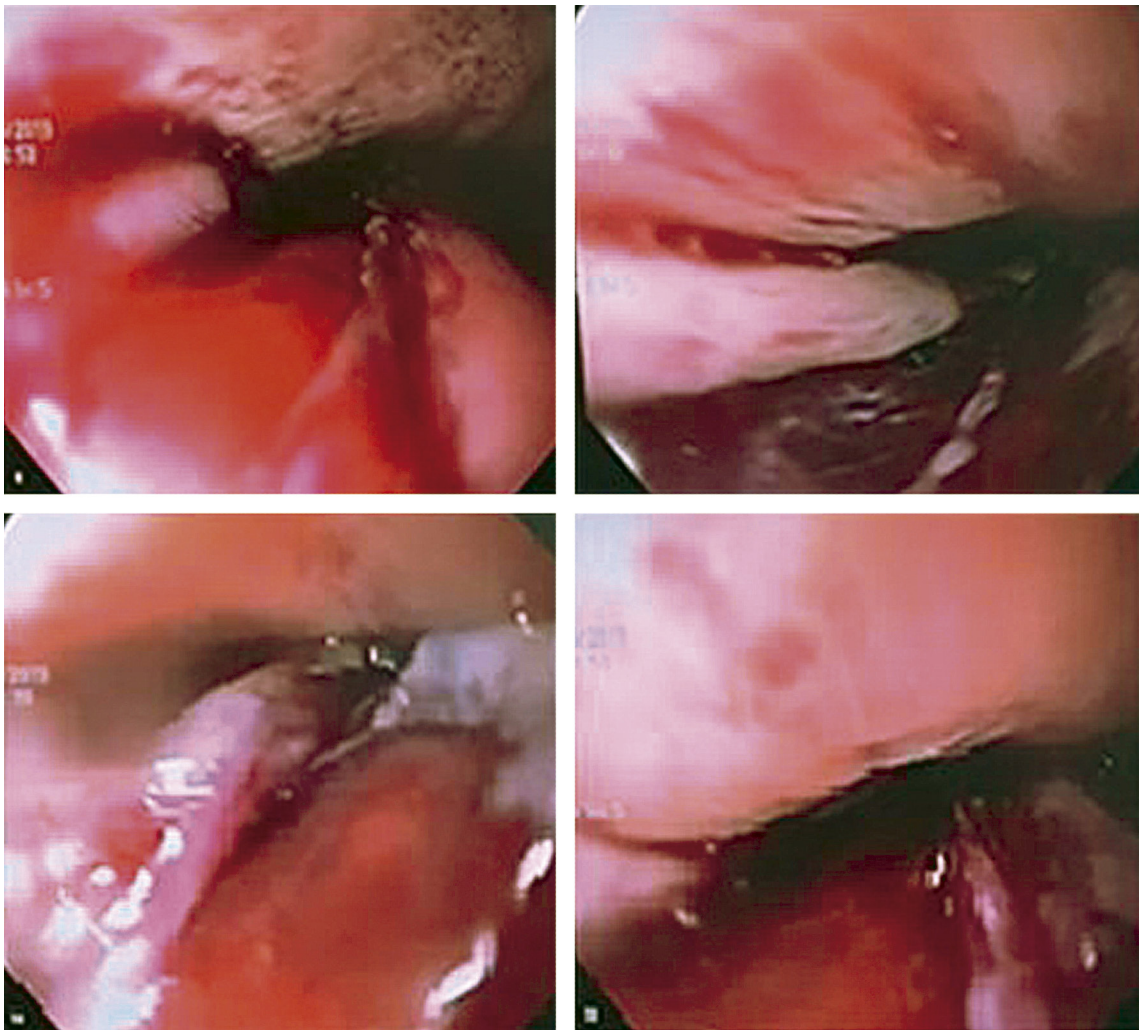

Figura 2. Perforación esofágica espontánea. Laceración profunda de 4 cm, 8 cm por encima de la anastomosis recién dilatada.

DISCUSIÓN

La perforación esofágica es una patología gastrointestinal poco común, pero catastrófica (incidencia 3,1/ 1 000 000 habitantes/año)[1,2], con una morbilidad elevada y una mortalidad que oscila entre el 10 %-40 %, siendo del 10 %-25 % cuando se trata en las primeras 24 horas, y hasta del 40 %-60 % cuando el manejo es tardío[3,4]. En su revisión sistemática de la literatura publicada en el 2017, Sdralis y colaboradores reportaron una mortalidad global del 13,5 %, con base en el análisis de 39 estudios (1644 pacientes), siendo la perforación del esófago torácico la ubicación más frecuente en el 72,6 %, seguida del compromiso del esófago cervical (15,2 %) y abdominal (12,5 %)[5].

Su etiología es variable, siendo la iatrogénica (46,5 %) la causa más frecuente, con un riesgo de presentarse en la esofagogastroduodenoscopia diagnóstica del 0,03 %, incrementándose cuando se realiza endoscopia terapéutica (0,5 % en dilatación esofágica, 1,7 % en dilatación para acalasia, 1 %-6 % en escleroterapia de varices, 4,6 % en terapia térmica fotodinámica, 5 % en terapia con láser, 5 %-25 % en inserción de *stents*)[4], seguida en frecuencia por la perforación espontánea (37,8 %), siendo esta la causa más común de la perforación no iatrogénica, de ahí en adelante, la perforación esofágica por cuerpo extraño (6,3 %), la perforación traumática (trauma penetrante y cerrado) y finalmente la perforación por ingestión de cáusticos (frecuente en niños)[1,5,6]. Típicamente cuando se menciona la perforación esofágica

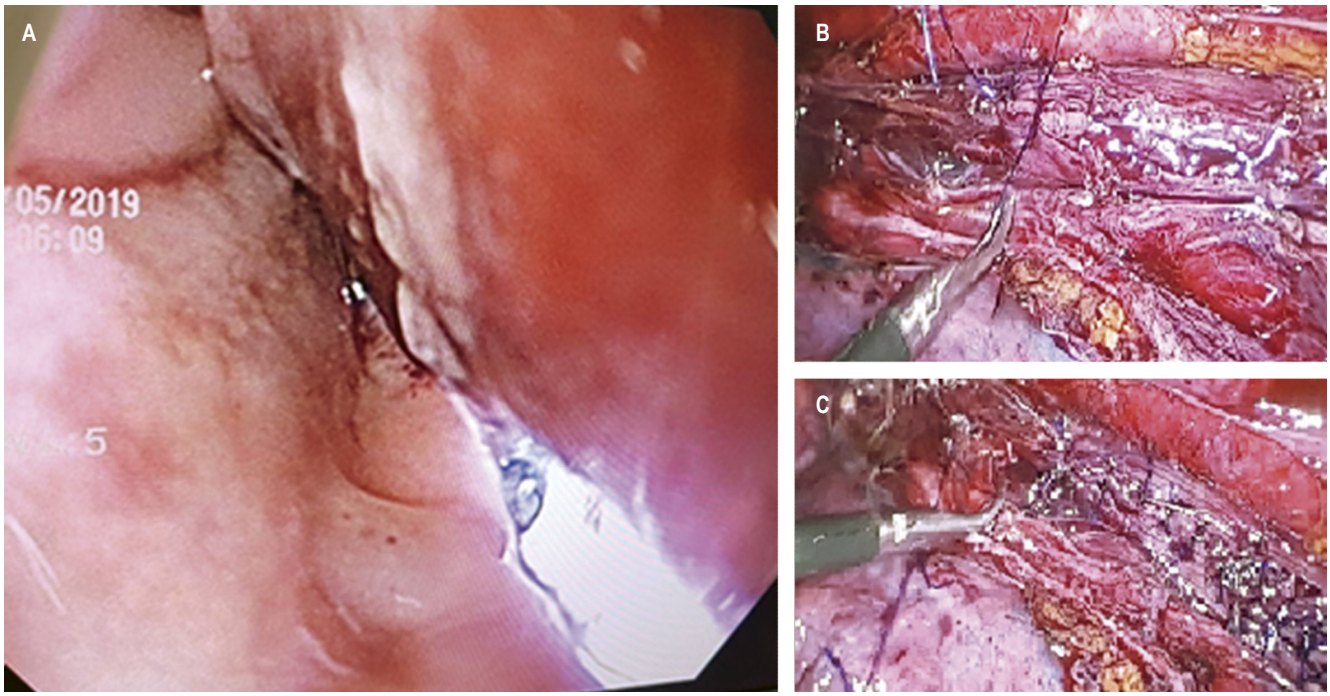

Figura 3. A. Visión endoscópica de la perforación esofágica con transiluminación externa por el laparoscopio. **B y C.** Esofagografía por toracoscopia con puntos simples.

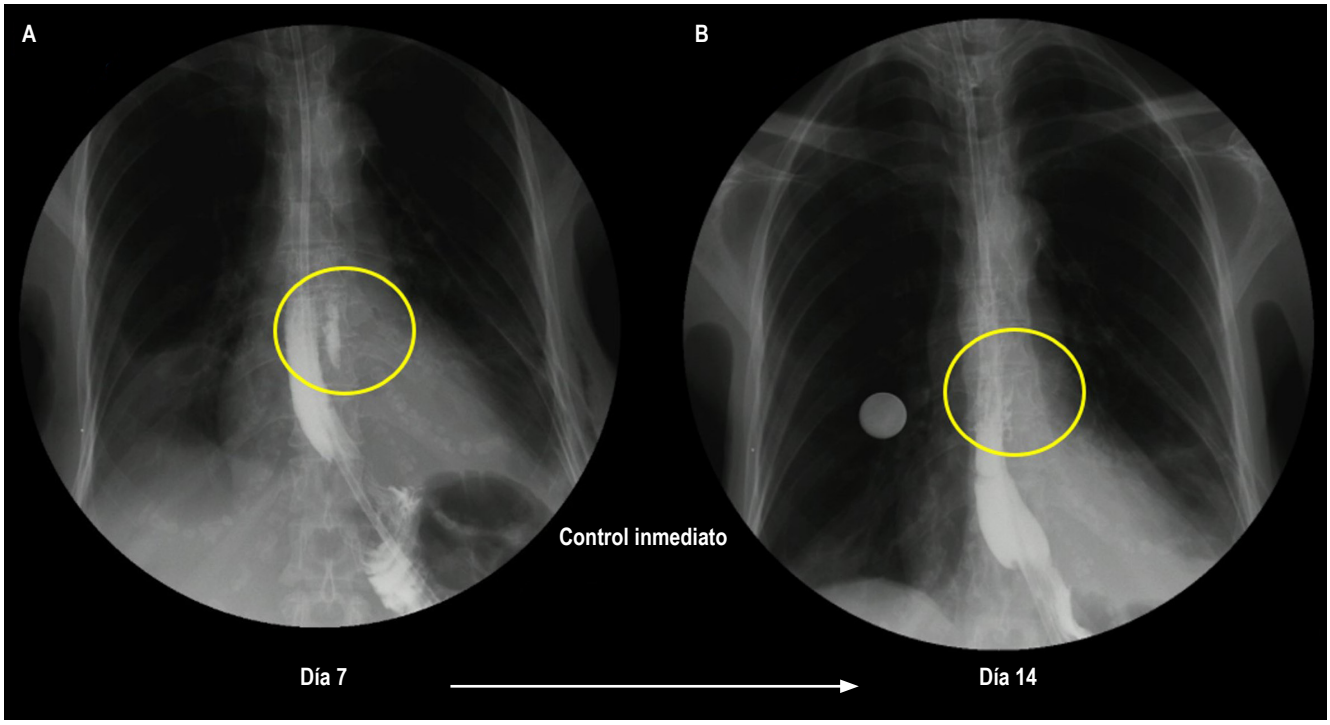

Figura 4. A. Esofagograma de control a los 7 días del evento. Se observa una pequeña solución de continuidad, que comunica con una imagen sacular contenida de 45 *x* 9 mm proximal al área de defecto. **B.** Esofagograma control a los 14 días del evento: fuga contenida con disminución del tamaño respecto al control imagenológico inicial (24 *x* 4 mm).

secundaria a barotrauma como el mecanismo fisiopatológico causal, la literatura se refiere a la perforación esofágica espontánea o síndrome de Boerhaave (SB), en honor al médico holandés Herman Boerhaave, quien describió la entidad por primera vez en 1724, la cual hace referencia a la ruptura longitudinal y transmural del esófago (previamente sano), secundaria a un aumento abrupto de la presión intraluminal esofágica, que se origina por un incremento del contenido gástrico hacia el esófago debido a una elevación en la presión intragástrica, que frecuentemente se desencadena durante el vómito, aunque también se reporta durante otras eventos que generen una maniobra de Valsalva, e incluso durante el sueño[7-11].

En esta entidad, la ruptura del espesor se presenta con mayor frecuencia en 1/3 distal del esófago torácico (80 %), 3 a 6 cm por encima del diafragma, sobre la pared posterior izquierda (90 %), con una longitud del daño promedio entre 2-10 cm[7,8]. Sus manifestaciones clínicas van a depender de la ubicación de la perforación y del tiempo de evolución[8]. Los pacientes con perforación del esófago cervical presentan dolor en el cuello y en la mitad superior del tórax, mientras que, en aquellos con perforación más distal, el dolor es en la mitad inferior del tórax y en el hemiabdomen superior. Se describe la triada de Mackler (vómito, dolor torácico, enfisema subcutáneo en cuello-tórax) y la triada de Anderson (enfisema subcutáneo, taquipnea, tensión muscular abdominal) como ayudas clínicas al diagnóstico de esta patología. Sin embargo, el enfisema subcutáneo, que es el signo característico de ambas triadas, está presente solo en el 14 %-30 % de los casos, teniendo curso atípico en el 30 %-50 %[7]. Dentro de los apoyos diagnósticos iniciales se encuentra la radiografía (enfisema subcutáneo, neumomediastino, neumotórax, aire subdiafragmático, derrame pleural), la tomografía axial computarizada (TAC), así como la esofagogastroduodenoscopia, la cual, en los casos de causa iatrogénica es capaz de detectar, de manera oportuna, el defecto durante la intervención[3,5,6,12].

Como dijimos anteriormente, aunque el SB es la patología representativa de la perforación barogénica del esófago, en la literatura médica existen algunos reportes que hacen mención de otros mecanismos de barotrauma diferentes a esta entidad[13-21]. En 1990, Gubbins informó del caso de un paciente de 77 años con estenosis del esófago medio, que se logra franquear durante la gastroscopia, y quien durante el procedimiento presenta arcadas, con evidencia ulterior de una perforación a nivel de la unión esofagogástrica. Se establece la hipótesis de barotrauma esofágico como mecanismo causal. En 2002, Van de Louw publicó el caso de un paciente de 56 años, quien presentó una perforación esofágica lineal de 3 cm en el esófago distal luego de requerir ventilación mecánica no invasiva, en donde el mecanismo de barotrauma se desencadenó por la presión positiva ejercida[13]. Es así que, en caso de nuestra paciente, teniendo en cuenta el tipo de procedimiento y el sitio de la perforación (8 cm por encima de la estenosis dilatada), planteamos la hipótesis del barotrauma como mecanismo causal de la ruptura esofágica, lo que se desencadena por un aumento abrupto de la presión intraluminal esofágica durante la inflación del balón.

REFERENCIAS

1. Shenfine J, Griffin SM. Oesophageal rupture. Br J Hosp Med (Lond). 2007;68(2):M18-21. https://doi.org/10.12968/hmed.2007.68.Sup2.22838
2. Saxena P, Khashab MA. Endoscopic management of esophageal perforations: Who, when, and how? Curr Treat Options Gastroenterol. 2017;15(1):35-45. https://doi.org/10.1007/s11938-017-0117-3
3. Nirula R. Esophageal perforation. Surg Clin North Am. 2014;94(1):35-41. https://doi.org/10.1016/j.suc.2013.10.003
4. Kaman L, Iqbal J, Kundil B, Kochhar R. Management of esophageal perforation in adults. Gastroenterology Res. 2010;3(6):235-44. https://doi.org/10.4021/gr263w
5. Sdralis EIK, Petousis S, Rashid F, Lorenzi B, Charalabopoulos A. Epidemiology, diagnosis, and management of esophageal perforations: Systematic review. Dis Esophagus. 2017;30(8):1-6. https://doi.org/10.1093/dote/dox013
6. Paspatis GA, Dumonceau JM, Barthet M, Meisner S, Repici A, Saunders BP, et al. Diagnosis and management of iatrogenic endoscopic perforations: European Society of Gastrointestinal Endoscopy (ESGE) position statement. Endoscopy. 2014;46(8):693-711. https://doi.org/10.1055/s-0034-1377531
7. Rokicki M, Rokicki W, Rydel M. Boerhaave's syndrome-over 290 yrs of surgical experiences. Epidemiology, pathophysiology, diagnosis. Pol Przegl Chir. 2016;88(6):359-64. https://doi.org/10.1515/pjs-2016-0077
8. Dinic BR, Ilic G, Rajkovic ST, Stoimenov TJ. Boerhaave syndrome - case report. Sao Paulo Med J. 2017;135(1):71-5. https://doi.org/10.1590/1516-3180.2016.0095220616
9. Ekladious A, Tiong MK. Boerhaave syndrome: A common manifestation of a rare disease. Intern Med J. 2018;48(2):222-3. https://doi.org/10.1111/imj.13697
10. Salo J, Sihvo E, Kauppi J, Räsänen J. Boerhaave's syndrome: lessons learned from 83 cases over three decades. Scand J

Surg. 2013;102(4):271-3.
https://doi.org/10.1177/1457496913495338
11. Boerhaave H. Atrocis nec descripti prius, morbi historia. Secundum medicae artis leges conscripta. Ex officina Bontesteniana: Lugduni Batavorum. 1724.
12. Søreide JA, Viste A. Esophageal perforation: diagnostic work-up and clinical decision-making in the first 24 hours. Scand J Trauma Resusc Emerg Med. 2011;19:66.
https://doi.org/10.1186/1757-7241-19-66
13. Van de Louw A, Brocas E, Boiteau R, Perrin-Gachadoat D, Tenaillon A. Esophageal perforation associated with noninvasive ventilation: A case report. Chest. 2002;122(5):1857-8.
https://doi.org/10.1378/chest.122.5.1857
14. Park JB, Hwang JJ, Bang SH, Lee SA, Lee WS, Kim YH, et al. Barotraumatic esophageal perforation by explosion of a carbonated drink bottle. Ann Thorac Surg. 2012;93(1):315-6.
https://doi.org/10.1016/j.athoracsur.2011.06.071
15. Buntain WL, Lynn HB. Traumatic pneumatic disruption of the esophagus. J Thorac Cardiovasc Surg. 1972;63(4):553-60.
https://doi.org/10.1016/S0022-5223(19)41868-0
16. Lee JK, Lim SC. Barotraumatic perforation of pharyngoesophagus by explosion of a bottle into the mouth. Yonsei Med J. 2005;46(5):724-8.
https://doi.org/10.3349/ymj.2005.46.5.724
17. Gubbins GP, Nensey YM, Schubert TT, Batra SK. Barogenic perforation of the esophagus distal to a stricture after endoscopy. J Clin Gastroenterol. 1990;12(3):310-2.
https://doi.org/10.1097/00004836-199006000-00016
18. Guth AA, Gouge TH, Depan HJ. Blast injury to the thoracic esophagus. Ann Thorac Surg. 1991;51(5):837-9.
https://doi.org/10.1016/0003-4975(91)90147-I
19. Ribet M, Pruvot FR. Les ruptures barotraumatiques de l'oesophage. 4 cas. Revue de la littérature [Barotraumatic rupture of the esophagus. 4 cases. Review of the literature]. J Chir (Paris). 1986;123(3):164-8.
20. Chien LC, Chang HT, Chou YP. Barotraumatic oesophageal perforation with bilateral tension pneumothorax. Interact Cardiovasc Thorac Surg. 2009;10(1):152-3.
https://doi.org/10.1510/icvts.2009.212415
21. Novomeský F. Gastro-esophageal barotrauma in diving: Similarities with Mallory-Weiss syndrome. Soud Lek. 1999;44(2):21-4.