

# Lesión de la mucosa intestinal asociada a cristales: serie de casos y revisión de la literatura

## Intestinal mucosal lesion associated with crystals: Case series and literature review

Anwar Medellín-Abueta,<sup>1</sup> Rocío del Pilar López-Panqueva,<sup>2</sup> Paula Pinto-Rodríguez,<sup>3</sup> Federico Ramos-Márquez,<sup>4\*</sup> Luis Felipe Cabrera,<sup>5</sup> Rafael García-Duperly,<sup>6</sup> Diego Fernando Salcedo.<sup>7</sup>

### ACCESO ABIERTO

#### Citación:

Medellín-Abueta A, López-Panqueva RP, Pinto-Rodríguez P, Ramos-Márquez F, Cabrera LF, García-Duperly R, Salcedo DF. Lesión de la mucosa intestinal asociada a cristales: serie de casos y revisión de la literatura. *Revista Colomb. Gastroenterol.* 2022;37(4):483-488. <https://doi.org/10.22516/25007440.834>

<sup>1</sup> Cirujano general y coloproctólogo, jefe del Departamento de Cirugía de Colon y Recto, Fundación Santa Fe de Bogotá. Bogotá, Colombia.

<sup>2</sup> Patóloga clínica, Fundación Santa Fe de Bogotá. Bogotá, Colombia.

<sup>3</sup> Médico interno, Universidad de los Andes. Bogotá, Colombia.

<sup>4</sup> Médico interno, Universidad de los Andes. Bogotá, Colombia.

<sup>5</sup> Cirujano general y *fellow* de cirugía vascular, Universidad Militar Nueva Granada. Bogotá, Colombia.

<sup>6</sup> Cirujano de colon y recto, Fundación Santa Fe de Bogotá. Bogotá, Colombia.

<sup>7</sup> Cirujano general, Universidad El Bosque. Bogotá, Colombia.

\*Correspondencia: Federico Ramos-Márquez. [f.ramos@uniandes.edu.co](mailto:f.ramos@uniandes.edu.co)

Fecha recibido: 27/09/2021  
Fecha aceptado: 16/05/2022



### Resumen

La lesión de la mucosa asociada a cristales es un cuadro clínico importante en un subconjunto de pacientes urémicos a los que se les administran resinas de intercambio catiónico como el sulfonato de poliestireno sódico (Kayexalate) y sevelamer para el tratamiento de la hiperpotasemia y la hiperfosfatemia, respectivamente. La necrosis colónica en estos pacientes es rara, pero puede estar asociada a una lesión gastrointestinal mortal, con una tasa de mortalidad del 33%. Los secuestrantes de ácidos biliares son otro tipo de resina que teóricamente son biológicamente inertes. Se presentan dos casos de colitis asociada a cristales. El primer paciente tenía antecedentes de múltiples intervenciones quirúrgicas y patologías del tracto gastrointestinal, y estaba en manejo con colestiramina. Se realizó una sigmoidectomía en la que se encontraron varios focos de cristales. El segundo paciente tenía antecedente de enfermedad renal crónica que requirió el uso de Kayexalate y se presentó al servicio de urgencias con una hemorragia grave del tracto gastrointestinal inferior. Se realizó una colectomía parcial en la que se detectaron cambios morfológicos relacionados con el depósito de cristales. Las resinas pueden producir un amplio espectro de lesiones mortales de la mucosa, por lo que el diagnóstico precoz es fundamental para disminuir la mortalidad y mejorar el pronóstico. Sin embargo, es incierto si el consumo de colestiramina y Kayexalate, así como el depósito de sus cristales en el tracto gastrointestinal son el factor causal de la lesión de las mucosas. Por tanto, la presencia de resinas debería ayudar a establecer el diagnóstico correcto y el tratamiento médico oportuno para evitar resultados nocivos.

### Palabras clave

Secuestradores de ácidos biliares, Kayexalate, cristal, necrosis, tracto gastrointestinal.

### Abstract

Crystal-associated mucosal injury is a crucial clinical picture in a subset of uremic patients who are given cation exchange resins such as sodium polystyrene sulfonate (Kayexalate) and sevelamer to treat hyperkalemia and hyperphosphatemia, respectively. Colonic necrosis in these patients is rare but may be associated with fatal gastrointestinal injury, with a mortality rate of 33%. Bile acid sequestrants are another type of resin that is theoretically biologically inert. Two cases of colitis associated with crystals are presented. The first patient had a history of multiple surgeries and pathologies of the gastrointestinal tract and was treated with cholestyramine. A sigmoidectomy was performed in which several crystal foci were found. The second patient had a history of chronic kidney disease requiring Kayexalate and attended the emergency department with severe lower GI bleeding. A partial colectomy was performed in which morphological changes related to the deposit of crystals were detected. Resins can cause a broad spectrum of malignant mucosal lesions, so early diagnosis is essential to reduce mortality and improve prognosis. However, it is uncertain whether the consumption of cholestyramine and kayexalate, as well as the deposition of their crystals in the GI tract, are the causative factor of mucosal damage. Therefore, resins should help establish the correct diagnosis and prompt medical treatment to avoid harmful results.

### Keywords

Bile acid sequestrants, Kayexalate, crystal, necrosis, gastrointestinal tract

## INTRODUCCIÓN

La lesión mucosa asociada a cristales es una entidad clínica importante que ha ido aumentando gradualmente. Específicamente, se ha asociado al uso de medicamentos para la enfermedad renal crónica (ERC). En estos pacientes, los medicamentos no absorbibles que facilitan el intercambio iónico son parte de las opciones de tratamiento para los desequilibrios electrolíticos como la hiperpotasemia y la hiperfosfatemia. Hay tres tipos de resinas descritas en la literatura: secuestrantes de ácidos biliares, Kayexalate y sevelamer. El Kayexalate, un agente aglutinante de potasio, y el sevelamer, un medicamento reductor de fosfato, son conocidos por causar anomalías significativas en la mucosa. Sin embargo, la literatura se limita a presentar reportes de casos; por lo tanto, la información acerca del mecanismo fisiopatológico de la lesión de la mucosa es escasa.

Los efectos patológicos de los agentes reductores de fosfato en el tracto gastrointestinal fueron descritos por primera vez en 2013 por Swanson y colaboradores en una serie de casos de 15 pacientes con lesión mucosa secundaria a sevelamer. Los hallazgos incluyeron ulceración, lesión isquémica, necrosis e inflamación<sup>(1)</sup>. Desde entonces, se han reportado pocos casos de síntomas asociados con la administración de estas resinas. De manera similar al sevelamer, la lesión mucosa relacionada con el Kayexalate es rara, pero puede estar asociada con una lesión gastrointestinal fatal; una revisión sistemática informó una tasa de mortalidad del 33%<sup>(2)</sup>.

Los agentes secuestrantes de ácidos biliares son otro tipo de polímero de resina que se dirige a ciertos componentes de la bilis. Estos medicamentos se prescriben principalmente para tratar la diarrea y la hipercolesterolemia y se han utilizado de forma segura durante varios años<sup>(3)</sup>. La colestiramina, un agente secuestrante de ácidos biliares, previene la reabsorción del colesterol que se encuentra en la bilis; por lo tanto, se prescribe para el tratamiento de la hipercolesterolemia y la aterosclerosis en pacientes con ERC. Este agente se ha asociado con efectos adversos mínimos localizados en el tracto gastrointestinal sin repercusiones sistémicas. En consecuencia, los principales efectos nocivos descritos en la literatura consisten en esofagitis, gastritis, gastropatía reactiva, erosión y úlceras<sup>(3)</sup>. Aunque la colestiramina se considera biológicamente inerte y se ha utilizado de forma segura durante varios años, presentamos una serie de casos con descripción histológica de dos pacientes con lesión de la mucosa asociada con el consumo de colestiramina y Kayexalate, quienes requirieron tratamiento quirúrgico.

## MATERIALES Y MÉTODOS

Se recolectaron dos especímenes con cristales con histología similar a partir de biopsias de dos pacientes que llegaron

a nuestro centro académico durante un período de 6 meses. Ambas muestras se fijaron con formalina y se tiñeron con hematoxilina y eosina. Para cada uno de los dos casos, se evaluó la presencia y distribución de los cristales, la lesión mucosa y otras afecciones que podrían haber contribuido con la presentación clínica del paciente.

## RESULTADOS

### Presentación clínica

#### Caso # 1

Paciente femenina de 86 años llevada a sigmoidectomía electiva por una fístula colovaginal y colovesical. La paciente tuvo una colectomía derecha previa en 2015 secundaria a un tumor de colon maligno. Tiene antecedente de hipertensión, gastritis, diverticulosis e hipercolesterolemia, que estaba siendo tratada con colestiramina.

#### Caso # 2

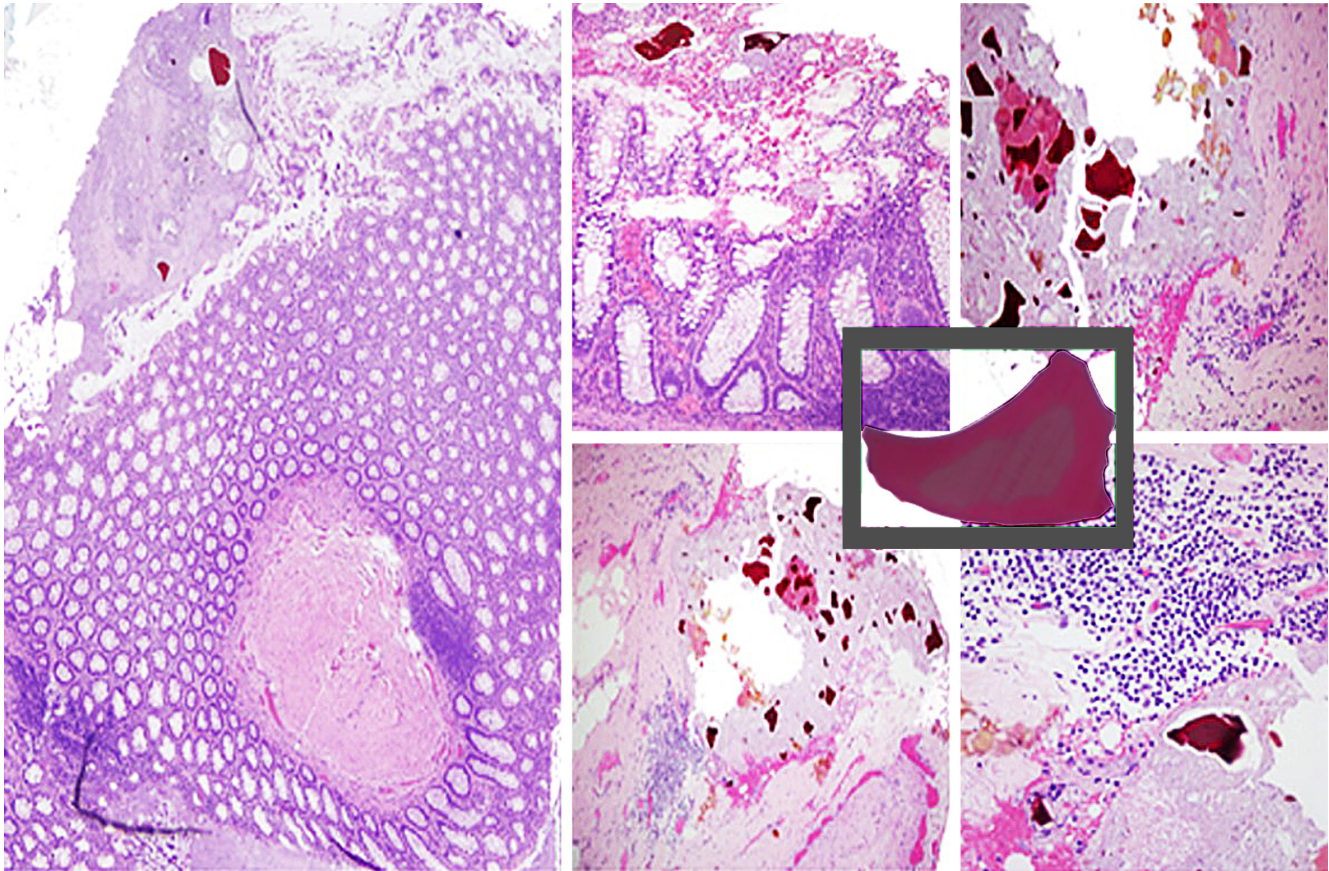
Paciente masculino de 83 años que se presentó al servicio de urgencias por hematoquecia, astenia, adinamia y disnea de esfuerzo. A su llegada a nuestra institución, se encontraba hemodinámicamente inestable. Tiene antecedente de ERC con requerimiento de diálisis peritoneal. Los análisis de laboratorio revelaron anemia grave (6,3 g/dL), creatinina de 8,4 mg/dL y potasio sérico de 6,4 mEq/L, por lo que se administró Kayexalate. Se realizó una endoscopia de vías digestivas, la cual fue negativa para hemorragia de vías digestivas altas. Sin embargo, la colonoscopia mostró abundancia de coágulos en todas las superficies colónicas y múltiples divertículos confinados al colon ascendente.

El paciente ingresó para la realización de una embolización radiológica seguida del ingreso a la unidad de cuidados intensivos (UCI) y requirió la activación del protocolo de hemorragia masiva. Finalmente, fue llevado al quirófano, donde se le realizó una laparotomía exploratoria y una colectomía subtotal con ayuda de una colonoscopia intraoperatoria.

### Características patológicas

#### Caso # 1

Se estudiaron dos especímenes de colon en los que se encontraron varios divertículos. Los divertículos tenían una base ancha (que medía entre 0,5 cm y 0,3 cm) rodeada de fibrosis y congestión vascular. Adicionalmente, del tejido adiposo pericólico se aislaron 5 lesiones nodulares; una de ellas con dimensiones de 0,6 cm x 0,5cm y la otra de 0,3 cm x 0,2 cm. Como se observa en la **Figura 1**, se realizó el diagnóstico de diverticulosis asociada a varios focos cristalinos intramurales y de la mucosa, muy proba-



**Figura 1.** Colon sigmoide con enfermedad diverticular complicada y áreas de diverticulitis. Abscesos intramurales y múltiples cristales de color magenta, con bordes en ángulo y estrías de color salmón en el interior. Además, los cristales se encuentran principalmente en la superficie de la mucosa, en estrecha relación con los divertículos. Fuente: archivo doctora Rocío del Pilar López-Panqueva.

blemente secundario al consumo de colestiramina. No fue posible establecer una relación causal entre la presencia de cristales y la inflamación aguda severa y la perforación de los divertículos.

### Caso # 2

Las piezas quirúrgicas fueron analizadas en el servicio de patología. La **Figura 2** muestra una imagen macroscópica de un segmento colónico con múltiples lesiones hemorrágicas elevadas y un examen microscópico que muestra cristales, ulceración y necrosis isquémica.

## DISCUSIÓN

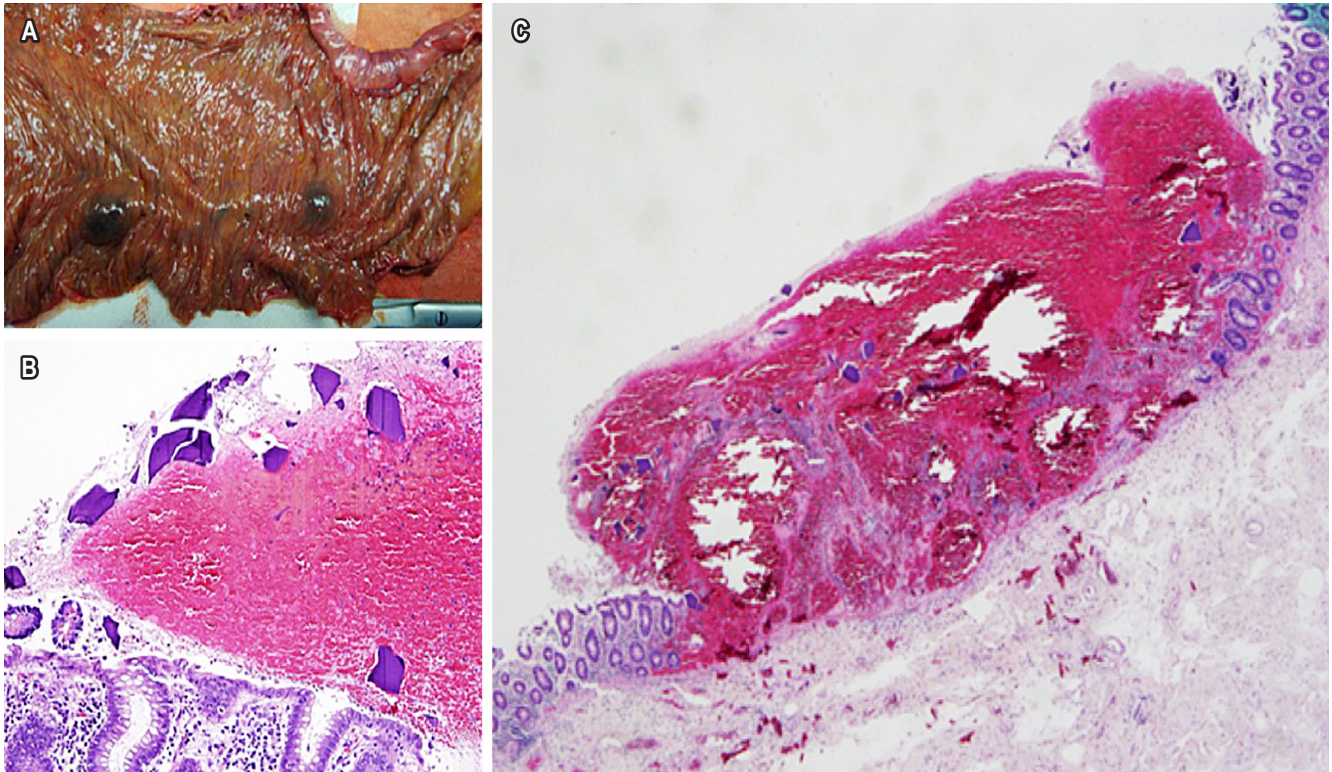
Teóricamente, el aumento del número de endoscopias realizadas, junto con el aumento de la polifarmacia en el contexto de una población que envejece, aumenta la probabilidad de observar efectos secundarios no deseados de dichos medicamentos. Sin embargo, la lesión de la mucosa

gastrointestinal inducida por medicamentos no se reconoce lo suficiente y es muy poco común que los patólogos informen sobre la presencia de resinas en las muestras de patología. Una encuesta realizada en 2016 por la Sociedad de Patología Gastrointestinal Rodger C. Haggitt informó que el 75% de los 99 patólogos con una subespecialidad gastrointestinal nunca habían visto cristales de resina documentados en la patología<sup>(4)</sup>.

### Fisiopatología

Luego de una revisión extensa de la literatura sobre las lesiones en la mucosa derivadas del uso de resinas de intercambio iónico, no se encontró un reporte de una relación causal, pero sí descripciones del potencial del Kayexalate de causar inflamación colónica transmural por el intercambio electrolítico tan rápido en el contexto de pacientes urémicos que son vulnerables por inestabilidad de la vasculatura gastrointestinal<sup>(5)</sup>. Los factores que pueden predis-





**Figura 2.** A. Segmento intestinal con presencia de numerosas lesiones de aspecto hemorrágico, levantadas. B. Hematoxilina y eosina 20x para observar la morfología de los cristales. C. Hematoxilina y eosina 4x, zona de ulceración con hemorragia mucosa y necrosis isquémica, presencia de cristales de color magenta en la superficie dentro del material hemorrágico. Fuente: archivo doctora Rocío del Pilar López-Panqueva.

poner a lesiones, aparte de la uremia, son la disminución de la motilidad gastrointestinal, los medicamentos inmunosupresores, los cambios hemodinámicos asociados con hemodiálisis y los procedimientos quirúrgicos<sup>(6)</sup>.

Se ha descrito que el uso de colestiramina disminuye el riesgo de lesiones en la mucosa asociadas a secuestrantes de ácidos biliares ya que reduce los efectos citotóxicos del desoxicólico, lo que previene el estrés en el retículo endoplásmico y finalmente resulta en la disrupción de la barrera de mucosa<sup>(7)</sup>. Si bien esto es cierto, estudios preliminares en modelos animales han demostrado que el tratamiento con colestiramina tiene un efecto insignificante en la prevención de lesiones en la mucosa. Esta inefectividad se le atribuye al pKa de las sales biliares, lo que las convierte en su forma no ionizada al pH del tracto gastrointestinal; esto impide el secuestro de ácidos biliares inducido por la colestiramina<sup>(8)</sup>. Sin embargo, no se ha descrito una relación patológica con la colestiramina y el mecanismo exacto se desconoce; por esto, solo se puede realizar una asociación.

## Diagnóstico

Los secuestradores del ácido biliar se ven clásicamente a lo largo del tracto gastrointestinal como cristales de forma rectangular y color naranja brillante en la tinción de hematoxilina y eosina; no obstante, como se puede ver en la **Figura 1**, dependiendo de la unión de sustrato variable y el pH puede existir una variabilidad en cuanto a forma, color y localización. En la tinción de hematoxilina y eosina, los secuestradores del ácido biliar son cristales poligonales eosinofílicos, pero pueden ser amarillo pálido en una tinción especial de bacilos acidorresistentes. Clásicamente han sido descritos como cristales rectangulares, pero recientemente han aumentado los reportes sobre estructuras circulares<sup>(9)</sup>. Es más, se han encontrado cristales en otros lugares fuera del tracto gastrointestinal como en las deposiciones cutáneas, la vesícula biliar en pacientes con *stent* biliares y en resecciones quirúrgicas de páncreas necróticos<sup>(4)</sup>.

Más aún, la morfología del Kayexalate es altamente específica ya que muestra cristales basofílicos no polarizados de

forma romboide con patrón de mosaico; su único diagnóstico diferencial consistente en cristales por colestiramina, los cuales también son basofílicos y angulados, pero con mayor opacidad y sin patrón de mosaico<sup>(5)</sup>. En conjunto, el mejor método para identificar estos cristales es por medio de una tinción especial de bacilos acidorresistentes en donde los cristales de sevelamer se ven de color magenta y, como se presenta en nuestro caso, los cristales de Kayexalate de color negro y los de los secuestrantes de ácidos biliares como amarillo pálido<sup>(3)</sup>. El gran espectro de presentación de cristales tiende a ser focal y la morfología de las resinas se debe encontrar en los alrededores; por este motivo, la lámina se debe examinar con detenimiento en su totalidad. Aunque hay varias características particulares para cada resina, la mayoría del tiempo son histológicamente indistinguibles entre ellas, y la distinción precisa es importante ya que Kayexalate y sevelamer tienen una asociación más fuerte con las lesiones de la mucosa que los cristales de colestiramina<sup>(3)</sup>.

## Tratamiento

El reconocimiento y los reportes descriptivos de resinas de primera línea, particularmente de Kayexalate y sevelamer, en asociación con lesiones de la mucosa del tracto gastrointestinal, deberían ser tratados como una emergencia clínica para tener una adecuada monitorización y prevención de desenlaces perjudiciales para el paciente. No obstante, es importante recordar que los efectos de la medicación están documentados de manera similar a otros diagnósticos endoscópicos y radiológicos en el esófago, estómago, intestino delgado y colon, como pseudotumor del colon<sup>(6)</sup>. Aun así, se debe considerar un umbral bajo de sospecha ya que es importante alertar al médico tratante sobre las posibles consecuencias dañinas del Kayexalate y el sevelamer cuando se observan lesiones en la mucosa. Abraham y colaboradores encontraron que cerca del 30% de los pacientes con lesiones en íleon o colon tenían necrosis extensa que necesitaba resección<sup>(10)</sup>. Por lo tanto, el reconocimiento de los cristales de resinas en cortes histológicos como un marcador de lesión de la mucosa por secuestrantes de ácidos biliares puede ayudar a establecer el diagnóstico correcto

de forma temprana para las lesiones clínicas o endoscópicamente engañosas.

## Prevención

Si bien un buen número de casos en relación con las lesiones de la mucosa asociadas con secuestrantes de ácidos biliares han sido reportados, no hay mención de prevención o tratamiento aparte de la resección quirúrgica<sup>(1,2,8-11)</sup>. Inclusive, un reporte de casos describe cómo aparecieron úlceras y sangrado gastrointestinal luego de la primera dosis de Kayexalate<sup>(12)</sup>. Ya que el mecanismo detrás de las lesiones por cristales no se entiende bien, no hay un escenario específico en el cual deben ser utilizadas con cautela y tampoco hay recomendaciones disponibles. Ahora bien, con base en un estudio retrospectivo observacional realizado por Panagiotis y colaboradores, se sugiere que los secuestrantes de ácidos biliares en dosis bajas pueden tolerarse de forma adecuada y son capaces de normalizar efectivamente las anomalías electrolíticas<sup>(13)</sup>.

## CONCLUSIÓN

Debido a que se ha reconocido que resinas como sevelamer y Kayexalate pueden producir un amplio espectro de lesiones mucosas fatales, el diagnóstico precoz es fundamental para disminuir la mortalidad y mejorar el pronóstico. Esto último permite indicar una *asociación* factible entre los cristales en la mucosa intestinal colónica y la inflamación crítica. Si bien, no se puede establecer con certeza si el consumo de colestiramina o Kayexalate y el depósito de sus cristales en el tracto gastrointestinal es el factor causal de la lesión de la mucosa; tampoco se puede excluir su capacidad para causar lesiones de la mucosa en entornos específicos y la presencia de resinas debe incitar al patólogo a buscar un diagnóstico relacionado para prevenir desenlaces perjudiciales.

## Conflictos de interés y financiación

Los autores declaran no tener ningún conflicto de interés ni de financiación.

## REFERENCIAS

1. Swanson BJ, Limketkai BN, Liu TC, Montgomery E, Nazari K, Park JY, et al. Sevelamer crystals in the gastrointestinal tract (GIT): A new entity associated with mucosal injury. *Am J Surg Pathol*. 2013;37(11):1686-93. <https://doi.org/10.1097/PAS.0b013e3182999d8d>
2. Harel Z, Harel S, Shah PS, Wald R, Perl J, Bell CM. Gastrointestinal adverse events with sodium polystyrene sulfonate (Kayexalate) use: A systematic review. *Am J Med*. 2013;126(3):264.e9-264.e24. <https://doi.org/10.1016/j.amjmed.2012.08.016>

3. Arnold MA, Swanson BJ, Crowder CD, Frankel WL, Lam-Himlin D, Singhi AD, et al. Colesevelam and colestipol: Novel medication resins in the gastrointestinal tract. *Am J Surg Pathol.* 2014;38(11):1530-37. <https://doi.org/10.1097/PAS.0000000000000260>
4. Gonzalez RS, Lagana SM, Szeto O, Arnold CA. Challenges in diagnosing medication resins in surgical pathology specimens: A crystal-clear review guide. *Arch Pathol Lab Med.* 2017;141(9):1276-82. <https://doi.org/10.5858/arpa.2016-0587-RA>
5. Parfitt JR, Driman DK. Pathological effects of drugs on the gastrointestinal tract: a review. *Hum Pathol.* 2007;38(4):527-36. <https://doi.org/10.1016/j.humpath.2007.01.014>
6. Chatila AT, Bilal M, Merwat S. Kayexalate-Induced Colonic Pseudotumor. *Clin Gastroenterol Hepatol.* 2019;17(7):e73. <https://doi.org/10.1016/j.cgh.2018.03.032>
7. Huang D, Xiong M, Xu X, Wu X, Xu J, Cai X, et al. Bile acids elevated by high-fat feeding induce endoplasmic reticulum stress in intestinal stem cells and contribute to mucosal barrier damage. *Biochem Biophys Res Commun.* 2020;529(2):289-95. <https://doi.org/10.1016/j.bbrc.2020.05.226>
8. Eastwood GL. Failure of cholestyramine to prevent bile salt injury to mouse gastric mucosa. *Gastroenterology.* 1975;68(6):1466-72. [https://doi.org/10.1016/S0016-5085\(75\)80133-8](https://doi.org/10.1016/S0016-5085(75)80133-8)
9. Gonzalez RS, Schwartz DA, Shi C. Colestipol granules in the colon: Macroscopic and microscopic findings. *Histopathology.* 2015;67(1):141-42. <https://doi.org/10.1111/his.12618>
10. Abraham SC, Bhagavan BS, Lee LA, Rashid A, Wu TT. Upper Gastrointestinal Tract Injury in Patients Receiving Kayexalate (Sodium Polystyrene Sulfonate) in Sorbitol: Clinical, Endoscopic, and Histopathologic Findings. *Am J Surg Pathol.* 2001;25(5): 637-44. <https://doi.org/10.1097/00000478-200105000-00011>
11. Okayama K, Hirata Y, Kumai D, Yamamoto Y, Kojima Y, Kanno T, et al. The Successful Treatment of Sodium Polystyrene Sulfonate-induced Enteritis Diagnosed by Small Bowel Endoscopy. *Intern Med.* 2018;57(11):1577-81. <https://doi.org/10.2169/internalmedicine.0088-17>
12. Kumar K, Patel H, Saad M, Baiomi A, Dev A. Kayexalate-Induced Esophageal Ulceration in a Patient with Decompensated Cirrhosis: A Review of the Literature. *Case Rep Gastrointest Med.* 2021;2021:8831814. <https://doi.org/10.1155/2021/8831814>
13. Georgianos PI, Liampas I, Kyriakou A, Vaios V, Raptis V, Savvidis N, et al. Evaluation of the tolerability and efficacy of sodium polystyrene sulfonate for long-term management of hyperkalaemia in patients with chronic kidney disease. *Int Urol Nephrol.* 2017;49(12):2217-21. <https://doi.org/10.1007/s11255-017-1717-5>