

# Enfermedad de Whipple: revisión sistemática de la literatura

## Whipple's Disease: A Systematic Review of the Literature

Ledmar Jovanny Vargas-Rodríguez,<sup>1\*</sup> Jeinny Lucero Ruiz-Muñoz,<sup>2</sup> Paola Andrea Bolívar-Córdoba,<sup>2</sup> Mónica Dayana Romero-Cely,<sup>2</sup> Ervirson Jair Cañón-Abril,<sup>2</sup> Zulma Marisol Suárez-Correa,<sup>2</sup> María Angélica Mendoza-Cáceres.<sup>3</sup>

### ACCESO ABIERTO

#### Citación:

Vargas-Rodríguez LJ, Ruiz-Muñoz JL, Bolívar-Córdoba PA, Romero-Cely MD, Cañón-Abril EJ, Suárez-Correa ZM, Mendoza-Cáceres MA. Enfermedad de Whipple: revisión sistemática de la literatura. *Revista Colomb. Gastroenterol.* 2023;38(1):35-45. <https://doi.org/10.22516/25007440.966>

<sup>1</sup> MD, epidemiología, Universidad de Boyacá. Tunja, Colombia.

<sup>2</sup> Estudiante de medicina, Universidad De Boyacá. Tunja, Colombia.


<sup>3</sup> Médica y cirujana, Universidad Industrial de Santander. Médica de urgencias, Clínica Roma, Colsubsidio. Bogotá, Colombia.

#### \*Correspondencia:

Ledmar Jovanny Vargas-Rodríguez.  
lejovaro@gmail.com

Fecha recibido: 15/09/2022

Fecha aceptado: 23/09/2022



### Resumen

**Introducción:** la enfermedad de Whipple es una enfermedad crónica sistémica con predilección por el aparato digestivo, especialmente el intestino delgado. Fue descrita por vez primera en 1907 por George H. Whipple, quien la denominó *lipodistrofia intestinal*. Es causada por una bacteria grampositiva perteneciente a la familia de los *Actinomycetaceae* denominada *Tropheryma whipplei*. **Objetivo:** caracterizar a los pacientes con enfermedad de Whipple. **Materiales y métodos:** se realizó una revisión sistemática de la literatura, de los términos DeCS *enfermedad de Whipple (whipple Disease)* o (*Tropheryma whipplei*) en las bases de datos Pubmed/Medline, Scopus, Scielo y Science Direct, Embase, Cochrane Library, BIREME, Proquest y Redalyc; se analizaron 123 artículos. **Resultados:** se analizaron 123 artículos publicados que correspondían a reportes y series de casos en los cuales se evidenció una mayor prevalencia en varones (70,6%). Las manifestaciones más frecuentes fueron los síntomas articulares (61%), seguidos de pérdida de peso (47,1%) y diarrea (43,4%). El método diagnóstico más usado fue la reacción en cadena de la polimerasa (PCR) (63,2%), seguido por la biopsia (50,7%) y, por último, examen anatomopatológico con gránulos PAS (ácido peryódico de Schiff) (47,8%). El manejo más empleado fue la antibiototerapia con predominio de trimetoprima/sulfametoxazol y ceftriaxona. **Conclusiones:** la enfermedad de Whipple tiene una baja prevalencia, se presenta con mayor frecuencia en personas de raza blanca, afecta principalmente a los adultos mayores, tiene predilección por el sexo masculino y se caracteriza por ser una enfermedad crónica sistémica con predilección por el aparato digestivo, especialmente el intestino delgado.

### Palabras clave

Enfermedad de Whipple, *Tropheryma*, revisión sistemática.

### Abstract

**Introduction:** Whipple's disease is a chronic systemic disease with a predilection for the digestive system, especially the small intestine. It was first described in 1907 by George H. Whipple, who named it *intestinal lipodystrophy*. It is caused by a gram-positive bacterium belonging to the *Actinomycetaceae* family called *Tropheryma whipplei*. **Objective:** To characterize patients with Whipple's disease. **Materials and methods:** A systematic literature review was carried out using the DeCS terms *enfermedad de Whipple (Whipple's disease)* or (*Tropheryma whipplei*) in the Pubmed/Medline, Scopus, Scielo, Science Direct, Embase, Cochrane Library, BIREME, Proquest, and Redalyc databases; 123 articles were analyzed. **Results:** 123 published articles corresponding to case reports and series were examined, noting a higher prevalence in males (70.6%). The most frequent manifestations were joint symptoms (61%), followed by weight loss (47.1%) and diarrhea (43.4%). The most used diagnostic method was polymerase chain reaction (PCR) (63.2%), followed by biopsy (50.7%) and pathological examination with PAS (periodic acid Schiff) granules (47.8%). The management most used was antibiotic therapy with a predominance of trimethoprim/sulfamethoxazole and ceftriaxone. **Conclusions:** Whipple's disease has a low prevalence, occurs more frequently in white people, mainly affects the elderly, has a predilection for the male sex, and is characterized as a chronic systemic disease with a predilection for the digestive system, especially the small intestine.

### Keywords

Whipple's disease, *Tropheryma*, systematic review.

## INTRODUCCIÓN

La enfermedad de Whipple (EW) es una enfermedad crónica sistémica con predilección por el aparato digestivo, especialmente el intestino delgado; fue descrita por primera vez en 1907 por George H. Whipple, quien la denominó *lipodistrofia intestinal*<sup>(1,2)</sup>. Es causada por una bacteria grampositiva perteneciente a la familia de los *Actinomycetaceae* denominada *Tropheryma whipplei* (TW) y la infección generada por esta bacteria presenta síntomas inespecíficos; sin embargo, la presentación clásica comienza con artralgia seguida de diarrea, pérdida de peso, fiebre, adenopatías y, ocasionalmente, manifestaciones neurológicas, cardíacas u oculares; el síndrome febril de origen desconocido es una manifestación atípica de esta enfermedad<sup>(1-4)</sup>.

El objetivo del presente estudio es hacer una caracterización de los pacientes con EW, a través de una revisión sistemática de la literatura.

## MATERIALES Y MÉTODOS

### Tipo de estudio

Se realizó una búsqueda sistemática de la literatura con base en la declaración “Preferred Reporting Items for Systematic Reviews and Meta-Analyses” (PRISMA) 20 y en el Manual Cochrane de revisiones sistemáticas de intervenciones, versión 5.1.022.

### Población

Se incluyó a todas las personas que presentaron diagnóstico de EW que hubiesen sido tratadas y los artículos publicados entre 2015 y 2021. Se consideraron los últimos avances relacionados con manifestaciones clínicas, diagnóstico, estudios de laboratorio, tratamiento y pronóstico.

### Criterios de inclusión

Se incluyeron artículos de reportes de casos y series de casos publicados en un período menor de 6 años en idioma español e inglés.

### Criterios de exclusión

Se excluyeron estudios, revisiones de tema y cartas editoriales.

### Variables

Las variables que se analizaron fueron sexo (masculino/femenino), país, año de publicación, antecedentes, mani-

festaciones clínicas, estudios de laboratorio y manejo médico empleado.

### Estrategias de búsqueda

La búsqueda estuvo a cargo de los investigadores, los cuales la realizaron entre el 1 de septiembre y el 15 de septiembre de 2021. Las bases de datos utilizadas fueron Pubmed/Medline, Scopus, Scielo y Science Direct, Embase, Cochrane Library, BIREME, Proquest y Redalyc, en las cuales se realizó la búsqueda con las siguientes palabras claves (DeCS [MeSH]): enfermedad de Whipple (*Whipple Disease*) o *Tropheryma*.

### Restricciones en la búsqueda

Se limitó la búsqueda a la literatura relacionada con humanos, publicados en los idiomas inglés y español.

### Extracción de datos

Los artículos identificados y detectados en la literatura se registraron en una base de datos de Microsoft Excel y los duplicados fueron eliminados. Las dudas fueron debatidas por el equipo de trabajo, así como los motivos de su posible exclusión, y se tomó la decisión por consenso. Los datos fueron analizados con el paquete estadístico SPSS versión 22; se realizó un análisis univariado por medio de estadística descriptiva y determinaron las frecuencias absolutas y relativas en las variables cualitativas, mientras que en las variables cuantitativas se estimaron medidas de tendencia central y de dispersión. Finalmente, se revisaron los artículos completos para ser elegidos e incluidos en el presente estudio.

### Sesgos

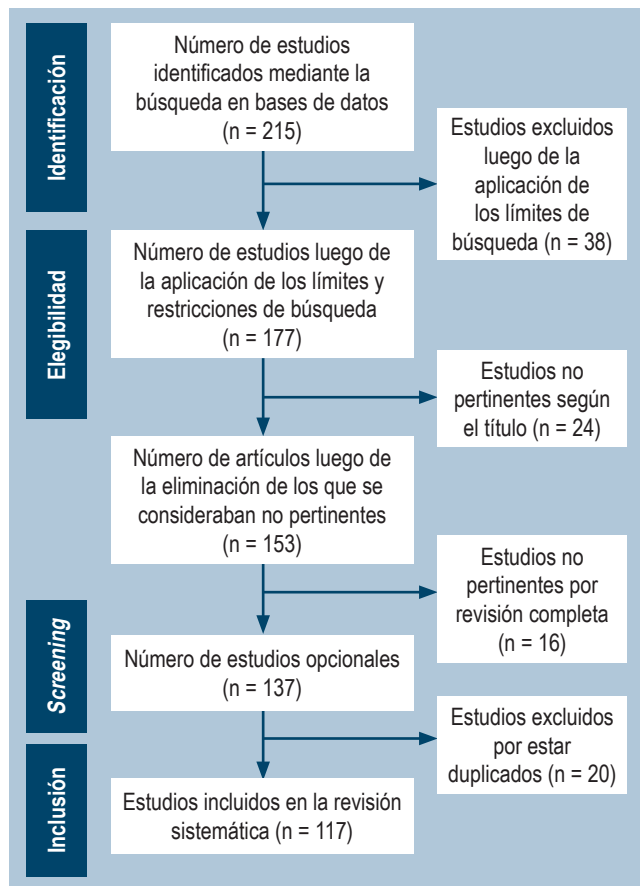
En este diseño de estudio existen varios sesgos a controlar. El primero es una mala selección de la población, y para controlarlo se crearon los criterios de inclusión y exclusión; el segundo sesgo es de medición, y para controlarlo se usó una ficha de recolección de datos que fue aplicada por los investigadores, y el tercer sesgo se encuentra en los vacíos en el registro de la información, ya que los datos provienen de registros de reportes de caso y series de casos publicados con la posibilidad de que la información recolectada esté incompleta.

## RESULTADOS

### Selección de estudios

A través de la estrategia de búsqueda descrita se encontraron 215 artículos en las bases de datos, de los cuales se eli-

minaron 38 artículos al aplicar los límites de búsqueda, por lo que quedaron 177 artículos. Luego se realizó la revisión del título y resumen de los artículos, de los cuales se eliminaron 24, y quedaron 153. Se realizó una revisión completa de los manuscritos y se consideró que 16 no cumplían con los criterios para dar respuesta al estudio. De los 137 restantes se eliminaron 20 que se encontraban duplicados, con lo cual se obtuvo un total de 117 artículos publicados que correspondían a reportes y series de casos. De acuerdo con la declaración PRISMA, se realizó el proceso de selección de dichos estudios (**Figura 1**).



**Figura 1.** Flujograma PRISMA. Elaboración propia.

### Características sociodemográficas de los pacientes

Al interpretar los datos acerca de la edad de presentación más frecuente de la EW, se evidencia que puede ocurrir en cualquier momento de la vida y existen reportes documentados desde los 4 años en una niña hasta los 82 años en un hombre; la mayor prevalencia de la enfermedad está en un rango aproximado de 50 a 65 años con 67 pacientes reportados; además, se evidenció una mayor incidencia característica en las edades de 50-58 años (2,9%) y 63 años

(6,6%). El sexo con mayor presentación fue el masculino (96 casos) con un porcentaje de 70,6%<sup>(1-117)</sup>.

### Características clínicas

Se realizó el análisis de la serie de casos clínicos por los investigadores quienes encontraron que las manifestaciones más frecuentes en la EW son las artralgias en 83 pacientes (61%), pérdida de peso en 64 pacientes (47,1%), diarrea en 59 pacientes (43,4%), fiebre en 45 pacientes (33,1%), dolor abdominal en 31 pacientes (22,8%) y síntomas neurológicos en 30 casos (22,1%), como se describe en la **Tabla 1**<sup>(1-117)</sup>.

De acuerdo con los casos clínicos seleccionados por el grupo de investigación, se observó que las 3 herramientas diagnósticas más utilizadas al momento de generar un posible diagnóstico fueron, en primer lugar, la PCR para *T. Whipple*, en 86 pacientes (63,2%); seguida por la biopsia, en 69 pacientes (50,7%), y examen anatomopatológico con tinción positiva para ácido peryódico de Schiff (PAS) en 65 pacientes (47,8%). También se observó que los hallazgos imagenológicos con pruebas como la radiografía, la resonancia magnética nuclear (RMN) y la tomografía axial computarizada (TAC) eran de gran importancia para el diagnóstico, pues se encontraron en 90 pacientes (66,2%), al igual que lo fue la velocidad de sedimentación globular (VSG), que se encontraba elevada en 114 pacientes (83,8%).

### Características terapéuticas

Dentro de los posibles abordajes terapéuticos que pueden utilizarse para la EW se encontró una inclinación hacia el uso de la antibioticoterapia con predominio hacia trimetoprima/sulfametoxazol en un 61,0%, ceftriaxona en 57,4%, doxiciclina en 31,6%, hidroxiclороquina en 26,5%, e incluso el uso de corticoides/prednisona en un 15,4%. Con menor frecuencia se usaron otros antibióticos como tratamiento, entre ellos la cefotaxima, meropenem, vancomicina, imipenem, tigeciclina y cefixima; los resultados se describen detalladamente en la **Tabla 2**<sup>(1-117)</sup>.

Para el manejo específico de otros síntomas asociados se utilizaron otras opciones de tratamiento como metotrexato (1,5%), inicio de antibiótico sin especificar el fármaco (1,5%), antiinflamatorios no esteroideos (AINE) (1,5%), ofloxacina/prednisona en gotas (0,7%), cirugía estereotáctica paliativa (0,7%), caspofungina (0,7%), gentamicina + noradrenalina + dopamina (0,7%) (**Tabla 3**).

### DISCUSIÓN

La EW se considera una afección sistémica producida por una bacteria grampositiva, el *Tropheryma whipplei*. El

**Tabla 1.** Características clínicas

| Prevalencia                          | n  | %    | Prevalencia                                 | n   | %    |
|--------------------------------------|----|------|---|-----|------|
| Manifestaciones clínicas             |    |      | Estudios realizados                         |     |      |
| - Diarrea                            | 59 | 43,4 | - Hemoglobina (anemia)                      | 40  | 29,4 |
| - Distensión abdominal               | 14 | 10,3 | - Leucocitosis                              | 21  | 15,4 |
| - Sangrado rectal                    | 3  | 2,2  | - Neutrofilia                               | 11  | 8,1  |
| - Dolor abdominal                    | 31 | 22,8 | - VSG aumentada                             | 114 | 83,8 |
| - Disnea                             | 19 | 14,4 | - PCR para T. Whipple positivo              | 86  | 63,2 |
| - Cefalea                            | 4  | 2,9  | - Factor reumatoide humano                  | 1   | 0,7  |
| - Fiebre                             | 45 | 33,1 | - Examen anatomopatológico con gránulos PAS | 65  | 47,8 |
| - Hiporexia                          | 11 | 8,1  | - Sangre oculta en materia fecal            | 3   | 2,2  |
| - Anorexia                           | 7  | 5,1  | - Hallazgos imagenológicos                  | 90  | 66,2 |
| - Pérdida de peso                    | 64 | 47,1 | - Colonoscopia                              | 9   | 6,6  |
| - Astenia                            | 10 | 7,4  | - Hallazgos endoscópicos                    | 25  | 18,4 |
| - Poliartritis                       | 25 | 18,4 | - Hallazgos en biopsia                      | 69  | 50,7 |
| - Mialgias                           | 7  | 5,1  | - Autopsia                                  | 1   | 0,7  |
| - Artralgias                         | 83 | 61,0 |   |     |      |
| - Adinamia                           | 3  | 2,2  |   |     |      |
| - Fatiga                             | 14 | 10,3 |   |     |      |
| - Debilidad                          | 10 | 7,4  |   |     |      |
| - Vómito                             | 8  | 5,9  |   |     |      |
| - Síntomas neurológicos              | 30 | 22,1 |   |     |      |
| - Oftalmoplejía                      | 3  | 2,2  |   |     |      |
| - Sintomatología cardíaca            | 10 | 7,4  |   |     |      |
| - Taquicardia                        | 3  | 2,2  |   |     |      |
| - Hiperpigmentación de la piel       | 9  | 6,6  |   |     |      |
| - Apatía                             | 2  | 1,5  |   |     |      |
| - Irritabilidad                      | 2  | 1,5  |   |     |      |
| - Linfadenopatía                     | 24 | 17,6 |   |     |      |
| - Pericarditis                       | 1  | 0,7  |   |     |      |
| - Endocarditis                       | 2  | 1,5  |   |     |      |
| - Derrame pleural                    | 3  | 2,2  |   |     |      |
| - Cambios de la personalidad         | 4  | 2,9  |   |     |      |
| - Uveítis                            | 5  | 3,7  |   |     |      |
| - Insomnio                           | 2  | 1,5  |   |     |      |
| - Sudoración nocturna                | 12 | 8,8  |   |     |      |
| - Hipotensión                        | 4  | 2,9  |   |     |      |
| - Síntomas oculares                  | 18 | 13,2 |   |     |      |
| - Depresión y ansiedad               | 5  | 3,7  |   |     |      |
| - Edema en miembros inferiores       | 18 | 13,2 |   |     |      |
| - Hinchazón de miembros              | 1  | 0,7  |   |     |      |
| - Parestesias en miembros inferiores | 3  | 2,2  |   |     |      |
| - Hipoestesia e hiporreflexia        | 2  | 1,5  |   |     |      |

PAS: ácido peryódico de Schiff. Elaboración propia.

**Tabla 2.** Características terapéuticas<sup>(1-117)</sup>

| Prevalencia                   | n  | %    |
|-------------------------------|----|------|
| Características terapéuticas  |    |      |
| - Trimetoprima/sulfametoxazol | 83 | 61   |
| - Ceftriaxona                 | 78 | 57,4 |
| - Metronidazol                | 1  | 0,7  |
| - Vancomicina                 | 3  | 2,2  |
| - Penicilina                  | 6  | 4,4  |
| - Meropenem                   | 7  | 5,1  |
| - Tigeciclina                 | 2  | 1,5  |
| - Doxiciclina                 | 43 | 31,6 |
| - Cefotaxima                  | 1  | 0,7  |
| - Cefixima                    | 2  | 1,5  |
| - Imipenem                    | 3  | 2,2  |
| - Ciprofloxacina              | 1  | 0,7  |
| - Hidroxicloroquina           | 36 | 26,5 |
| - Corticoides o prednisona    | 21 | 15,4 |

Elaboración propia.

nombre proviene del griego *trophe*: “alimento” y *eryma*: “barrera”, por la mala absorción de nutrientes que puede generar. Esta entidad fue descrita en 1907 por George Hoyt Whipple como una enfermedad sistémica y crónica asociada a lipodistrofia intestinal. Recién en 1952 se postuló que la etiología podría deberse a una bacteria, dada la mejoría clínica luego de la instauración de tratamiento antibiótico. En 1960, los hallazgos en la microscopía electrónica sumaron evidencia a dicha hipótesis y en 1990 se amplificó su ácido ribonucleico (ARN) por la técnica de PCR. Se logró su cultivo en 1997<sup>(42)</sup>. La edad promedio de inicio de la enfermedad se relaciona con varios reportes de casos en los que se indica que la mayor prevalencia de la enfermedad está en un rango aproximado de 50 a 65 años; sin embargo, puede ocurrir en cualquier momento de la vida, por lo que existen reportes documentados desde una edad de 4 años hasta los 82 años<sup>(1-117)</sup>. Se determina que el sexo con mayor predisposición para esta enfermedad es el masculino (96 casos) con un porcentaje de 70,6%<sup>(1-117)</sup>.

**Tabla 3.** Otras opciones de tratamiento

| Prevalencia                                 | n | %   |
|---|---|-----|
| Características terapéuticas                |   |     |
| - AINE                                      | 2 | 1,5 |
| - Amoxicilina                               | 1 | 0,7 |
| - Gentamicina + amoxicilina                 | 1 | 0,7 |
| - Caspofungina                              | 1 | 0,7 |
| - Ceftazidima                               | 1 | 0,7 |
| - Ciclofosfamida                            | 1 | 0,7 |
| - Cotrimoxazol                              | 4 | 2,9 |
| - Estreptomina                              | 1 | 0,7 |
| - Gentamicina + noradrenalina + dopamina    | 1 | 0,7 |
| - Leflunomida                               | 1 | 0,7 |
| - Metotrexato                               | 2 | 1,5 |
| - Ofloxacina en gotas + prednisona en gotas | 1 | 0,7 |
| - Piperazina                                | 1 | 0,7 |
| - Sulfadiazina                              | 1 | 0,7 |
| - Inicio de antibiótico sin especificación  | 2 | 1,5 |
| - Cirugía estereotáctica paliativa          | 1 | 0,7 |

Elaboración propia.

Las manifestaciones clínicas de esta patología son diversas e inespecíficas, muestran variedad en el compromiso de órganos y, por tanto, en su clínica. Esta entidad puede cursar con lesiones histológicas gastrointestinales o casos neurológicos aislados; clínicamente, los primeros síntomas son los articulares en 83 pacientes (61%), hecho que concuerda con el estudio de Moreno García (60% de los casos)<sup>(85)</sup>; seguida de pérdida de peso en 64 pacientes (47,1%), diarrea en 59 pacientes (43,4%), fiebre en 45 pacientes (33,1%), dolor abdominal en 31 pacientes (22,8%) y síntomas neurológicos en 30 casos (22,1%). La afección articular se presenta como artralgia migratoria intermitente, artritis o ambas sin deformidad. Generalmente, el compromiso es poliarticular, aunque puede ser oligoarticular de grandes articulaciones<sup>(9)</sup>.

Las afecciones oftalmológicas son raras en la EW, aparece tardíamente y debe sospecharse en presencia de una granulomatosis coroidea bilateral en un contexto de patología general atípica. En la literatura científica reciente se descri-

bieron pocos casos de afectación ocular de la EW, lo que coincide con la revisión de casos, en la cual se evidencia en 18 pacientes con un porcentaje de 13,2%<sup>(29)</sup>.

Según Gundling F y colaboradores, las manifestaciones del sistema nervioso central (SNC) tienen una frecuencia de hasta el 15% y pueden ocurrir en raras ocasiones con poca o ninguna afectación gastrointestinal o como compromiso aislado, asociado a la enfermedad gastrointestinal, o como recaída neurológica en la enfermedad previamente tratada<sup>(58)</sup>, lo cual concuerda con los reportes de casos en los que se evidenció en 30 pacientes, con un porcentaje de 22,1%. En autopsias se han encontrado alteraciones histológicas cerebrales; en la revisión realizada se encontraron alteraciones en 1 caso (0,7%), en el cual se observó que varios sistemas de órganos estaban muy afectados por organismos TW y se confirmó con una evaluación histoquímica y molecular.

En cuanto al compromiso cardíaco, se encuentra una gran variabilidad entre el porcentaje obtenido por nuestra investigación con respecto a los demás autores, en los que encontramos compromiso en 10 casos (7,4%) y, según autores como Parodi R., hay compromiso del 17% al 55% de los casos; la pericarditis es muy frecuente, aunque no la miocarditis, que puede ser la primera manifestación en forma de insuficiencia cardíaca o muerte súbita. El cuadro de endocarditis cursa con hemocultivos negativos, ausencia de fiebre, vegetaciones y destrucción valvular, por lo que es dificultoso su diagnóstico. Se ha confirmado dicha afección a través de la PCR del material valvular obtenido quirúrgicamente<sup>(9)</sup>.

En cuanto a su diagnóstico, se observó que las 3 herramientas diagnósticas más utilizadas al momento de generar un posible diagnóstico fueron la PCR para TW, seguida por la biopsia y, por último, examen anatomopatológico con gránulos PAS. Según Fernández-Mondelo y colaboradores, se consideran como criterios diagnósticos la tinción positiva para PAS en una biopsia de intestino delgado o cuando son positivas dos pruebas (PAS, PCR o inmunohistoquímica) de TW de muestras gastrointestinales o extraintestinales. En el diagnóstico de la EW, la técnica más utilizada continúa siendo la gastroscopia con toma de biopsias. A nivel macroscópico, los hallazgos más característicos son una mucosa lanuda, amarilla y pálida que se alterna con una mucosa eritematosa, erosiva o ligeramente friable en la región posbulbar del duodeno o en el yeyuno. Las biopsias tomadas a este nivel muestran macrófagos espumosos positivos para PAS. La identificación del bacilo mediante PCR en el mismo tejido duodenal permite confirmar el diagnóstico. En pacientes con sospecha de EW sin síntomas gas-

trointestinales, las muestras deben ser recogidas de sitios anatómicos relevantes (líquido sinovial, nódulos linfáticos, entre otros)<sup>(91)</sup>.

## Diagnósticos diferenciales

En caso de que los síntomas articulares predominen, deben descartarse otras causas de enfermedad reumática. Se sospecha EW cuando la enfermedad articular no mejora o incluso empeora con la terapia biológica. La infección por el virus de inmunodeficiencia humana (VIH) puede presentarse con cualquiera de los síntomas descritos, incluso puede cursar con el cuadro de enteropatía y síndrome de Wasting. En una presentación con endocarditis deben descartarse en primera instancia los patógenos más frecuentes. La presencia de granulomas sistémicos puede semejar a la sarcoidosis. En cuanto al compromiso abdominal, deben estudiarse otras causas de síndrome malabsortivo, como la enfermedad celíaca y otras infecciones, y en pacientes con enfermedad vascular debe considerarse el diagnóstico de angina abdominal<sup>(9)</sup>.

El tratamiento debe hacerse con antibióticos que pasen la barrera hematoencefálica como trimetoprima/sulfametoxazol o ceftriaxona, para evitar las recaídas neurológicas<sup>(8)</sup>, hecho que concuerda con nuestra investigación, en la que se observa un predominio hacia trimetoprima/sulfametoxazol con 83 casos (61,0%), seguidos por ceftriaxona con 78 casos (57,4%). En la actualidad, se aconseja ceftriaxona (2 g/día) o meropenem (3 g/día) por vía parenteral, seguidos de trimetoprima/sulfametoxazol (800-160 mg/2 veces día) por vía oral, al menos por 1 a 2 años. En las formas neurológicas aisladas se usa ceftriaxona (2-4 g/día) por vía intravenosa durante 15-30 días, seguida de trimetoprima/sulfametoxazol (1600-320 mg/día) o doxiciclina (200 mg/día) o cefixima (400 mg/día) hasta que su detección mediante PCR en líquido cefalorraquídeo (LCR) sea negativo<sup>(8)</sup>.

Los objetivos del tratamiento son reducir la morbilidad, prevenir complicaciones y erradicar la infección. La mortalidad es cercana al 100% en caso de que la entidad no sea adecuadamente tratada. El pronóstico es fatal sin tratamiento, pero es favorable con un tratamiento antibiótico completo.

## Conflictos de interés

Los autores declaran no tener ningún conflicto de interés al realizar el presente trabajo; de igual manera, todos formaron parte en el diseño, recolección, análisis, formulación y edición del estudio.

## REFERENCIAS

1. Valdés Álvarez K, Nieves Sánchez M. Enfermedad de Whipple en paciente con fiebre de origen desconocido. *Rev Cubana Med.* 2018;57(1):33-7.
2. Dolmans RA, Boel CH, Lacle MM, Kusters JG. Clinical Manifestations, Treatment, and Diagnosis of Tropheryma whipplei Infections. *Clin Microbiol Rev.* 2017;30(2):529-555. <https://doi.org/10.1128/CMR.00033-16>
3. Cardoso J, Gomes L, Santos S, Moreira H, Gomes P, Rua J, et al. Whipple's disease: A rare cause of malabsorption syndrome. *GE Port J Gastroenterol.* 2020;27(4):283-9. <https://doi.org/10.1159/000504760>
4. Pankl S, Baez M, Young P, Bruetman J, Rausch A, Zubiarurre I, et al. Enfermedad de Whipple e hipertensión pulmonar reversible. *Medicina.* 2021;81(1):91-95.
5. Kadian R, Wang J, Freitas E. Could CT abdomen and PET/CT be helpful in early diagnosis of Whipple's disease? A case report. *IDCases.* 2021;26(e01286):e01286. <https://doi.org/10.1016/j.idcr.2021.e01286>
6. Brönnimann D, Vareil M-O, Sibon I, Lagier J-C, Lepidi H, Puges M, et al. Limbic encephalitis as a relapse of Whipple's disease with digestive involvement and spondylodiscitis. *Infection.* 2019;47(4):637-41. <https://doi.org/10.1007/s15010-018-1173-x>
7. Lopes A, Santos AF, Alvarenga MJ, Mello E, Silva A. Whipple's disease: a rare case of malabsorption. *BMJ Case Rep.* 2018; 2018:bcr2017222955. <http://dx.doi.org/10.1136/bcr-2017-222955>
8. Crespo E, Lemus A, González S. Enfermedad de Whipple, una causa poco frecuente de diarrea, *Rev Ciencias Médicas.* 2017. 21(3):133-137.
9. Parodi R, Ibarzábal J, Román R, Alasino M, Varela M, Díaz S. Enfermedad de Whipple. Comunicación de un caso y revisión de la literatura. *Acta Gastroenterológica Latinoamericana.* 2019;49(3):229-240.
10. Kukull B, Mahlow J, Hale G, Perry LJ. Whipple's disease: a fatal mimic. *Autops Case Rep.* 2021;11:e2020237. <https://doi.org/10.4322/acr.2020.237>
11. Melas N, Amin R, Gyllemark P, Younes AH, Almer S. Whipple's disease: the great masquerader-a high level of suspicion is the key to diagnosis. *BMC Gastroenterol.* 2021;21(1):128. <https://doi.org/10.1186/s12876-021-01664-1>
12. da Silva GAR, Neto JSP. Whipple's disease manifested as difficult-to-diagnose polyarthralgia: a case report and literature review. *Rev Bras Reumatol Engl Ed.* 2017;57(5):483-6. <https://doi.org/10.1016/j.rbre.2015.05.003>
13. Turcan S, Tofan-Scutaru L, Istrate V, Tirbu V. Whipple's disease? A case report and discussion. *Med Pharm Rep.* 2021;94(Suppl 1):S76-8. <https://doi.org/10.15386/mpr-2237>
14. Alsarhani WK, Alkhalifah MI, Alkatan HM, Alsolami AL, Maktabi AMY, Alsuhaibani AH. Whipple's disease scleral nodules: a novel presentation in 2 consecutive patients. *BMC Ophthalmol.* 2020;20(1):413. <https://doi.org/10.1186/s12886-020-01695-4>
15. Brevet P, Rottenberg P, Viacroze C, Schleifer D, Lequerre T, Vittecoq O. A case of Whipple's disease mimicking auto-inflammatory disease and revealed by severe right cardiac failure under anakinra. *Joint Bone Spine.* 2020;87(4):365-6. <https://doi.org/10.1016/j.jbspin.2019.11.004>
16. Gruber JR, Sarro R, Delaloye J, Surmely J-F, Siniscalchi G, Tozzi P, et al. Tropheryma whipplei bivalvular endocarditis and polyarthralgia: a case report. *J Med Case Rep.* 2015;9(1):259. <https://doi.org/10.1186/s13256-015-0746-x>
17. Ramos JM, Pasquau F, Galipienso N, Valero B, Navarro A, Martinez A, et al. Whipple's disease diagnosed during anti-tumor necrosis factor alpha treatment: two case reports and review of the literature. *J Med Case Rep.* 2015;9(1):165. <https://doi.org/10.1186/s13256-015-0632-6>
18. Scheurwater MA, Verduin CM, van Dantzig J-M. Whipple's endocarditis: a case report of a blood culture-negative endocarditis. *Eur Heart J Case Rep.* 2019;3(4):1-6. <https://doi.org/10.1093/ehjcr/ytz222>
19. Alozie A, Zimpfer A, Köller K, Westphal B, Obliers A, Erbersdobler A, et al. Arthralgia and blood culture-negative endocarditis in middle Age Men suggest tropheryma whipplei infection: report of two cases and review of the literature. *BMC Infect Dis.* 2015;15(1):339. <https://doi.org/10.1186/s12879-015-1078-6>
20. Li W, Zhang Q, Xu Y, Zhang X, Huang Q, Su Z. Severe pneumonia in adults caused by Tropheryma whipplei and Candida sp. infection: a 2019 case series. *BMC Pulm Med.* 2021;21(1):29. <https://doi.org/10.1186/s12890-020-01384-4>
21. McGee M, Briennes S, Chong B, Levendel A, Lai K. Tropheryma whipplei Endocarditis: Case Presentation and Review of the Literature. *Open Forum Infect Dis.* 2019;6(1):ofy330. <https://doi.org/10.1093/ofid/ofy330>
22. Jos S-L, Angelakis E, Caus T, Raoult D. Positron emission tomography in the diagnosis of Whipple's endocarditis: a case report. *BMC Res Notes.* 2015;8(1):56. <https://doi.org/10.1186/s13104-015-1022-2>
23. Testi I, Tognon MS, Gupta V. Ocular Whipple disease: Report of three cases. *Ocul Immunol Inflamm.* 2019;27(7):1117-20. <https://doi.org/10.1080/09273948.2018.1518461>
24. Dick J, Krauß P, Hillenkamp J, Kohlmorgen B, Schoen C. Postoperative Tropheryma whipplei endophthalmitis - a case report highlighting the additive value of molecular testing. *JMM Case Rep.* 2017;4(10):e005124. <https://doi.org/10.1099/jmmcr.0.005124>

25. Liersch J, Carlotti A, Theunis A, Leonard A, Barrett M, Carlson JA, et al. Erythema nodosum leprosum-like lesions are a histopathologic pattern in Whipple's disease and a sign of the immune reconstitution inflammatory syndrome: A case series and review of the literature: A case series and review of the literature. *Am J Dermatopathol*. 2017;39(4):259-66.  
<https://doi.org/10.1097/DAD.0000000000000641>
26. Vural A, Acar NP, Soylemezoglu F, Oguz KK, Dericioğlu N, Saka E. Isolated central nervous system Whipple's disease: Two cases. *Clin Neurol Neurosurg*. 2015;139:91-4.  
<https://doi.org/10.1016/j.clineuro.2015.08.028>
27. Peregrin J, Malikova H. Primary Whipple disease of the brain: case report with long-term clinical and MRI follow-up. *Neuropsychiatr Dis Treat*. 2015;11:2461-9.  
<https://doi.org/10.2147/NDT.S92066>
28. Karlowee V, Kolakshyapati M, Amatya VJ, Takayasu T, Nosaka R, Sugiyama K, et al. Diffuse leptomeningeal glioneuronal tumor (DLGNT) mimicking Whipple's disease: a case report and literature review. *Childs Nerv Syst*. 2017;33(8):1411-4.  
<https://doi.org/10.1007/s00381-017-3405-2>
29. de Saint-Martin G, Urbanski G, Beucher A-B, Ebran J-M. An ophthalmologic complication of Whipple's disease: Case report. *J Fr Ophtalmol*. 2018;41(8):e387-9.  
<https://doi.org/10.1016/j.jfo.2017.11.036>
30. Citerne Q, Honstette S, Ouichka R, Loeuille D, Gillet P, Chary-Valckenaere I. Atypical response of spondyloarthritis to biologics revealing Whipple's disease: A case-report. *Therapie*. 2018;73(5):437-9.  
<https://doi.org/doi:10.1016/j.therap.2018.02.008>
31. Sampaio F, Moreira J, Jordão S, Vieira B, Pereira S, Carvalho R. Whipple's disease orbitopathy: case report and review of literature. *Orbit*. 2022;41(1):112-117.  
<https://doi.org/10.1080/01676830.2020.1820044>
32. Saraci G. Enfoque diagnóstico de una condición rara: la enfermedad de Whipple. *Rev Gastroenterol Méx (Engl Ed)*. 2020;85(4):477-8.  
<https://doi.org/10.1016/j.rgmx.2020.07.006>
33. Santos Seoane SM, Martínez Gutiérrez R, Venta Menéndez VI. Whipple's disease: when diarrhea is absent. *Rev Esp Enferm Dig*. 2019;111(6):492-3.  
<https://doi.org/10.17235/reed.2019.6015/2018>
34. Chou J-W, Hsu B-C, Chang C-H. A rare cause of chronic diarrhea and fever. *Gastroenterology*. 2020;158(8):e5-6.  
<https://doi.org/10.1053/j.gastro.2020.01.018>
35. Saito H, Shiode J, Ohya S, Yao A, Saito S, Fujii M, et al. Whipple's disease with long-term endoscopic follow-up. *Intern Med*. 2018;57(12):1707-13.  
<https://doi.org/10.2169/internalmedicine.9631-17>
36. Damaraju D, Steiner T, Wade J, Gin K, FitzGerald JM. Clinical problem-solving. A surprising cause of chronic cough. *N Engl J Med*. 2015;373(6):561-6.  
<https://doi.org/10.1056/NEJMcps1303787>
37. Ruggiero E, Zurlo A, Giantin V, Galeazzi F, Mescoli C, Nante G, et al. Short article: Relapsing Whipple's disease: a case report and literature review. *Eur J Gastroenterol Hepatol*. 2016;28(3):267-70.  
<https://doi.org/10.1097/MEG.0000000000000539>
38. Guiomar V, Pinto MJ, Gomes C, Correia C, Tavares S, Chaves V, et al. Whipple's disease as the first manifestation of chronic Lymphocytic leukaemia. *Eur J Case Rep Intern Med*. 2019;6(10):001270.  
[https://doi.org/10.12890/2019\\_001270](https://doi.org/10.12890/2019_001270)
39. Fontana M, Cerri S, Bernardelli G, Brugioni L, Clini E, Tonelli R. Unusual effectiveness of systemic steroids in Whipple disease. *Pulmonology*. 2020;26(6):415-7.  
<https://doi.org/10.1016/j.pulmoe.2020.02.007>
40. Sullivan A, Shrestha P, Basnet S, Herb R, Zagorski E. A rare case of Whipple's disease with endocarditis in a patient with dextrocardia. *SAGE Open Med Case Rep*. 2020;8:2050313X20936952.  
<https://doi.org/10.1177/2050313X20936952>
41. Balducci C, Foresti S, Ciervo A, Mancini F, Nastasi G, Marzorati L, et al. Primary Whipple disease of the Central Nervous System presenting with rhombencephalitis. *Int J Infect Dis*. 2019;88:149-51.  
<https://doi.org/10.1016/j.ijid.2019.08.019>
42. Sid'Amar S, Puppa G. Whipple's disease affecting ileal Peyer's patches: The first case report. *Case Rep Pathol*. 2019;2019:1509745.  
<https://doi.org/10.1155/2019/1509745>
43. Juanmartiñena Fernández JF, Oyón Lara D, Rázquin Lizarraga S, Fernández Urien I. Whipple's disease under the vision of capsule endoscopy. *Rev Esp Enferm Dig*. 2016;108(9):606.  
<https://doi.org/10.17235/reed.2016.4362/2016>
44. Bally JF, Méneret A, Roze E, Anderson M, Grabli D, Lang AE. Systematic review of movement disorders and oculomotor abnormalities in Whipple's disease: Movement Disorders in Whipple's Disease. *Mov Disord*. 2018;33(11):1700-11.  
<https://doi.org/10.1002/mds.27419>
45. Priest DH, Grote TH, Staley SL, Berger WS, Norman ES, Smith BS. Secondary immune thrombocytopenia (ITP) as an initial presentation of Whipple's disease. *IDCases*. 2018;12:e4-6.  
<https://doi.org/10.1016/j.idcr.2017.05.010>
46. Gaudé M, Tébib J, Puéchal X. Atypical focal forms of Whipple's disease seen by rheumatologists. *Joint Bone Spine*. 2015;82(1):56-9.  
<https://doi.org/10.1016/j.jbspin.2014.08.005>
47. Ankli B, Khanlari B, Pegios V, Zettl A, Daikeler T. Whipple's disease mimicking an auto-inflammatory disease with myositis and soft tissue inflammation. *Joint Bone Spine*. 2018;85(5):645-646.  
<https://doi.org/10.1016/j.jbspin.2018.01.003>
48. Seddon O, Hettiarachchi I. Whipple's endocarditis presenting as ulnar artery aneurysm; if you don't look, you won't find. *BMJ Case Rep*. 2017;bcr2017221327.  
<https://doi.org/10.1136/bcr-2017-221327>



49. Olano C, Dorelo R, Oricchio M, Mendez D, Canavesi A, Pitetta C. Capsule endoscopy aiding diagnosis of a rare condition - Whipple's disease. *Endoscopy*. 2019;51(9):E272-3.  
<https://doi.org/10.1055/a-0896-2269>
50. Totschnig D, Seitz T, Zoufaly A, Hagenauer-Drektraan S, Wenisch C. Whipple's disease diagnosed in a patient with suspected sarcoidosis. *Int J Infect Dis*. 2021;106:41-2.  
<https://doi.org/10.1016/j.ijid.2021.03.053>
51. Hamza Bin Waqar S, Diks J, Zaman U, Sharif S, Sheikh T, Kolla S, et al. Refractory effusions, crumbly bones, mystifying cachexia and an absent mind: An unusual presentation of Whipple's disease with review of literature. *Am J Med Case Rep*. 2021;9(7):348-53.  
<https://doi.org/10.12691/ajmcr-9-7-2>
52. Loiodice A, Losurdo G, Iannone A, Rossi R, Fiore MG, Piscitelli D. Transmission electron microscopy helpfulness in Whipple's disease masked by immunosuppressant therapy for arthritis. *APMIS*. 2018;126(1):92-6.  
<https://doi.org/10.1111/apm.12782>
53. Kono M, Yamamoto K, Nagamatsu M, Kutsuna S. Use of polymerase chain reaction in the diagnosis of Whipple's disease. *J Infect Chemother*. 2015;21(12):885-8.  
<https://doi.org/10.1016/j.jiac.2015.08.010>
54. Boban M, Gjadrov-Kuveždić K, Jakić-Razumović J. Cytology of cerebrospinal fluid in CNS Whipple disease. *Acta Neurol Belg*. 2017;117(4):935-936.  
<https://doi.org/10.1007/s13760-017-0824-5>
55. Wartique L, Lagier JC, Raoult D, Jamilloux Y, Sève P. Mesenteric lymphadenitis as a presenting feature of Whipple's disease: Value of PCR analysis. *Int J Infect Dis*. 2018;75:15-17.  
<https://doi.org/10.1016/j.ijid.2018.08.003>
56. Giunchi D, Marcoli N, Deabate L, Delcogliano M, Testa E, Candrian C, et al. Isolated Knee Arthritis as Early and Only Symptom of Whipple's Disease. *Case Rep Med*. 2018;2018:3417934.  
<https://doi.org/10.1155/2018/3417934>
57. Kundu A, Sen P, Khurana S. Isolated CNS Whipple's disease: a diagnostic dilemma. *BMJ Case Rep*. 2015;2015:bcr2015211784.  
<https://doi.org/10.1136/bcr-2015-211784>
58. Gundling F, Wittenburg H, Tannapfel A, Mossner J. Neurological presentation of Whipple's disease after long-term antibiotic treatment: a case report. *J Med Case Rep*. 2008;2:191.  
<https://doi.org/10.1186/1752-1947-2-191>
59. Zhang WM, Xu L. Pulmonary parenchymal involvement caused by Tropheryma whipplei. *Open Med (Warsz)*. 2021;16(1):843-6.  
<https://doi.org/10.1515/med-2021-0297>
60. Zhu B, Tang J, Fang R, Fei X, Wang Q, Wang W, et al. Pulmonary coinfection of Mycobacterium tuberculosis and Tropheryma whipplei: a case report. *J Med Case Rep*. 2021;15(1):359.  
<https://doi.org/10.1186/s13256-021-02899-y>
61. Obma KL, Marx GE, Mauchley D, Seres T, Babu A, Saveli CC, et al. CASE 12--2015: Tropheryma Whipplei Endocarditis. *J Cardiothorac Vasc Anesth*. 2015;29(6):1712-6.  
<https://doi.org/10.1053/j.jvca.2014.11.011>
62. Vindigni SM, Taylor J, Quilter LAS, Hyun TS, Liu C, Rosinski SL, et al. Tropheryma whipplei infection (Whipple's disease) in a patient after liver transplantation. *Transpl Infect Dis*. 2016;18(4):617-24.  
<https://doi.org/10.1111/tid.12562>
63. Muretti M, Keiralla A, Jeffery K, Krasopoulos G. Tropheryma whipplei endocarditis: An uncommon infection with potentially fatal consequences. *J Card Surg*. 2020;35(4):923-5.  
<https://doi.org/10.1111/jocs.14467>
64. Heavener T, Thompson M, Patel C, Forrester L, Rawls D. An unusual presentation of Tropheryma whipplei infection. *Proc (Bayl Univ Med Cent)*. 2017;30(4):429-30.  
<https://doi.org/10.1080/08998280.2017.11930215>
65. Lagier JC, Cammilleri S, Raoult D. Classic Whipple's disease diagnosed by (18)F-fluorodeoxyglucose PET. *Lancet Infect Dis*. 2016;16(1):130.  
[https://doi.org/10.1016/S1473-3099\(15\)00503-4](https://doi.org/10.1016/S1473-3099(15)00503-4)
66. He YT, Peterson K, Crothers J, DeJace J, Hale AJ. Endocarditis and systemic embolization from Whipple's disease. *IDCases*. 2021;24(e01105):e01105.  
<https://doi.org/10.1016/j.idcr.2021.e01105>
67. Tatsuki M, Ishige T, Igarashi Y, Hatori R, Hokama A, Hirato J, et al. Whipple disease mimicking inflammatory bowel disease. *Intest Res*. 2021;19(1):119-25.  
<https://doi.org/10.5217/ir.2019.09177>
68. Sanchez A, Del Giudice P, Manton C, Mazellier S, Boukari F, Roger P-M, et al. Erythematous skin nodules during treatment of Whipple's disease. *Med Mal Infect*. 2021;51(4):397-9.  
<https://doi.org/10.1016/j.medmal.2020.10.006>
69. Yan J, Zhang B, Zhang Z, Shi J, Liu S, Qi J, et al. Case report: Tropheryma whipplei hide in an AIDS patient with Pneumocystis pneumonia. *Front Public Health*. 2021;9:663093.  
<https://doi.org/10.3389/fpubh.2021.663093>
70. Branquinho DF, Pinto-Gouveia M, Mendes S, Sofia C. From past sailors' eras to the present day: scurvy as a surprising manifestation of an uncommon gastrointestinal disease. *BMJ Case Rep*. 2015;2015:bcr2015210744.  
<https://doi.org/10.1136/bcr-2015-210744>
71. Rezk A, Gunnerson AC, Komar M. A disease that is often missed without gastrointestinal symptoms. *Gastroenterology*. 2016;150(5):1096-7.  
<https://doi.org/10.1053/j.gastro.2015.11.054>
72. Chizinga M, Schiliro D, Mullin B, Barrie RL. Mesenteric lymphadenitis as a presenting feature of Whipple's disease. *IDCases*. 2017;9:50-2.  
<https://doi.org/10.1016/j.idcr.2017.06.002>
73. De Francesco V, Corsi F, Pennella A, Bellesia A, Fiorini G, Vaira D, et al. Whipple's disease: case report and review of

- the literature. *J Gastrointest Liver Dis.* 2018;27(3):331–6. <https://doi.org/10.15403/jgld.2014.1121.273.fra>
74. Henriques MS de M, da Paz AR, Gaertner ABP, Melo CI, Filgueiras PL, Jerome RA. Deep vein thrombosis as initial manifestation of Whipple disease. *Case Rep Gastroenterol.* 2016;10(3):640–5. <https://doi.org/10.1159/000452206>
  75. Parkash V, Mudhar HS, Wagner BE, Raoult D, Batty R, Lepidi H, et al. Bilateral ocular myositis associated with Whipple's disease. *Ocul Oncol Pathol.* 2017;3(1):17–21. <https://doi.org/10.1159/000448622>
  76. Kilani M, Njim L, Nsir AB, Hattab MN. Whipple disease presenting as cystic brain tumor: Case report and review of the literature. *Turk Neurosurg.* 2018;28(3):495–9. <https://doi.org/10.5137/1019-5149.JTN.17111-16.2>
  77. Puéchal X, London J. Clinical image: Whipple's destructive septic arthritis. *Arthritis rheumatol.* 2017;69(3):559. <https://doi.org/10.1002/art.39999>
  78. Elfanagely Y, Jamot S, Dapaah-Afryie K, Fine S. Whipple's disease mimicking common digestive disorders. *RI Med J* (2013). 2021;104(4):43–5.
  79. Papakonstantinou D, Riste MJ, Langman G, Moran E. Misdiagnosing Whipple's disease in the young. *BMJ Case Rep.* 2017;2017:bcr2016218866. <https://doi.org/10.1136/bcr-2016-218866>
  80. Dubost J-J, Couderc M, Mathieu S, Tournadre A, Soubrier M. Chronic bursitis and tenosynovitis revealing Whipple's disease. *Joint Bone Spine.* 2020;87(5):481–2. <https://doi.org/10.1016/j.jbspin.2020.01.010>
  81. Sarvananthan S, Velissaris T, Miskolczi S, Yam T, Shah BN. Tropheryma whipplei endocarditis. *Echocardiography.* 2021;38(4):697–700. <https://doi.org/10.1111/echo.15007>
  82. Vayssade M, Tournadre A, D'Incan M, Soubrier M, Dubost J-J. Immune reconstitution inflammatory syndrome during treatment of Whipple's disease. *Joint Bone Spine.* 2015;82(2):122–4. <https://doi.org/10.1016/j.jbspin.2014.09.002>
  83. Quartuccio L, Giovannini I, Pizzolitto S, Scarpa M, De Vita S. Seronegative arthritis and Whipple disease: Risk of misdiagnosis in the era of biologic agents. *Case Rep Rheumatol.* 2019;2019:3410468. <https://doi.org/10.1155/2019/3410468>
  84. Emonet S, Wullemin T, Harbarth S, Wassilew N, Cikirikcioglu M, Schrenzel J, et al. Relapse of Tropheryma whipplei endocarditis treated by trimethoprim/sulfamethoxazole, cured by hydroxychloroquine plus doxycycline. *Int J Infect Dis.* 2015;30:17–9. <https://doi.org/10.1016/j.ijid.2014.11.003>
  85. Moreno García MS, Casorrán Berges M, Del Río-Martínez PS, Bosque Peralta MT. The great unknown, Whipple's disease. *Reumatol Clin.* 2017;13(4):243–4. <https://doi.org/10.1016/j.reuma.2016.08.002>
  86. Van der Bent S, van Vugt M, Amir A, van der Wal A, Mekkes J. Cutaneous manifestations in treated Whipple's disease. *Int J Dermatol.* 2017;56(4):e82–e84. <https://doi.org/10.1111/ijd.13479>
  87. Chiu M, Moore S. Bilateral optic disc swelling in Whipple's disease: Letter to the Editor. *Clin Experiment Ophthalmol.* 2017;45(6):641–3. <https://doi.org/10.1111/ceo.12933>
  88. Van Bockstal M, Hoorens A, Van den Bosch F, Creyten D, Verbeke S, Van Dorpe J. Whipple's disease in granulomatous disguise: a challenging diagnosis with many histopathological pitfalls. *Virchows Arch.* 2017;470(4):465–8. <https://doi.org/10.1007/s00428-017-2084-4>
  89. Aamar A, Madhani K, Anwar MS, Singh P, Garsten J. Whipple's disease manifested as recurrent ascites. *Cureus.* 2017;9(3):e1108. <https://doi.org/10.7759/cureus.1108>
  90. Chandra SR, Raj P, Pai AR, Reddy N. A case of Whipple's disease: A very rare cause for rapidly progressive dementia. *Indian J Psychol Med.* 2018;40(3):280–3. [https://doi.org/10.4103/IJPSYM.IJPSYM\\_149\\_17](https://doi.org/10.4103/IJPSYM.IJPSYM_149_17)
  91. Fernández-Mondelo J, Cervero-Jiménez M. Forma atípica de presentación de la enfermedad de Whipple. Reporte de un caso. *Rev Esp Casos Clin Med Intern (RECCMI).* 2018;3(2):56–58.
  92. Brönnimann D, Vandenhende M-A, Viallard J-F. Gamma delta T cell expansion in Whipple's disease with muscular granulomatous vasculitis. *Infection.* 2018;46(4):573–6. <https://doi.org/10.1007/s15010-018-1143-3>
  93. Herráez A, Valmaseda M, Chao M, Reinoso M. Manifestaciones neuropsiquiátricas de la enfermedad de Whipple en una adolescente: a propósito de un caso. *Dig Liver Dis.* 2018;27(2):92–5.
  94. Methotrexate: Masking and worsening of Whipple's disease: case report. *React Wkly.* 2018;1692(1):224. <https://doi.org/10.1007/s40278-018-42751-4>
  95. Kutlu O, Erhan SS, Gökden Y, Kandemir O, Tükekc T. Whipple's Disease: A Case Report. *Med Princ Pract.* 2020; 29(1):90–93. Disponible en: <https://www.ncbi.nlm.nih.gov/pmc/articles/PMC7024871/>
  96. Loiodice A. The conundrum of arthritis and chronic diarrhea could be unveiled as Whipple's disease. *Dig Liver Dis.* 2017;2:3–10. [https://doi.org/10.1016/S1590-8658\(17\)30459-0](https://doi.org/10.1016/S1590-8658(17)30459-0)
  97. Bosa L. Tropheryma whipplei infection in a pediatric kidney transplanted patient: A case report. *Dig Liver Dis.* 2017;49(4):E257. <https://doi.org/10.1016/j.dld.2017.09.041>
  98. Herbette M, Cren JB, Joffres L, Lucas C, Ricard E, Salliot C, et al. Usefulness of polymerase chain reaction for diagnosing Whipple's disease in rheumatology. *PLoS ONE.* 2018;13(7):e0200645. <https://doi.org/10.1371/journal.pone.0200645>
  99. Maciorkowska M, Ustymowicz, Zakrzewski M, Pryczynicz A, Markowski A, Romatowski J, et al. Whipple's disease as a systemic infectious disease – a case presentation. *Prog Health Sci.* 2018;8(1):212–218. <https://doi.org/10.5604/01.3001.0012.1332>

100. Delarbre D, Gan L, Antoine C, Poisnel E, Cambon A, Dutasta F, et al. Difficultés diagnostiques de la maladie de Whipple au cours des rhumatismes inflammatoires chroniques: trois observations. *La Revue de Médecine Interne*. 2021;42(11):801-804.
101. Lenfant M, Callemeyn J, Alerts H, Meersseman W, Van Moerkercke W. Whipple's disease in a man of north african descent: Case report and brief review of the literature. *Acta Gastroenterol Belg*. 2019;82(1):83-86.
102. Thornton S, Wang Y, Köebel M, Bernard K, Burdz T, Maitland A, et al. Another Whipple's triad? Pericardial, myocardial and valvular disease in an unusual case presentation from a Canadian perspective. *BMC Cardiovascular Disorders*. 2019;19(1):312.  
<https://doi.org/10.1186/s12872-019-1257-2>
103. Spoerl D, Bär D, Cooper J, Vogt T, Tyndall A, Walker UA. Multisegmental spondylitis due to *Tropheryma whipplei*: case report. *Orphanet J Rare Dis*. 2019;4:13.  
<https://doi.org/10.1186/1750-1172-4-13>
104. Le Blay P, Rakotonirain H, Lagier JC, Raoult D, Puechal X, Pers YM. A severe Whipple disease with an immune reconstitution inflammatory syndrome: an additional case of thalidomide efficiency. *Joint Bone Spine*. 2014;81(3):260-2.  
<https://doi.org/10.1016/j.jbspin.2013.10.007>
105. Fenollar F, Nicoli F, Paquet C, Lepidi H, Cozzone P, Antoine J-C, et al. Progressive dementia associated with ataxia or obesity in patients with *Tropheryma whipplei* encephalitis. *BMC Infect Dis*. 2018;11:171.
106. Erak P, Murillo D. Enfermedad de Whipple: presentación clínica sin afección articular. *Rev Clin Esc Med*. 2019;9(4):64-68.
107. Hujoel IA, Johnson DH, Lebwohl B, Leffler D, Kupfer S, Wu TT, et al. *Tropheryma whipplei* Infection (Whipple Disease) in the USA. *Dig Dis Sci*. 2019;64(1):213-223.  
<https://doi.org/10.1007/s10620-018-5033-4>
108. Lenfant M, Callemeyn J, Alaerts H, Meersseman W, Van Moerkercke W. Whipple's disease in a man of North African descent: case report and brief review of the literature. *Acta Gastroenterol Belg*. 2019;82(1):83-86.
109. Kutlua O, Şengiz Erhanb S, Gökdena Y, Kandemira O, Tükekc T. Whipple's Disease: A Case Report. *Med Princ Pract* 2020;29(1):90-93.  
<https://doi.org/10.1159/000498909>
110. Aguiar A, Gomes P, Curvo-Semedo L, Donato P. Whipple's disease: imaging contribution for a challenging case. *BMJ Case Rep*. 2020;13(2):e233071.  
<https://doi.org/10.1136/bcr-2019-233071>
111. Al-Hamoudi W, Habbab F, Nudo C, Nahal A, Flegel K. Eosinophilic vasculitis: a rare presentation of Whipple's disease. *Can J Gastroenterol*. 2017;21(3):189-91.
112. Verbrughe L, Verraes K, Vanderschueren S, Vermeire S, Pollet S, De Leyn P, et al. Mesenteric panniculitis as a presentation of Whipple's disease: case report and review of the literature. *Acta Gastroenterol Belg*. 2020;83(4):666-668.
113. Olivier M, Licitra C, Field Z, Ge L, Hill D, Madruga M, et al. Thrombocytopenia and endocarditis in a patient with Whipple's disease: case report. *BMC Infect Dis*. 2020;20(1):71.  
<https://doi.org/10.1186/s12879-020-4799-0>
114. Rey R, Orozco L, Marrugo K, Lopez R, Perez E, De la Hoz J, et al. Whipple disease diagnosed by enteroscopy: first case report in Colombia of an underdiagnosed disease and literature review. *BMC Gastroenterol*. 2020;20(1):197.  
<https://doi.org/10.1186/s12876-020-01302-2>
115. Foteinogiannopoulou K, Mouzas I, Tzardi M, Orfanoudaki E, Theodoraki E, Kofteridis D. First case of Whipple's disease successfully treated with tigecycline. *Germes*. 2021;11(1):105-110.  
<https://doi.org/10.18683/germes.2021.1246>
116. Hofmann P, Durisch N, Buetikofer C, Helmchen B. Granulomatous lung disease and immune reconstitution inflammatory syndrome in Whipple's disease. *BMJ Case Rep*. 2021;14(6):e243633.  
<https://doi.org/10.1136/bcr-2021-243633>
117. Tandon P, Huang V, Jaffer N, Kirsch R, Croitoru K. A rare presentation of hypovolemic shock secondary to Whipple's disease. *Eur J Gastroenterol Hepatol*. 2019;31(5):642-5.  
<https://doi.org/10.1097/MEG.0000000000001363>