ISSN 0120-9957
ISSN 2500-7440 (En línea)
DOI: https://doi.org/10.22516/issn.2500-7440

# RCG Revista Colombiana de Gastroenterología

Volumen 36 - Número 1
Enero - Marzo 2021

· www.revistagastrocol.com ·

· www.gastrocol.com · www.scielo.org.co ·

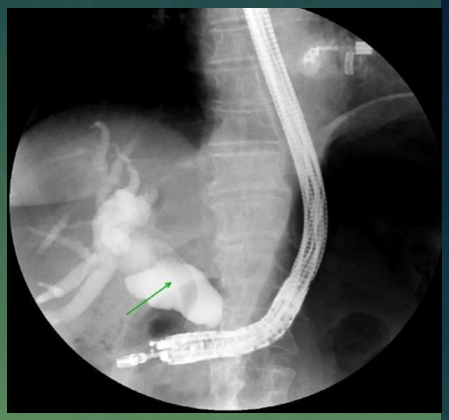

**Editorial**

Inteligencia artificial en la detección de pólipos colónicos: qué dicen los estudios

**Trabajos originales**

Detección automática de pólipos colorrectales con técnicas de inteligencia artificial

Características sociodemográficas e histopatológicas en pacientes con cáncer gástrico en una población con alto riesgo en Colombia

Validez del hallazgo de nódulos en la colonoscopia para el diagnóstico de hiperplasia nodular linfoide en niños

Descripción clínica y epidemiológica de pacientes con pancreatitis crónica en un hospital de alta complejidad en Cali, 2011 a 2017

Cohortes de premedición en endoscopia alta con simeticona, N-acetilcisteína, *Hedera helix* y validación de la escala visual

Enfermedad de Wilson: experiencia de un centro de referencia en Colombia

Elastografía en tiempo real (Supersonic), experiencia de un centro en Bogotá

**Artículo de revisión**

Reservoritis, una complicación del tratamiento quirúrgico de la colitis ulcerativa. Diagnóstico y tratamiento

Actualización en la interpretación de la medición del pH e impedanciometría

**Reporte de caso**

Pancreatitis aguda: una complicación infrecuente de las gastrostomías por migración del balón interno.

Gastritis enfisematosa en asociación con un adenocarcinoma gástrico

Hemangioma cavernoso de colon en un paciente joven

Enfermedad de Behçet frente a la enfermedad inflamatoria intestinal. Diferencias en la presentación clínica

Malacoplaquia en un adolescente

Tuberculosis esofágica asociada con inmunosupresión por VIH

Perforación gástrica por espina de pescado

Derivación biliodigestiva guiada por ultrasonografía endoscópica en el paciente con adenocarcinoma de páncreas y obstrucción de la vía biliar estadio IV

Mucosectomía endoscópica para cáncer gástrico temprano: una alternativa vigente

Hallazgos en la endoscopia digestiva alta en niños con talla baja

**Carta al editor**

A propósito del puntaje de Rotterdam como predictor de pronóstico en el síndrome de Budd-Chiari

¿La colecistogastrostomía guiada por ultrasonido endoscópico es suficiente para resolver la obstrucción biliar distal maligna por cáncer pancreático?

Respuesta a la carta al Editor. Colecistogastrostomía guiada por ultrasonografía endoscópica en un paciente con cáncer pancreático: primer caso en Colombia

A. C. G.

Asociación Colombiana de Gastroenterología
Fundada en 1947

Sapiens Research

Certifica al señor

# DIEGO MAURICIO APONTE MARTIN

Médico Especialista en Gastroenterología (Universidad Nacional de Colombia)
Cédula: 79.406.488

Integrante del equipo editorial de la revista

## REVISTA COLOMBIANA DE GASTROENTEROLOGIA

ISSN: 0120-9957 / ISSNe: 2500-7440
Asociación Colombiana de Gastroenterología

D4
SRG-Ix: 10,5

Con los siguientes indicadores

**Categoría: D4**

**SRG-Index: 10,5**

**Px: 14,25 ICDS: 8**

A través de
http://www.srg.com.co/revsapiens.php
Publicados en el

**Ranking Rev-Sapiens 2020**

Este diploma se expide en Colombia en el mes de febrero de 2021

Carlos Roberto Peña Barrera
CEO-SRG/ NIT: 830.117.540-0
http://www.sapiensresearch.org/

Δόξα ἐν ὑψίστοις θεῷ καὶ ἐπὶ γῆς εἰρήνη ἐν ἀνθρώποις εὐδοκίας (ΚΑΤΑ ΛΟΥΚΑΝ 2:14)

ISSN 0120-9957 - ISSN 2500-7440 (En línea)
DOI: https://doi.org/10.22516/issn.2500-7440

# RCG Revista Colombiana de Gastroenterología

Volumen 36 - Número 1
Enero - Marzo 2021

**Director - Editor**

Diego Mauricio Aponte Martín, MD.

**Editores Fundadores**

Paulo Emilio Archila, MD.
Germán Liévano, MD.

**Comité Editorial**

Everson Luiz de Almeida Artifon, MD, PhD. (Brasil)
Raúl Cañadas Garrido, MD. (Colombia)
Ricardo Cepeda Vásquez, MD. (Colombia)
Guillermo de la Mora, MD, MSc. (México)
Henry Cohen, MD, MSc. (Uruguay)
Sebastián Esteves, MD. (Argentina)
Luis Fernando Jaramillo, MD, MSc. (Colombia)
Fauze Maluf-Filho, MD, PhD. (Brasil)
Carolina Olano Gossweiler, MD, MSc. (Uruguay)
Ricardo Oliveros Wilches, MD. (Colombia)
David Benigno Páramo Hernández, MD. (Colombia)
Alejandro Piscoya, MD, PhD. (Perú)
Robin Germán Prieto Ortíz, MD. (Colombia)

**Comité Científico**

Todd Barón, MD, MSc. (USA)
Oscar Alberto Bernal A., MD, PhD. (Colombia)
Fabiola Cabra T., MD, PHD. (Colombia)
Néstor Chopita, MD. (Argentina)
Fabián Emura, MD, PhD. (Colombia)
Óscar Gutiérrez, MD. (Colombia)
Luis Jorge Hernández, MD, PhD. (Colombia)
Édgar Jaramillo, MD. (Suecia)
Carlos Olimpo Mendivil, MD, PhD. (Colombia)
Raúl Monserat, MD. (Venezuela)
José Pinhata Otoch, MD, PhD. (Brasil)
Álvaro J. Ruíz MD, MSc, FACP. (Colombia)
Fernando Sierra, MD, MSc. (Colombia)
Claudio Teixeira, MD, MSc. (Brasil)
Guido Villa-Gómez, MD. (Bolivia)

**Asistente Editorial**

Olga Mejía Bustos

**Traducción**

Lina Johana Montoya Polo

La Revista Colombiana de Gastroenterología está distribuida bajo una licencia de Creative Commons Reconocimiento-NoComercial-SinObraDerivada 4.0 Internacional.

A. C. G.

Asociación Colombiana
de Gastroenterología
Fundada en 1947

## Junta Directiva 2019 - 2021

**Presidente**
Fernando García del Risco, MD.
**Primer Vicepresidente**
Fabian Juliao Baños, MD.
**Segundo Vicepresidente**
Alejandro Concha Mejía, MD.
**Tesorero**
Miguel Alonso Cristancho Mendieta, MD.
**Secretaria**
Viviana Parra Izquierdo, MD.
**Vocal**
Fabio Leonel Gil Parada, MD.
**Vocal**
José Luis Buelvas Berrocal, MD.
**Editor Revista Colombiana de Gastroenterología**
Diego Mauricio Aponte Martín, MD.
**Editora página Web**
Gladys Eugenia Pulgar Granados, MD.
**Editor Libro Temas Escogidos de Gastroenterología**
Hernando Marulanda Fernández, MD.

### Asociación Colombiana de Endoscopia Digestiva

**Presidente**
Lázaro Arango Molano, MD
**Secretario**
Carlos Arturo González, MD
**Representante Comité Editorial**
Arecio Peñaloza, MD

### Asociación Colombiana de Hepatología

**Presidente**
Mauricio Orrego, MD, FAASLD
**Secretario**
Mónica Tapias, MD
**Representante Comité Editorial**
Mauricio Orrego, MD

### Asociación Colombiana de Coloproctología

**Presidente**
Jorge Mario Castro B., MD
**Secretario**
Carlos Edgar Figueroa A. MD
**Representante Comité Editorial**
David Ricardo Baquero, MD

REVISTA COLOMBIANA DE GASTROENTEROLOGÍA
Publicación Oficial de la Asociación Colombiana de Gastroenterología · ISSN 0120-9957
Carrera 19c No.86 - 14, of. 203, Tel.: (571) 6168315 / 5300422 / 5300423 Cel.: 3112332240.
Correo electrónico: revistagastro@gastrocol.com Bogotá, D. C., Colombia.

Indexada en Publindex - Índice Nacional de Publicaciones Seriadas Científicas y Tecnológicas Colombianas de Colciencias -, LILACS - Índice de la Literatura Latinoamericana en Ciencias de la Salud -, Scielo Colombia - Biblioteca Virtual Scientific Electronic Library Online -, EBSCO Publishing y en el Sistema de Información Científica Redalyc - Red de Revistas Científicas de América Latina y el Caribe, España y Portugal -.

- Las opiniones expresadas en los artículos firmados son las de los autores y no coinciden necesariamente con las de los editores de la Revista Colombiana de Gastroenterología. Las sugerencias diagnósticas o terapéuticas como elección de productos, dosificación y métodos de empleo, corresponden a la experiencia y al criterio de los autores.
- Todos los textos incluidos en la **Revista Colombiana de Gastroenterología** están protegidos por derechos de autor. Conforme a la ley, está prohibida su reproducción por cualquier medio mecánico o electrónico, sin permiso escrito del Editor.

GRUPO DISTRIBUNA
**Producción editorial**
GRUPO DISTRIBUNA
Carrera 9 B n.º 117 A - 05. Tel.: (571) 213-2379 • 215-8335 • 620-2294
Bogotá, Colombia
**www.libreriamedica.com**

RCG Revista Colombiana de Gastroenterología

## Palabras del editor

Palabras del editor ..... 1

Diego Aponte Martín, MD

## Editorial

Inteligencia artificial en la detección de pólipos colónicos: qué dicen los estudios ..... 2

*Artificial intelligence in the detection of colonic polyps: what the studies say*

Ricardo Cepeda-Vásquez, MD.

## Trabajos originales

Detección automática de pólipos colorrectales con técnicas de inteligencia artificial ..... 7

*Artificial intelligence techniques for the automatic detection of colorectal polyps*

Martín Alonso Gómez-Zuleta, Diego Fernando Cano-Rosales, Diego Fernando Bravo-Higuera, MSc, Josué André Ruano-Balseca, MSc, Eduardo Romero-Castro, PhD.

Características sociodemográficas e histopatológicas en pacientes con cáncer gástrico en una población con alto riesgo en Colombia ..... 18

*Sociodemographic and histopathological characteristics of patients with gastric cancer in a high-risk population in Colombia*

José Darío Portillo-Miño, Laura María Araújo-Prado, Jorge Mauricio Melo, Yeison Harvey Carlosama-Rosero.

Validez del hallazgo de nódulos en la colonoscopia para el diagnóstico de hiperplasia nodular linfoide en niños 24

*Validity of nodules detected at colonoscopy for the diagnosis of nodular lymphoid hyperplasia in children*

Pablo Xavier Sempértegui-Cárdenas, José Francisco Cadena-León, Karen Rubí Ignorosa-Arellano, Erick Manuel Toro-Monjaraz, Flora Elva Zárate-Mondragón, Roberto Cervantes-Bustamante, Jaime Alfonso Ramírez-Mayans, Celso Tomás Corcuera-Delgado, Laura Becerril-Cholula.

Descripción clínica y epidemiológica de pacientes con pancreatitis crónica en un hospital de alta complejidad en Cali, 2011 a 2017 ..... 30

*Clinical and epidemiological description of patients with chronic pancreatitis treated at a quaternary care hospital in Cali, 2011-2017*

Mauricio Sepúlveda-Copete, Natalia Satizabal-Padridin, Alejandra Hidalgo-Cardona, Brian D. Criollo-Gutiérrez, Angélica Tobón-Guevara, Andrés M. Castro-Llanos, Marisol Aguirre-Rojas, Carlos A. Rojas-Rodríguez.

Cohortes de premedición en endoscopia alta con simeticona, N-acetilcisteína, Hedera helix y validación de la escala visual ..... **39**

*Cohorts of premedication for endoscopy of the upper gastrointestinal tract with simethicone, N-acetylcysteine, Hedera helix and visual scale validation*

Camilo Blanco, MD, MSc, María Isabel Barreto-Guevara, Yenny Lucía Walteros-Gordillo, Néstor Armando Pinzón-Segura, María del Carmen Rivera-Velasco, José Bareño, MD, MSc.

Enfermedad de Wilson: experiencia de un centro de referencia en Colombia ..... **51**

*Wilson's disease: Experience of a reference center in Colombia*

Octavio Muñoz-Maya, Juan Esteban Vélez-Hernández, Óscar Mauricio Santos, Juan Ignacio Marín, Juan Carlos Restrepo-Gutiérrez, MSc, PhD.

Elastografía en tiempo real (Supersonic), experiencia de un centro en Bogotá ..... **58**

*Real-time elastography (Supersonic), experience of a medical center in Bogotá*

Jhon E. Prieto-O., Nathaly Garzón-Orjuela, Santiago Sánchez-P., Robin Prieto-O., Andrés Ochoa-D., Pedro H. Soto-O., Javier Eslava-Schmalbach.

## Artículo de revisión

Reservoritis, una complicación del tratamiento quirúrgico de la colitis ulcerativa. Diagnóstico y tratamiento. Revisión ..... **65**

*Pouchitis, a complication associated with the surgical treatment of ulcerative colitis. Diagnosis and treatment. Review*

William Otero-Regino, Lina Otero-Parra, Guillermo Veitía.

Actualización en la interpretación de la medición del pH e impedanciometría ..... **73**

*Updated interpretation of Impedance–pH monitoring*

Valeria Atenea Costa, Oscar Mariano Pinto-Saavedra, Albis Hani, Ana María Leguízamo, Andrés Felipe Ardila-Hani.

## Reporte de caso

Pancreatitis aguda: una complicación infrecuente de las gastrostomías por migración del balón interno. Reporte de un caso y revisión de literatura ..... **81**

*Acute pancreatitis: A rare complication of gastrostomy due to intragastric balloon migration. Case report and literature review*

Hernando Marulanda-Fernández, William Otero-Regino, Elder Otero.

Gastritis enfisematosa en asociación con un adenocarcinoma gástrico, a propósito de un caso ..... **87**

*Emphysematous gastritis in association with gastric adenocarcinoma. A case report*

Esteban Vanegas-Duarte, Angélica María Duque-Montaño.

Hemangioma cavernoso de colon en un paciente joven ..... **93**

*Cavernous hemangioma of the colon in a young patient*

Karina Ruiz-Cáez, Jesús Cure-Michailith, Javier Canedo-Matute, Jesika Jiménez-Canedo.

Enfermedad de Behçet frente a la enfermedad inflamatoria intestinal. Diferencias en la presentación clínica .. **98**

*Behçet's disease compared with inflammatory bowel disease. Differences in their clinical presentation*

María Teresa Vargas-Cuervo, Diego Fernando Severiche-Bueno, Humberto Carlo Parra-Bonilla, Andrés Montaño-Rozo.

Malacoplaquia en un adolescente: a propósito de un caso ..... **103**

*Malacoplakia in a teenager: A case report*

Rubén Muñoz-Cedeño, Gema Rodríguez-Chica, Priscila Martínez-Ballesteros, Viviana Paullan-Sani, Fabricio Vera-Zapata.

Tuberculosis esofágica asociada con inmunosupresión por VIH: reporte de caso ..... **109**

*Esophageal tuberculosis associated with HIV immunosuppression: Case report*

Edwar Jassir Rozo-Ortiz, Mónica Paola Quemba-Mesa, Juan David Bustos-Acosta, Iván Yesid Castellanos-Pedroza, Jamir Muñoz-Torres, Ledmar Jovanny Vargas-Rodríguez.

Perforación gástrica por espina de pescado. Reporte de un caso y revisión de literatura ..... **115**

*Gastric perforation caused by fish bone. Case report and literature review*

Yolima Alfaro, Luis Fernando Rodríguez, Luis Fernando Molineros, Sandra Cifuentes, Juan Oswaldo Berdugo.

Derivación biliodigestiva guiada por ultrasonografía endoscópica en el paciente con adenocarcinoma de páncreas y obstrucción de la vía biliar estadio IV: reporte de caso ..... **120**

*Biliodigestive shunt guided by endoscopic ultrasonography in patient with stage IV pancreatic adenocarcinoma and obstruction of the bile duct. A case report*

María Manrique, Wilmar Martín-M.

Mucosectomía endoscópica para cáncer gástrico temprano: una alternativa vigente ..... **126**

*Endoscopic mucosal resection for early gastric cancer: A current alternative*

Edgar Julián Ferreira-Bohórquez, Carlos Hernando Cala-Noriega, Juan David Villa-Córdoba, Ernesto García-Ayala.

Hallazgos en la endoscopia digestiva alta en niños con talla baja ..... **130**

*Findings of upper gastrointestinal endoscopy in children with short stature*

Julio César Castro-Murillo, Carlos Alberto Velasco-Benítez, Otto Gerardo Calderón-Guerrero.

## Carta al editor

A propósito del puntaje de Rotterdam como predictor de pronóstico en el síndrome de Budd-Chiari ..... **138**

*About the Rotterdam Score as a predictor of Budd-Chiari Syndrome prognosis*

Carlos Bernardo Sánchez-Luque.

¿La colecistogastrostomía guiada por ultrasonido endoscópico es suficiente para resolver la obstrucción biliar distal maligna por cáncer pancreático? ..... **140**

*Is endoscopic ultrasound-assisted cholecystogastrostomy sufficient to resolve malignant distal biliary obstruction from pancreatic cancer?*

Gabriel Mosquera-Klinger, Álvaro Andrés Gómez-Venegas, Jhon Jaime Carvajal-Gutierrez.

Respuesta a la carta al Editor. Colecistogastrostomía guiada por ultrasonografía endoscópica en un paciente con cáncer pancreático: primer caso en Colombia ..... **143**

*Reply to Letter to the Editor. Endoscopic ultrasonography-guided cholecystogastrostomy in a patient with pancreatic cancer: the first case in Colombia*

Renzo Pinto, Jaime Solano, Luis Felipe Cabrera, Érika Benito, Álvaro Sánchez, Mauricio Pedraza.

**Portada:** *A. Canulación de la vía biliar guiada por endosonografía y fluoroscopia en la que se observa la dilatación con la amputación distal.*
*B. Stent metálico liberado bajo control por endosonografía y guía fluoroscópica.*
*Artículo: Derivación biliodigestiva guiada por ultrasonografía endoscópica en el paciente con adenocarcinoma de páncreas y obstrucción de la vía biliar estadio IV: reporte de caso*
*Cortesía de los autores: María Manrique, Wilmar Martín-M.*

RCG Revista Colombiana de Gastroenterología

A. C. G.
Asociación Colombiana de Gastroenterología
Fundada en 1947

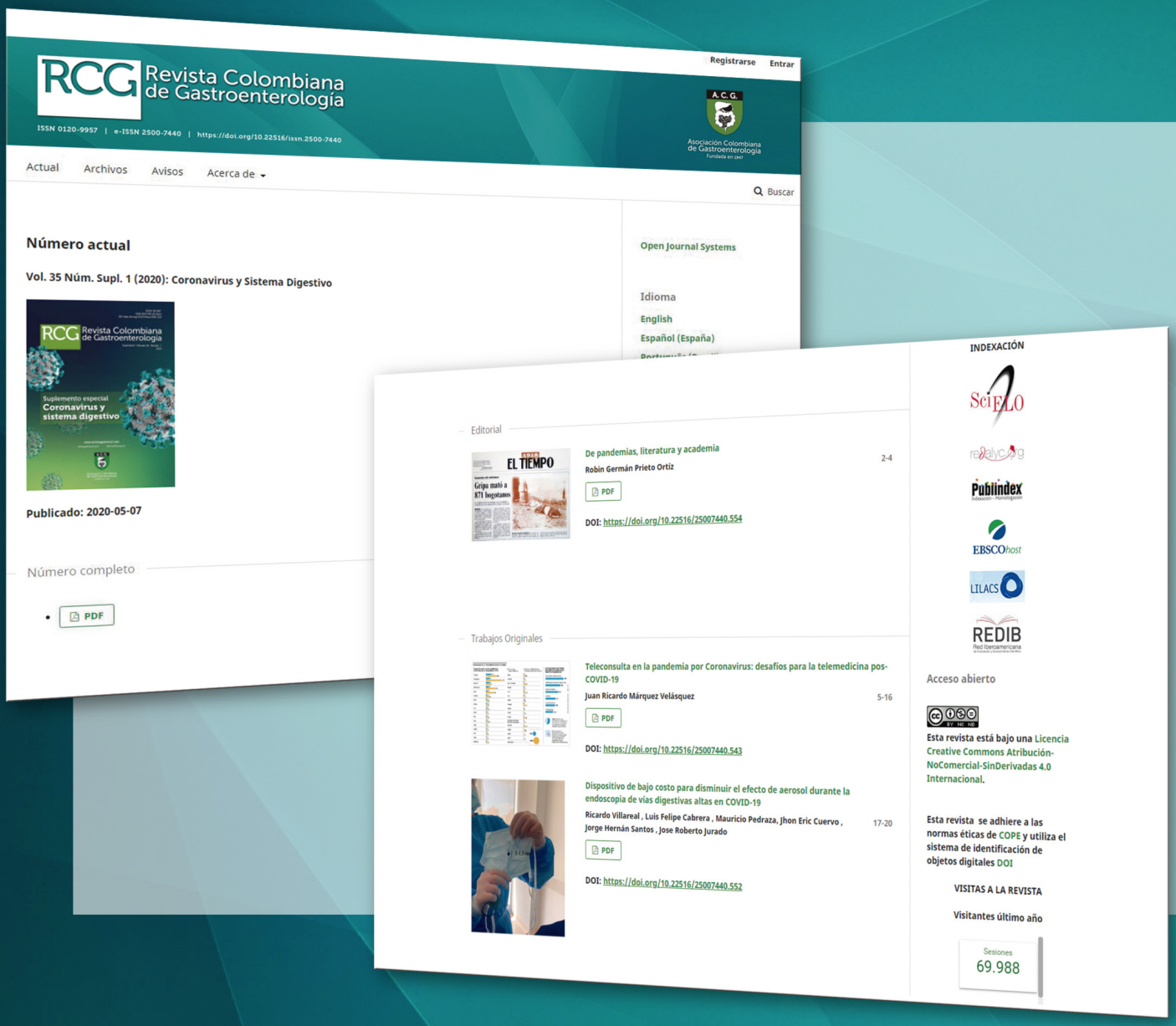


# Visita nuestra página y regístrate

https://revistagastrocol.com/index.php/rcg

# Palabras del editor

Diego Aponte Martín, MD[1]

ACCESO ABIERTO

**Citación:**
Aponte D. Palabras del editor. Rev Colomb Gastroenterol. 2021;36(1):1.

[1] Editor y director, Revista Colombiana de Gastroenterología.

Fecha recibido: 15/02/21
Fecha aceptado: 16/02/21

Ver video

Respetados y estimados lectores: reciban un gran saludo y los mejores deseos para el 2021 que comienza. El pasado 2020 fue un año de gran dificultad y aprendizaje en muchos aspectos: el mundo cambió y la mayoría de las actividades presenciales se reemplazaron por virtuales, lo que generó nuevos retos para todos debido a la pandemia causada por el coronavirus y nuestra revista no ha sido la excepción. Sin embargo, ante el reto se ha trabajado con mucho entusiasmo, con gran actitud y responsabilidad por parte de todos los integrantes del proceso editorial.

A nivel de lectores, me siento satisfecho por el gran aumento de visitas a nuestra revista a nivel nacional e internacional, todo esto documentado en las estadísticas de Google Analytics y de Scielo; de la misma manera, debo resaltar el gran trabajo de los revisores, que con mucho entusiasmo han revisado rápidamente y con gran calidad los artículos de los cuales han sido pares, por tal razón se ha resaltado su trabajo, como aconsejan los expertos en edición, publicando el listado de revisores dentro de las páginas de la revista. Los autores se han retroalimentado de manera importante de nuestra información y se cumple cada vez más con el uso de nuestro *software* de OJS (Open Journal System) durante todo el proceso; así mismo, ya se está cumpliendo con la inclusión en la revista de los códigos ORCID de cada autor cuyo artículo ha pasado el intenso proceso para publicación, lo cual es importante para seguir cumpliendo con las normas internacionales. Como en cada número anterior, debo agradecer el trabajo intenso del comité editorial y nuestra asistente, que cada mes trabajaron en el proyecto de academización de la revista para ser mejores y obtener mayor conocimiento acerca del tema de las revistas científicas.

Igualmente, me siento orgulloso de que el año anterior, además de los 4 números reglamentarios, se publicaron 2 suplementos de gran calidad, que generaron los mejores comentarios y que retroalimentan nuestro trabajo.

Finalmente, hoy se publica un nuevo número, el primero de 2021, lleno de temas muy interesantes. Quiero resaltar la inclusión de temas tecnológicos de gran actualidad, como es el uso de la inteligencia artificial en la búsqueda y mejoramiento de la detección de pólipos en el colon, y es por esta razón que se decidió realizar su editorialización.

Espero que disfruten este interesante número, sigan aumentado la comunicación a través de las cartas al editor y se continúe la participación en cada etapa del proceso editorial, para seguir mejorando y obtener mayores logros entre todos en esta revista, cuyo lema actual es "Revista Colombiana de Gastroenterología, una revista de todos y para todos".

© 2021 Asociación Colombiana de Gastroenterología 

DOI: https://doi.org/10.22516/25007440.726

Editorial

# Inteligencia artificial en la detección de pólipos colónicos: qué dicen los estudios

## Artificial intelligence in the detection of colonic polyps: what the studies say

Ricardo Cepeda-Vásquez, MD.[1*]

ACCESO ABIERTO

**Citación:**
Cepeda-Vásquez R. Inteligencia artificial en la detección de pólipos colónicos: qué dicen los estudios. Rev Colomb Gastroenterol. 2021;36(1):2-6. https://doi.org/10.22516/25007440.726

[1] Médico especialista en medicina interna, Universidad Javeriana, especialista en gastroenterología, Universidad Militar. Gastroenterólogo, Organización Keralty. Bogotá, Colombia.

***Correspondencia:** Ricardo Cepeda-Vásquez. doctorcepeda@gmail.com

Fecha recibido: 12/02/21
Fecha aceptado: 15/02/21

Es de conocimiento general el impacto que ha tenido la colonoscopia y la polipectomía de pólipos adenomatosos en la reducción de la incidencia y la mortalidad del cáncer colorrectal (CCR); sin embargo, parece que los avances endoscópicos no se han traducido en una reducción de las tasas de cáncer de intervalo (1, 2).

La tasa de detección de adenomas (TDA) es un indicador de calidad conocido durante la realización de colonoscopia y es definido como *la proporción de pacientes a los que se les detecta uno o más adenomas durante el procedimiento*, y se considera aceptable una tasa global de detección mayor del 25 % (≥ 30 % en varones y ≥ 20 % en mujeres) durante las colonoscopias de tamizaje (3). Este indicador permite evaluar la eficacia de un endoscopista para detectar lesiones adenomatosas y es de suma importancia, ya que por cada aumento del 1 % en la TDA del examinador se presentará una disminución del 3 % de CCR (4). Infortunadamente, se ha demostrado en diversos estudios que la TDA presenta una gran variabilidad entre los endoscopistas con rangos entre un 7 % y 53 % (4), con una pérdida del 20 % al 30 % de los adenomas durante las colonoscopias de detección (5), convirtiéndose en el origen del CCR de intervalo hasta en el 9 % de todos los casos (6).

Los factores causales son múltiples: unos inherentes al paciente con preparaciones inadecuadas o lesiones ubicadas en zonas de difícil evaluación; otros derivados del endoscopista, cuya variabilidad interoperador puede estar relacionada con falta de experiencia o errores de reconocimiento, realización de procedimientos con indicadores de calidad subóptimos y otros factores contributivos como la falta de motivación, la distracción o el deterioro del estado de alerta (7). Por tanto, las estrategias para minimizar las lesiones no detectadas durante la colonoscopia son de gran importancia, pasando por la capacitación médica a endoscopistas y enfermeros, la realización de colonoscopias de alta calidad, el uso de equipos de alta definición, tecnologías de imágenes avanzadas como la de banda estrecha (NBI) o de LCI (*linked color imaging*), al igual que dispositivos auxiliares como *cap* o el *endocuff*, que en algunos estudios evidencian mejoría en la tasa de detección de pólipos y adenomas (8-12).

En el mismo sentido, el hecho de que buena parte del diagnóstico de las afecciones gastrointestinales se apoya en estudios endoscópicos con imágenes digitales, convierte al diagnóstico asistido por computadora (CAD) y a la inteligencia artificial (IA) en herramientas de interés, que pueden reducir los errores no intencionados en la práctica de la colonoscopia, como la detección de pólipos (CADe) y la caracterización diagnóstica de los mismos (CADx) (13). La primera, CADe, tiene el potencial de disminuir la tasa de falla en el reconocimiento de pólipos, lo que contribuye a mejorar la detec-


© 2021 Asociación Colombiana de Gastroenterología

ción de adenomas; mientras que CADx está enfocada en mejorar la precisión del diagnóstico óptico de pólipos colorrectales, lo que se podría traducir en una reducción en el número de polipectomías innecesarias, de lesiones distales no neoplásicas y eventualmente en la implementación del proceso de resección y descarte de las mismas (13).

Estos sistemas de IA se han desarrollado sobre un modelo de aprendizaje automático y supervisado que extrae las covariables de los datos de entrenamiento a partir de imágenes y logra el reconocimiento o la clasificación de patrones para posteriormente utilizarlos en la predicción de resultados (14). Entre varios modelos existentes, el modo de aprendizaje profundo (DL), basado en redes neuronales convolucionales (CNN), ha demostrado un entendimiento sobresaliente en el análisis de estas imágenes. Estas redes están conformadas por múltiples capas con *neuronas artificiales*, que actúan como un filtro para la extracción de las características importantes de la imagen (14). Se cuenta con capas de conexión que pueden agilizar el cálculo subyacente y, una vez conectadas todas las capas, combinar las características de la imagen, para crear un modelo que permite clasificar diferentes resultados con el menor grado de error (15) sin necesidad de intervención o indicación humana.

Los estudios iniciales se realizaron de forma exploratoria o retrospectiva utilizando imágenes almacenadas y probablemente sobreestimaron los resultados. En el estudio de Urban se diseñó y entrenó una CNN para la detección de pólipos, basados en una colección de 20 vídeos con una duración de 5 horas, con una precisión diagnóstica del 96,4 % y un área bajo la curva (ROC) de 0,991. Se observó que el número total de pólipos detectados por la IA era significativamente mayor (en un 37 %), comparado con lo reportado por endoscopistas expertos, aunque la diferencia estaba dada por lesiones pequeñas de 1-6 mm de tamaño (16). Wang realizó otro estudio prospectivo con más de 1000 pacientes (17) y los aleatorizó a colonoscopia con o sin asistencia de IA, cuyo objetivo primario era la TDA, y se documentó un incremento en la tasa del 20,3 % al 29,1 % y la media de número de adenomas por paciente aumentó de 0,31 a 0,53. Tuvo en común con el estudio anterior, que el incremento era a expensas de pólipos diminutos, sin obtenerse una diferencia estadística en la detección de adenomas avanzados.

Gómez y colaboradores en el artículo "Detección automática de pólipos colorrectales con técnicas de inteligencia artificial", publicado en este número de la Revista Colombiana de Gastroenterología, ilustran conceptual y ampliamente sobre el desarrollo de la arquitectura de una CNN de aprendizaje profundo. Al tomar 3 CNN validadas como son InceptiónV3, Vgg16 y ResNet50, y a través de datos recopilados de 6 bases de imágenes con 1875 casos de pólipos colorrectales lograron obtener un índice de exactitud diagnóstica para la detección de pólipos del 0,7 con una sensibilidad del 0,89, especificidad de 0,71 y una ROC de 0,87. Se observó una mejor sensibilidad de la IA, al compararse contra endoscopistas experimentados, y se planteó la posibilidad de ser usados como segundos lectores en un servicio de colonoscopia, que podría subsanar los errores humanos de una colonoscopia en tiempo real. A su vez, resaltan su papel en la reducción de la brecha entre el experto y el examinador en entrenamiento, tanto en la tasa de detección como en la caracterización de adenomas.

Aunque los diseños y algoritmos de estos estudios no son uniformes, la IA ha demostrado la capacidad que le permite la diferenciación histológica, demostrando mejores resultados en aquellos estudios que utilizaron un modelo de aprendizaje profundo, como lo demuestra el grupo de Byrne, quienes con imágenes endoscópicas de video de pólipos colorrectales lograron diferenciar entre un pólipo hiperplásico y uno adenomatoso, con una sensibilidad del 98 % y una especificidad del 83 % (18). En el estudio del Chen se utilizó colonoscopia de aumento y NBI y se reprodujo una sensibilidad del 96 % con una especificidad del 78,2 % en la diferenciación histológica (19).

En los últimos años se han publicado varios estudios prospectivos, evaluando el papel del sistema CADe con aprendizaje profundo basado en CNN, con alertas visuales que permiten identificar lesiones polipoides en el monitor de endoscopia en tiempo real. En el estudio de Wang en 2020 se evaluaron 369 pacientes asignados alternadamente a colonoscopia CADe y colonoscopia convencional, y se observó que la tasa de pérdida de adenoma fue significativamente menor en el 13,89 % con la IA frente al 40 % con la colonoscopia de rutina. Igualmente, la tasa de pérdida de pólipos fue significativamente menor en el 12,98 % frente al 45,90 %, respectivamente (20). Repici en el mismo año realizó un ensayo controlado aleatorizado (ECA) multicéntrico para evaluar la seguridad y eficacia de un sistema CADe en tiempo real, y observó que la TDA fue significativamente mayor en el grupo CADe, en un 54,8 %, frente a la colonoscopia convencional, en el 40,4 %. Los adenomas de 5 mm o menos se detectaron en el grupo CADe en un 33,7 % frente al 26,5 % del grupo de control y se observó una situación similar con los adenomas de 6 a 9 mm, en el 10,6 % en el grupo CADe frente al 5,8 % en el grupo de control (21).

Gong evaluó a 704 pacientes con un sistema de CNN profundas (ENDOANGEL) para monitorizar la TDA, la cual fue significativamente mayor en el grupo de IA en un 16 % frente al 8 % del grupo de control (22). Otro metaanálisis de 5 ECA con 4354 pacientes evidenció que la TDA combinada fue significativamente mayor en el grupo de CADe (36,6 %) que en el grupo de control (25,2 %) (23). En la revisión sistemática de Aziz y Cruda con 2815 pacientes de 3 ECA, la colonoscopia con IA resultó en una

mejoría significativa del 32,9 % frente a la TDA de 20,8 % del grupo de control, con una tasa de detección de pólipos (TDP) del 43,0 % frente al 27,8 %, respectivamente (24).

El mayor metaanálisis de predicción histológica de pólipos fue recientemente publicado por Lui y colaboradores, en el que se analizaron 18 estudios con un total de 7680 imágenes de pólipos colónicos, con una sensibilidad combinada en la predicción histológica del 92,3 % y una especificidad del 89,8 %, con un área bajo la curva (AUC) de la IA de 0,96 (25). El AUC de la IA combinado con NBI fue significativamente mayor que sin NBI (0,98 frente a 0,84; $p < 0{,}01$). En el mismo estudio, durante el análisis de caracterización de pólipos diminutos utilizando un modelo DL con NBI sin magnificación, el valor predictivo negativo combinado fue del 95,1 %. En el caso de los pólipos no adenomatosos, la sensibilidad para diferenciar entre uno hiperplásico y un adenoma serrado sésil fue del 95,2 % y la especificidad, del 95,9 %. Sin embargo, las tasas agrupadas de riesgo relativo de TDA avanzada y TDA de lesiones aserradas sésiles fueron comparables entre la colonoscopia asistida por IA y la estándar (25).

Estos hallazgos parecen confirmar la hipótesis de que los sistemas CADe basados en IA durante la colonoscopia en tiempo real mejoran significativamente la TDA y permiten una buena predicción histológica, en particular combinado con NBI.

Ahora bien, la IA no es infalible, pues se ha demostrado que el 20 % de los adenomas omitidos no se detectaron tampoco con la IA. Probablemente, por encontrarse detrás de pliegues o en áreas del colon de difícil evaluación o camuflarse detrás de una mala preparación intestinal. Desde otra perspectiva, implica que el 80 % de las lesiones no detectadas serán visibles en el monitor y el subdiagnóstico sería atribuible al factor humano, lo cual resalta el papel de la IA como un lector adicional para el endoscopista en tiempo real (14).

Dentro de las desventajas de la CADx, en primer lugar, se señala un incremento en el tiempo de la colonoscopia, al pasar de 35 a 47 segundos por pólipo evaluado con CADx. En segundo lugar, el resultado de CADe o CADx podría distraer la concentración del endoscopista, conduciéndolo a la omisión o a una caracterización errónea de los pólipos (14). Un tercer inconveniente puede derivarse de una relación de dependencia de la CADe por parte de la generación de nuevos endoscopistas, que puede interferir con el desarrollo de las habilidades en el reconocimiento y diferenciación de los pólipos colónicos (10), al depositar una confianza excesiva en la herramienta, que, como ya fue mencionado, no es perfecta y exige en forma compensatoria del esmero y las habilidades del endoscopista para mejorar la TDA. Es por esto que el acompañamiento motivacional de un examinador experimentado durante la instrucción de endoscopistas junior puede equilibrar la balanza y convertir la IA en una plataforma de gran valor educativo.

Con la llegada al escenario endoscópico de estas tecnologías, los endoscopistas deben aprender su utilidad y conocer sus ventajas y limitaciones para lograr explotar sus beneficios de la mejor forma posible durante la práctica clínica diaria.

En conclusión, los sistemas de IA tienen un desarrollo exponencial en la endoscopia digestiva y las subcategorías como el aprendizaje profundo y las redes neuronales sin duda aportarán mucho en el diagnóstico de las enfermedades gastrointestinales, de tal modo que estas tecnologías se verán posicionadas como asistentes virtuales durante la colonoscopia en tiempo real y ayudarán a mejorar la TDA y la tasa de pérdida de adenomas, así como a reducir la incidencia del carcinoma colorrectal y, probablemente, disminuir la frecuencia de neoplasias de intervalo.

## REFERENCIAS


1. Patel SG, Ahnen DJ. Prevention of interval colorectal cancers: what every clinician needs to know. Clin Gastroenterol Hepatol. 2014;12(1):7-15. https://doi.org/10.1016/j.cgh.2013.04.027
2. Murthy SK, Benchimol EI, Tinmouth J, James PD, Ducharme R, Rostom A, Dubé C. Temporal trends in post-colonoscopy colorectal cancer rates in 50- to 74-year-old persons: a population-based study. Gastrointest Endosc. 2018;87(5):1324-1334.e4. https://doi.org/10.1016/j.gie.2017.12.027
3. Kaminski MF, Thomas-Gibson S, Bugajski M, Bretthauer M, Rees CJ, Dekker E, Hoff G, Jover R, Suchanek S, Ferlitsch M, Anderson J, Roesch T, Hultcranz R, Racz I, Kuipers EJ, Garborg K, East JE, Rupinski M, Seip B, Bennett C, Senore C, Minozzi S, Bisschops R, Domagk D, Valori R, Spada C, Hassan C, Dinis-Ribeiro M, Rutter MD. Performance measures for lower gastrointestinal endoscopy: a European Society of Gastrointestinal Endoscopy (ESGE) Quality Improvement Initiative. Endoscopy. 2017;49(4):378-397. https://doi.org/10.1055/s-0043-103411
4. Corley DA, Jensen CD, Marks AR, Zhao WK, Lee JK, Doubeni CA, Zauber AG, de Boer J, Fireman BH, Schottinger JE, Quinn VP, Ghai NR, Levin TR, Quesenberry CP. Adenoma detection rate and risk of colorectal cancer and death. N Engl J Med. 2014;370(14):1298-306. https://doi.org/10.1056/NEJMoa1309086

5. Ahn SB, Han DS, Bae JH, Byun TJ, Kim JP, Eun CS. The Miss Rate for Colorectal Adenoma Determined by Quality-Adjusted, Back-to-Back Colonoscopies. Gut Liver. 2012;6(1):64-70. https://doi.org/10.5009/gnl.2012.6.1.64
6. Sanduleanu S, Masclee AM, Meijer GA. Interval cancers after colonoscopy-insights and recommendations. Nat Rev Gastroenterol Hepatol. 2012;9(9):550-4. https://doi.org/10.1038/nrgastro.2012.136
7. Zhao S, Wang S, Pan P, Xia T, Chang X, Yang X, Guo L, Meng Q, Yang F, Qian W, Xu Z, Wang Y, Wang Z, Gu L, Wang R, Jia F, Yao J, Li Z, Bai Y. Magnitude, Risk Factors, and Factors Associated With Adenoma Miss Rate of Tandem Colonoscopy: A Systematic Review and Meta-analysis. Gastroenterology. 2019;156(6):1661-1674.e11. https://doi.org/10.1053/j.gastro.2019.01.260
8. Kudo T, Saito Y, Ikematsu H, Hotta K, Takeuchi Y, Shimatani M, Kawakami K, Tamai N, Mori Y, Maeda Y, Yamada M, Sakamoto T, Matsuda T, Imai K, Ito S, Hamada K, Fukata N, Inoue T, Tajiri H, Yoshimura K, Ishikawa H, Kudo SE. New-generation full-spectrum endoscopy versus standard forward-viewing colonoscopy: a multicenter, randomized, tandem colonoscopy trial (J-FUSE Study). Gastrointest Endosc. 2018;88(5):854-864. https://doi.org/10.1016/j.gie.2018.06.011
9. Atkinson NSS, Ket S, Bassett P, Aponte D, De Aguiar S, Gupta N, Horimatsu T, Ikematsu H, Inoue T, Kaltenbach T, Leung WK, Matsuda T, Paggi S, Radaelli F, Rastogi A, Rex DK, Sabbagh LC, Saito Y, Sano Y, Saracco GM, Saunders BP, Senore C, Soetikno R, Vemulapalli KC, Jairath V, East JE. Narrow-Band Imaging for Detection of Neoplasia at Colonoscopy: A Meta-analysis of Data From Individual Patients in Randomized Controlled Trials. Gastroenterology. 2019;157(2):462-471. https://doi.org/10.1053/j.gastro.2019.04.014
10. Leung WK, Lo OS, Liu KS, Tong T, But DY, Lam FY, Hsu AS, Wong SY, Seto WK, Hung IF, Law WL. Detection of colorectal adenoma by narrow band imaging (HQ190) vs. high-definition white light colonoscopy: a randomized controlled trial. Am J Gastroenterol. 2014;109(6):855-63. https://doi.org/10.1038/ajg.2014.83
11. Leung WK, Guo CG, Ko MKL, To EWP, Mak LY, Tong TSM, Chen LJ, But DYK, Wong SY, Liu KSH, Tsui V, Lam FYF, Lui TKL, Cheung KS, Lo SH, Hung IFN. Linked color imaging versus narrow-band imaging for colorectal polyp detection: a prospective randomized tandem colonoscopy study. Gastrointest Endosc. 2020;91(1):104-112.e5. https://doi.org/10.1016/j.gie.2019.06.031
12. Yoshida N, Hisabe T, Ikematsu H, Ishihara H, Terasawa M, Inaba A, Sato D, Cho H, Ego M, Tanaka Y, Yasuda R, Inoue K, Murakami T, Inada Y, Itoh Y, Saito Y. Comparison Between Linked Color Imaging and Blue Laser Imaging for Improving the Visibility of Flat Colorectal Polyps: A Multicenter Pilot Study. Dig Dis Sci. 2020;65(7):2054-2062. https://doi.org/10.1007/s10620-019-05930-x
13. Vinsard DG, Mori Y, Misawa M, Kudo SE, Rastogi A, Bagci U, Rex DK, Wallace MB. Quality assurance of computer-aided detection and diagnosis in colonoscopy. Gastrointest Endosc. 2019;90(1):55-63. https://doi.org/10.1016/j.gie.2019.03.019
14. Lui TKL, Leung WK. Is artificial intelligence the final answer to missed polyps in colonoscopy? World J Gastroenterol. 2020 Sep 21;26(35):5248-5255. https://doi.org/10.3748/wjg.v26.i35.5248
15. Takiyama H, Ozawa T, Ishihara S, Fujishiro M, Shichijo S, Nomura S, Miura M, Tada T. Automatic anatomical classification of esophagogastroduodenoscopy images using deep convolutional neural networks. Sci Rep. 2018;8(1):7497. https://doi.org/10.1038/s41598-018-25842-6
16. Urban G, Tripathi P, Alkayali T, Mittal M, Jalali F, Karnes W, Baldi P. Deep Learning Localizes and Identifies Polyps in Real Time With 96% Accuracy in Screening Colonoscopy. Gastroenterology. 2018;155(4):1069-1078.e8. https://doi.org/10.1053/j.gastro.2018.06.037
17. Wang P, Berzin TM, Glissen Brown JR, Bharadwaj S, Becq A, Xiao X, Liu P, Li L, Song Y, Zhang D, Li Y, Xu G, Tu M, Liu X. Real-time automatic detection system increases colonoscopic polyp and adenoma detection rates: a prospective randomised controlled study. Gut. 2019;68(10):1813-1819. https://doi.org/10.1136/gutjnl-2018-317500
18. Byrne MF, Chapados N, Soudan F, Oertel C, Linares Pérez M, Kelly R, Iqbal N, Chandelier F, Rex DK. Real-time differentiation of adenomatous and hyperplastic diminutive colorectal polyps during analysis of unaltered videos of standard colonoscopy using a deep learning model. Gut. 2019;68(1):94-100. https://doi.org/10.1136/gutjnl-2017-314547
19. Chen PJ, Lin MC, Lai MJ, Lin JC, Lu HH, Tseng VS. Accurate Classification of Diminutive Colorectal Polyps Using Computer-Aided Analysis. Gastroenterology. 2018;154(3):568-575. https://doi.org/10.1053/j.gastro.2017.10.010
20. Wang P, Liu P, Glissen Brown JR, Berzin TM, Zhou G, Lei S, Liu X, Li L, Xiao X. Lower Adenoma Miss Rate of Computer-Aided Detection-Assisted Colonoscopy vs Routine White-Light Colonoscopy in a Prospective Tandem Study. Gastroenterology. 2020;159(4):1252-1261.e5. https://doi.org/10.1053/j.gastro.2020.06.023
21. Repici A, Badalamenti M, Maselli R, Correale L, Radaelli F, Rondonotti E, Ferrara E, Spadaccini M, Alkandari A, Fugazza A, Anderloni A, Galtieri PA, Pellegatta G, Carrara S, Di Leo M, Craviotto V, Lamonaca L, Lorenzetti R, Andrealli A, Antonelli G, Wallace M, Sharma P, Rosch T, Hassan C. Efficacy of Real-Time Computer-Aided Detection of Colorectal Neoplasia in a Randomized Trial. Gastroenterology. 2020;159(2):512-520.e7. https://doi.org/10.1053/j.gastro.2020.04.062
22. Gong D, Wu L, Zhang J, Mu G, Shen L, Liu J, Wang Z, Zhou W, An P, Huang X, Jiang X, Li Y, Wan X, Hu S, Chen

Y, Hu X, Xu Y, Zhu X, Li S, Yao L, He X, Chen D, Huang L, Wei X, Wang X, Yu H. Detection of colorectal adenomas with a real-time computer-aided system (ENDOANGEL): a randomised controlled study. Lancet Gastroenterol Hepatol. 2020;5(4):352-361. https://doi.org/10.1016/S2468-1253(19)30413-3

23. Hassan C, Spadaccini M, Iannone A, Maselli R, Jovani M, Chandrasekar VT, Antonelli G, Yu H, Areia M, Dinis-Ribeiro M, Bhandari P, Sharma P, Rex DK, Rösch T, Wallace M, Repici A. Performance of artificial intelligence in colonoscopy for adenoma and polyp detection: a systematic review and meta-analysis. Gastrointest Endosc. 2021;93(1):77-85.e6. https://doi.org/10.1016/j.gie.2020.06.059
24. Aziz M, Fatima R, Dong C, Lee-Smith W, Nawras A. The impact of deep convolutional neural network-based artificial intelligence on colonoscopy outcomes: A systematic review with meta-analysis. J Gastroenterol Hepatol. 2020;35(10):1676-1683. https://doi.org/10.1111/jgh.15070
25. Lui TKL, Guo CG, Leung WK. Accuracy of artificial intelligence on histology prediction and detection of colorectal polyps: a systematic review and meta-analysis. Gastrointest Endosc. 2020;92(1):11-22.e6. https://doi.org/10.1016/j.gie.2020.02.033

DOI: https://doi.org/10.22516/25007440.471



# Detección automática de pólipos colorrectales con técnicas de inteligencia artificial

## Artificial intelligence techniques for the automatic detection of colorectal polyps

Martín Alonso Gómez-Zuleta,[1] Diego Fernando Cano-Rosales,[2*] Diego Fernando Bravo-Higuera, MSc,[3]
Josué André Ruano-Balseca, MSc,[4] Eduardo Romero-Castro, PhD.[5]

ACCESO ABIERTO

**Citación:**
Gómez-Zuleta MA, Cano-Rosales DF, Bravo-Higuera DF, Ruano-Balseca JA, Romero-Castro E. Detección automática de pólipos colorrectales con técnicas de inteligencia artificial. Rev Colomb Gastroenterol. 2021;36(1):7-17. https://doi.org/10.22516/25007440.471

[1] Médico Internista y Gastroenterólogo. Unidad de Gastroenterología y Ecoendoscopia (UGEC). Hospital Universitario Nacional. Profesor asociado de Medicina, Universidad Nacional de Colombia.
[2] Médico Internista. *Fellow* de Gastroenterología, Universidad Nacional de Colombia. Hospital Universitario Nacional.
[3] Magister en Ingeniería Biomédica. Universidad Militar Nueva Granada. Docente cátedra. Universidad Nacional de Colombia. Bogotá D. C., Colombia.
[4] Magister en Ingeniería Biomédica, Ingeniero Biomédico, Estudiante de Doctorado en Ingeniería – Sistemas y computación. Universidad Nacional de Colombia. Bogotá D. C., Colombia.
[5] Doctor en Ciencias Biomédicas, Magister en Ingeniería Eléctrica, Médico cirujano. Profesor titular. Universidad Nacional de Colombia. Bogotá D. C., Colombia.

***Correspondencia:**
Diego Fernando Cano-Rosales.
dfcanor@unal.edu.co

Fecha recibido: 24/10/19
Fecha aceptado: 11/11/20

## Resumen

El cáncer colorrectal (CCR) es uno de los tumores malignos con mayor prevalencia en Colombia y el mundo. Estas neoplasias se originan en lesiones adenomatosas o pólipos que deben resecarse para prevenir la enfermedad, lo cual se puede realizar con una colonoscopia. Se ha reportado que durante una colonoscopia se detectan pólipos en el 40 % de los hombres y en el 30 % de las mujeres (hiperplásicos, adenomatosos, serrados, entre otros), y, en promedio, un 25 % de pólipos adenomatosos (principal indicador de calidad en colonoscopia). Sin embargo, estas lesiones no son fáciles de observar por la multiplicidad de puntos ciegos en el colon y por el error humano asociado con el examen. Diferentes investigaciones han reportado que alrededor del 25 % de pólipos colorrectales no son detectados o se pasan por alto durante la colonoscopia y, como consecuencia, el paciente puede tener un cáncer de intervalo. Estas cifras muestran la necesidad de contar con un segundo observador (sistema de inteligencia artificial) que reduzca al mínimo la posibilidad de no detectar estos pólipos y, de este modo, sea posible prevenir al máximo el cáncer de colon. **Objetivo:** crear un método computacional para la detección automática de pólipos colorrectales usando inteligencia artificial en videos grabados de procedimientos reales de colonoscopia. **Metodología:** se usaron bases de datos públicas con pólipos colorrectales y una colección de datos construida en un Hospital Universitario. Inicialmente, se normalizan todos los cuadros de los videos para disminuir la alta variabilidad entre bases de datos. Posteriormente, la tarea de detección de pólipos se hace con un método de aprendizaje profundo usando una red neuronal convolucional. Esta red se inicia con pesos aprendidos en millones de imágenes naturales de la base de datos ImageNet. Los pesos de la red se actualizan usando imágenes de colonoscopia, siguiendo la técnica de ajuste fino. Finalmente, la detección de pólipos se realiza asignando a cada cuadro una probabilidad de contener un pólipo y determinando el umbral que define cuando el pólipo se encuentra presente en un cuadro. **Resultados:** este enfoque fue entrenado y evaluado con 1875 casos recopilados de 5 bases de datos públicas y de la construida en el hospital universitario, que suman aproximadamente 123 046 cuadros. Los resultados obtenidos se compararon con las marcaciones de diferentes expertos en colonoscopia y se obtuvo 0,77 de exactitud, 0,89 de sensibilidad, 0,71 de especificidad y una curva ROC (*receiver operating characteristic*) de 0,87. **Conclusión:** este método logra detectar pólipos de manera sobresaliente, superando la alta variabilidad dada por los distintos tipos de lesiones, condiciones diferentes de la luz del colon (asas, pliegues o retracciones) con una sensibilidad muy alta, comparada con un gastroenterólogo experimentado, lo que podría hacer que se disminuya el error humano, el cual es uno de los principales factores que hacen que no se detecte o se escapen los pólipos durante un examen de colonoscopia.

## Palabras clave

Colonoscopia, cáncer colorrectal, pólipos, detección, inteligencia artificial.

© 2021 Asociación Colombiana de Gastroenterología 

## Abstract

Colorectal cancer (CRC) is one of the most prevalent malignant tumors worldwide. These neoplasms originate from adenomatous lesions or polyps that must be resected to prevent the development of the disease, and that can be done through a colonoscopy. Polyps are reported during colonoscopy in 40% of men and 30% of women (hyperplastic, adenomatous, serrated, among others), and, on average 25% are adenomatous polyps (the main indicator of quality in colonoscopy). However, these lesions are not easy to visualize because of the multiplicity of blind spots in the colon and human errors associated with the performance of the procedure. Several research works have reported that about 25% of colorectal polyps are overlooked or undetected during colonoscopy, and as a result, the patient may have interval cancer. These figures show the need for a second observer (artificial intelligence system) to reduce the possibility of not detecting polyps and prevent colon cancer as much as possible. **Objective:** To create a computational method for the automatic detection of colorectal polyps using artificial intelligence using recorded videos of colonoscopy procedures. **Methodology:** Public databases of colorectal polyps and a data collection constructed in a university hospital were used. Initially, all the frames in the videos were normalized to reduce the high variability between databases. Subsequently, polyps were detected using a deep learning method with a convolutional neural network. This network starts with weights learned from millions of natural images taken from the ImageNET database. Network weights are updated using colonoscopy images, following the fine-tuning technique. Finally, polyps are detected by assigning each box a probability of polyp presence and determining the threshold that defines when the polyp is present in a box. **Results**: This approach was trained and evaluated with 1 875 cases collected from 5 public databases and the one built in the university hospital, which total approximately 123 046 frames. The results obtained were compared with the markings of different experts in colonoscopy, obtaining 0.77 accuracy, 0.89 sensitivity, 0.71 specificity, and a receiver operating characteristic curve of 0.87. **Conclusion:** This method detected polyps in an outstanding way, overcoming the high variability caused by the types of lesions and bowel lumen condition (loops, folds or retractions) and obtaining a very high sensitivity compared with an experienced gastroenterologist. This may help reduce the incidence of human error, as it is one of the main factors that cause polyps to not be detected or overlooked during a colonoscopy.

## Keywords

Colonoscopy, Colorectal cancer, Polyps, Detection, Artificial intelligence.

## INTRODUCCIÓN

El cáncer colorrectal (CCR) es el tercer cáncer más frecuente en el mundo y la segunda causa de muerte por cáncer. En Colombia es la cuarta neoplasia más frecuente en hombres y mujeres, con tasas de incidencia que aumentan cada año (1, 2). Muchos estudios concluyen que la tamización del CCR es costo-efectiva en población de riesgo medio (población sin antecedentes familiares y sin un historial médico que muestre predisposición). Se sabe que la edad (≥ 50 años), los hábitos alimentarios y el tabaco son factores de riesgo que aumentan la incidencia de padecer esta enfermedad. En la población general, el riesgo es del 5 %-6 % y esta incidencia aumenta de forma sustancial a partir de los 50 años, por lo cual se considera que las personas de 50 años o más son población en riesgo medio, para la cual se debería iniciar un programa de tamización (3, 4).

En cuanto al grado de supervivencia en los pacientes con CCR, está directamente relacionado con la extensión de la enfermedad en el momento del diagnóstico. Los individuos diagnosticados en estado avanzado tienen una tasa de supervivencia del 7 % a los 5 años, mientras que para sujetos con CCR detectado en un estado inicial se ha reportado una tasa del 92 % (5); por esta razón, es de gran importancia detectar el tumor en estadios tempranos o, más aún, detectar el pólipo en estado adenomatoso (premaligno), con lo cual se previene la enfermedad. Se sabe que con las técnicas de tamización disponibles (sangre oculta, colonoscopia), el CCR es altamente prevenible en más del 90 % de los casos.

Múltiples trabajos han demostrado que la colonoscopia es el examen de elección para la prevención y detección temprana del CCR porque, como se mencionó previamente, es capaz de detectar el origen principal del CCR como son los pólipos adenomatosos (6-9).

Además de detectar el cáncer en estados tempranos, el cual si se trata a tiempo es completamente curable, la detección de pólipos es un indicador de calidad en la colonoscopia y se considera que durante el examen se encuentren pólipos adenomatosos (los cuales tienen alto riesgo de cáncer) en un 20 % de mujeres y en un 30 % de hombres; es decir que, en promedio, se deberían encontrar pólipos adenomatosos en un 25 % de todas las colonoscopias que se realizan. Infortunadamente, diferentes estudios han reportado que alrededor del 26 % de los pólipos que están presentes en una colonoscopia no se detectan, una tasa de error muy alta explicada básicamente por dos factores:

la cantidad de puntos ciegos durante una colonoscopia (pólipos ubicados detrás de los pliegues, asas del colon, la preparación, entre otros) y el error humano (se pasaron por alto) asociado con el procedimiento (10-12). Se han realizado múltiples trabajos que buscan atacar estos dos factores para disminuir esta tasa de pólipos perdidos al máximo, es así como se han diseñado accesorios que permiten encontrar los pólipos ocultos detrás de los pliegues como son Cap, Endocuff o incluso un miniendoscopio denominado *tercer ojo*, que busca aplanar los pliegues o ver detrás de ellos. Adicionalmente, recientemente se ha considerado que el factor asociado con el error humano es al menos mitigable con la introducción de segundos lectores (computadores), un escenario en el cual la tecnología y la inteligencia artificial empiezan a mostrar resultados que pueden mejorar drásticamente la tasa de detección de los pólipos y permitir bajar el número de pólipos no detectados en una unidad de gastroenterología.

El desarrollo de estrategias computacionales para la extracción de patrones y la detección automática de pólipos colorrectales en videos de colonoscopia es un problema muy complejo. Los videos de una colonoscopia se registran en medio de una gran cantidad de fuentes de ruido que fácilmente ocultan lesiones; por ejemplo, los brillos en la pared intestinal producidos por la fuente de luz o reflexión especular, la motilidad de los órganos y la secreción intestinal que ocluyen el campo de visión del colonoscopio, y la experiencia del especialista que influye en la suavidad de la exploración del colon. Actualmente, varias estrategias han abordado este reto como una tarea de clasificación, utilizando técnicas automáticas de aprendizaje de máquina.

Por una parte, algunos autores han intentado una selección de características de bajo nivel para obtener límites de pólipos candidatos. Bernal y colaboradores (13) presentaron un modelo de apariencia de pólipos que caracteriza los valles de los pólipos como límites cóncavos y continuos. Esta caracterización se usa para entrenar un clasificador que en un conjunto de prueba (test) obtuvo 0,89 de sensibilidad en la tarea de detección de pólipos. Shin y colaboradores (14) presentaron una estrategia basada en una clasificación por parches, usando una combinación de características de forma y color, y obtuvieron una sensibilidad de 0,86. Por otra parte, varios trabajos han utilizado redes neuronales convolucionales (CNN) profundas, un conjunto de algoritmos agrupados bajo el término de *aprendizaje profundo*. Urban y colaboradores (15) presentaron una red convolucional que detecta pólipos de diferentes tamaños en tiempo real con una sensibilidad de 0,95. Sin embargo, Taha y colaboradores (16) analizaron algunas de las limitaciones de estos trabajos, una de ellas es el hecho de que estos métodos requieren una gran cantidad de datos para ser entrenados. Además, estas bases de datos son adquiridas en condiciones clínicas específicas; en particular, el dispositivo de captura, el protocolo de exploración realizado por el experto y la extracción de las secuencias con lesiones fácilmente visualizables. Aunque se han presentado varios avances, aún existe el reto de formular modelos generalizables para detectar lesiones de manera precisa, independientemente del tipo de lesión, forma de exploración del experto o de la unidad de colonoscopia usada.

El principal objetivo del presente trabajo es crear una estrategia automática de detección de pólipos colorrectales con el propósito de construir un segundo lector que soporte el proceso de exploración del colon y de disminuir el número de lesiones no detectadas durante una colonoscopia. En este documento se presenta una estrategia de clasificación automática de pólipos en secuencias de videos de colonoscopia. Esta investigación se apoya en un algoritmo de aprendizaje profundo y evalúa diferentes arquitecturas de redes convolucionales. Este artículo está organizado de la siguiente manera: inicialmente, se presenta la metodología para la detección automática de pólipos; luego, se describen las consideraciones éticas alrededor de este trabajo; posteriormente, se muestra la configuración experimental junto con los resultados del método detectando pólipos comparados con las anotaciones de un experto; después, se presenta la discusión de este trabajo; y, finalmente, se encuentran las conclusiones y trabajo futuro.

## METODOLOGÍA

Este trabajo presenta una metodología de aprendizaje profundo para modelar la alta variabilidad en un procedimiento de colonoscopia, con el propósito de realizar una detección automática de pólipos en procedimientos de colonoscopia. Esta tarea se divide en dos etapas: entrenamiento y clasificación. En primer lugar, se realiza un preprocesamiento cuadro a cuadro, común para las dos etapas. Después, se entrena una red neuronal convolucional usando una gran cantidad de imágenes de colonoscopia anotadas por un gastroenterólogo experto en colonoscopia (con alrededor de 20 años de experiencia y más de 50 mil colonoscopias realizadas) en dos clases: clase negativa o *no contiene pólipo*, y clase positiva o *contiene pólipo*. El modelo obtenido del proceso de aprendizaje es utilizado para clasificar imágenes nuevas (o no usadas en el proceso de entrenamiento) como perteneciente a alguna de las dos clases. El flujo de este trabajo se visualiza en la **Figura 1** y se explica a continuación.

## PROTOCOLO DE ADQUISICIÓN Y PREPROCESAMIENTO

Para disminuir el efecto de las numerosas fuentes de ruido en el proceso de adquisición de diferentes colonoscopios

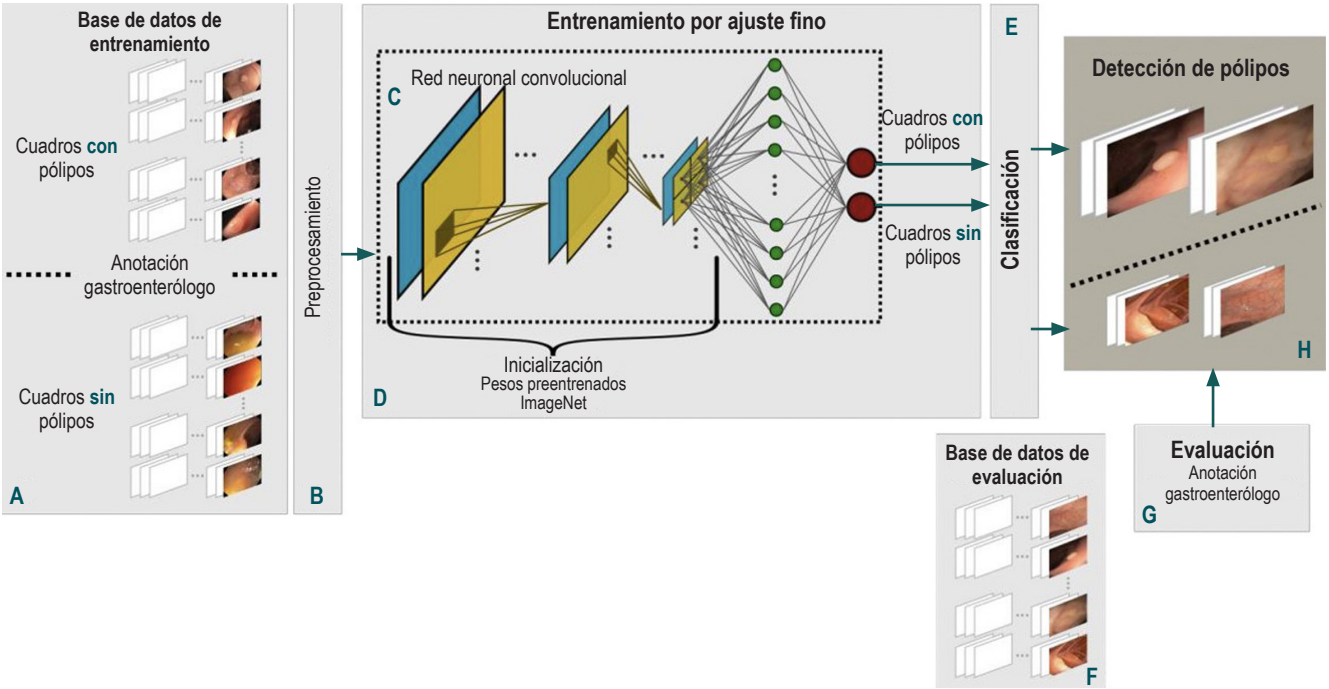


**Figura 1.** Flujo del método propuesto para detectar pólipos automáticamente. Primero, se consolidó una base de datos anotada cuadro a cuadro de videos de colonoscopia (**A**). Cada uno de estos cuadros son preprocesados (**B**) para alimentar unos modelos basados en CNN (**C**). Este modelo se entrena con un ajuste fino de unos pesos preentrenados con millones de imágenes naturales (**D**). Con la red entrenada, se evalúa su rendimiento para detectar pólipos (**H**) con una base de datos de prueba (**F**) y se comparan los resultados obtenidos con las anotaciones de un experto (**G**).

y las condiciones fisiológicas de colon y el recto, es necesario realizar un preprocesamiento cuadro por cuadro del video. Primero, se normaliza cada cuadro con media 0 y desviación estándar (DE) de 1, con el fin de que las características extraídas entre cuadros sean comparables. Luego, dependiendo del dispositivo de captura, los cuadros presentan distintas resoluciones espaciales, por lo cual cada cuadro es escalado recortado a 300 x 300 pixeles, de manera que todos tengan la misma malla de captura.

## ARQUITECTURA DE LAS CNN

La unidad principal de estas arquitecturas es la neurona, que proporciona una salida como función de las entradas a ella. Un arreglo de neuronas forma una capa o bloque y una red está compuesta por varios bloques elementales que se ordenan de la siguiente manera: varios pares de capas convolucionales (**Figura 1 C**, cuadro azul) y de agrupamiento (**Figura 1 C**, cuadro amarillo) que entregan un vector de características de la imagen, seguidos por un conjunto de capas completamente conectadas (**Figura 1 C**, círculos verdes) que se encargan de calcular la probabilidad de que un conjunto de características pertenezca a una cierta clase, y se finaliza con una capa de activación (**Figura 1 C**, círculos rojos), en la cual se normalizan las probabilidades obtenidas y se logra la clasificación binaria deseada. La función de estos bloques es:

- Capas convolucionales (*convolutional layers*): identifica las características locales en toda la imagen como patrones de forma, bordes y textura, vitales en la descripción de pólipos. Esta capa conecta un subconjunto de pixeles vecinos de la imagen o neuronas con todos los nodos de la primera capa convolucional. Una de estas capas o kernel convolucional se distingue por los pesos específicos de cada nodo; al ser operado sobre una región específica de la imagen, proporciona un mapa de característica de la región.
- Capas de agrupamiento (*pooling layers*): reduce la complejidad computacional, que a su vez disminuye el tamaño de las características en las capas convolucionales y se obtiene un conjunto jerárquico de los mapas de características de la imagen.
- Capas completamente conectadas (*fully-connected layers*): esta capa conecta cada una de las neuronas de la capa previa a cada una de las neuronas en la siguiente capa. La capa previa es una representación plana o vec-

tor de los mapas de características obtenidos. El número de neuronas de la siguiente capa es determinado por el número de clases que se requiere clasificar. Finalmente, la capa completamente conectada provee una votación para determinar si una imagen pertenece a una clase específica.

- Función de activación (*activation function*): normaliza las probabilidades obtenidas de las capas completamente conectadas según una función específica, en las que se obtiene una probabilidad de 0 a 1.

Una arquitectura en particular se compone por un arreglo de módulos que contienen diferentes configuraciones y órdenes de bloques fundamentales explicados anteriormente, y se conoce como *gradiente* al resultado obtenido por cada neurona. En este trabajo se utilizaron tres arquitecturas altamente evaluadas y validadas en el estado del arte: InceptionV3, Vgg16 y ResNet50. A continuación se describe cada una de ellas.

- InceptionV3: se compone de 48 capas con 24 millones de parámetros. En gran parte, estas capas están agrupadas en 11 módulos, en los cuales se extraen características a múltiples niveles. Cada módulo se compone de una configuración determinada de capas convolucionales y de agrupamiento, rectificadas por la función *unidad lineal rectificadora* (ReLu). Finaliza con una función de activación llamada *exponencial normalizada* (*softmax*) (17).
- Vgg16: se organiza en 16 capas para un total de 138 000 parámetros. 13 de las capas son convolucionales, con una de agrupamiento (en algunas), 2 capas completamente conectadas y finaliza con una función de activación exponencial normalizada. Esta arquitectura se destaca por usar pequeños filtros de tamaño 3 x 3 en las capas convolucionales. En comparación con la mayoría de arquitecturas, el costo computacional de esta es menor (18).
- ResNet50: se compone de 50 capas con 26 millones de parámetros. Esta arquitectura se construye bajo el concepto de redes residuales. Es común que en arquitecturas muy profundas como la mencionada, el gradiente propagado se desvanezca en las últimas capas. Para evitar esto, ciertas capas son entrenadas con el residuo del gradiente obtenido en esta y el gradiente de una capa dos posiciones antes. Esta arquitectura finaliza con una función de activación exponencial normalizada (19).

## ENTRENAMIENTO POR AJUSTE FINO

Un alto rendimiento en la clasificación de las clases depende en su gran mayoría de la cantidad de imágenes anotadas y la forma de iniciar los pesos para entrenar los CNN. Una colonoscopia tiene aproximadamente 12 000 cuadros por video, por lo cual la disponibilidad de bases de datos con imágenes anotadas es limitada. Entonces, entrenar con un número limitado de datos e iniciar los pesos de la red de manera aleatoria, como se hace generalmente, resulta en un proceso de entrenamiento fallido. Para evitar este inconveniente, se usan pesos (*transfer learning*) de redes del mismo tipo, que han sido previamente entrenados para otro problema de clasificación en imágenes naturales, con bases de datos que contienen grandes cantidades de imágenes anotadas. La razón por la cual se hace de esta manera es que, aun cuando las imágenes naturales y las de colonoscopia sean diferentes, su estructura estadística es similar y, asimismo, la construcción de primitivas que representan los objetos. En estas circunstancias, las redes entrenadas para reconocer objetos en imágenes naturales se usan como condición inicial para entrenar estas redes en la tarea de reconocer pólipos.

El uso de estos pesos se realiza por medio de un proceso llamado ajuste fino (*fine tuning*), para el cual se toma toda la red preentrenada y se retira la última capa completamente conectada. Esta capa es reemplazada por una nueva, que tiene el mismo número de neuronas que el número de clases en la tarea de clasificación (*pólipo-no pólipo*) y se inicia con los pesos de la red preentrenada. Entonces, primero se entrena la última capa y, posteriormente, se actualizan los pesos del resto de capas de la red en un proceso iterativo; esta metodología se conoce como *propagación hacia atrás*. Cada iteración de este entrenamiento se realiza usando un cierto número de muestras o lotes (*batch*) de las imágenes de entrenamiento. Este proceso termina cuando la red fue entrenada con todas las muestras del conjunto, conocido como una época (*epoch*) de entrenamiento. El número de épocas se determina según la complejidad de las muestras a clasificar. Finalmente, el entrenamiento culmina cuando la probabilidad de una imagen de entrenamiento sea alta y concuerde con la etiqueta anotada.

## DETECCIÓN DE PÓLIPOS

Usando el modelo de la red entrenada, este se aplica a un conjunto de videos de evaluación en el que se clasifica y asigna una etiqueta: (1) cuadros con y (0) sin presencia de pólipos. Sin embargo, hay cuadros con estructuras que se asemejan a la apariencia de un pólipo, como son las burbujas producidas por los fluidos intestinales. En estos cuadros, el modelo presenta un error de clasificación, tomando este cuadro como si tuviera una lesión presente. Analizando temporalmente estos errores, es notable que se presentan como valores atípicos (de 3 a 10 cuadros) en una ventana de tiempo pequeña (60 cuadros o 2 segundos). Por tanto, la clasificación realizada por la red es filtrada temporalmente y

determina que, si al menos el 50 % de 60 cuadros contiguos son clasificados sin presencia de pólipos, el resto de los cuadros son filtrados y se les asigna una nueva etiqueta, como cuadros que no contienen pólipo. Finalmente, un pólipo es detectado cuando el método propuesto clasifica una imagen como cuadro con pólipo presente o clase positiva.

## BASES DE DATOS

La construcción de la base de datos en este trabajo tuvo como propósito capturar la mayor variabilidad de un procedimiento de colonoscopia. Para entrenar y evaluar el enfoque propuesto se reunieron secuencias de diferentes centros de gastroenterología que contienen lesiones polipoides y no polipoides de tamaños variados (morfología y ubicación en el colon), exploraciones hechas por distintos expertos y equipos de captura. A continuación, se detallan estas bases de datos.

### ASU-Mayo Clinic Colonoscopy Video Database

Este conjunto se construyó en el Departamento de Gastroenterología de la Clínica Mayo en Arizona, Estados Unidos. Consta de 20 secuencias de colonoscopia, divididas en 10 con presencia de pólipos y 10 sin presencia de ellos. Las anotaciones fueron realizadas por estudiantes de gastroenterología y validadas por un especialista experto. Esta colección se ha usado con gran frecuencia en el estado del arte y resalta como la base de datos para el evento "2015 ISBI Grand Challenge on Automatic Polyp Detection in Colonoscopy Videos" (20).

### CVC-ColonDB

Se compone de 15 secuencias cortas de diferentes lesiones, acumulando un total de 300 cuadros. Las lesiones de esta colección presentan una alta variabilidad y dificultad de detección, ya que son bastante similares a las regiones sanas. Cada cuadro fue anotado por un experto gastroenterólogo. Esta colección fue construida en el Hospital Clínico de Barcelona, España (13).

### CVC-ClinicDB

Consiste en 29 secuencias cortas con diferentes lesiones que reúnen 612 cuadros anotados por un experto. Esta base de datos fue utilizada por el conjunto de entrenamiento del evento MICCAI 2015 Sub-Challenge on Automatic Polyp Detection Challenge in Colonoscopy Videos. Esta colección fue construida en el Hospital Clínico de Barcelona, España (21).

### ETISLarib Polyp DB

Presenta 196 imágenes con pólipos cada una anotada por un experto. Esta base de datos fue utilizada en el conjunto de prueba para el evento MICCAI 2015 Sub-Challenge on Automatic Polyp Detection Challenge in Colonoscopy Videos (22).

### The Kvasir Dataset

Es una base de datos que se recopilaron utilizando equipos endoscópicos en Vestre Viken Health Trust (VV), en Noruega. Las imágenes son anotadas por uno o más expertos médicos de VV y el Registro de Cáncer de Noruega (CRN). El conjunto de datos consta de las imágenes con una resolución diferente de 720 x 576 hasta 1920 x 1072 píxeles (20).

### HU-DB

Esta colección fue construida en el Hospital Universitario en Bogotá, que contiene 253 videos de colonoscopias con un total de 233 lesiones. Cada cuadro de los videos fue anotado por un experto en colonoscopia con alrededor de 20 años de experiencia y más de 50 000 colonoscopias realizadas.

Cada uno de estos videos se capturó a 30 cuadros por segundo y a una resolución espacial de 895 x 718, 574 x 480 y 583 x 457. En total, se consolidó una base de datos con 1875 casos y un total de 48 573 cuadros con presencia de pólipos y 74 548 cuadros sin presencia de pólipos. Cada uno de los cuadros de estos videos fue anotado por un experto como positivo si había presencia de pólipo, o negativo cuando no había presencia de pólipo. En la **Tabla 1** se resume el número de videos y cuadros por base de datos utilizados en este trabajo.

**Tabla 1.** Descripción de la cantidad de videos o casos y cuadros de videos de colonoscopia por cada una de las bases de datos usadas en este trabajo*

| Base de datos | Número de videos | | Cuadros | |
|---|---|---|---|---|
| | Pólipo | No pólipo | Pólipo | No pólipo |
| ASU-Mayo | 10 | 10 | 4683 | 13481 |
| CVC-ClinicDB | 29 | 0 | 612 | 0 |
| CVC-ColonDB | 15 | 0 | 379 | 0 |
| ETIS | 28 | 0 | 196 | 0 |
| Kvasir | 1000 | 500 | 1000 | 500 |
| HU | **233** | **50** | **41 703** | **60 567** |
| **Total** | **1315** | **560** | **48 573** | **74 548** |

*La consolidación de varias bases de datos para entrenar y evaluar la metodología propuesta permite abarcar una gran variabilidad de lesiones.

## CONSIDERACIONES ÉTICAS

El presente trabajo está acorde a la resolución n.° 008430 de 1993, que establece las normas científicas, técnicas y administrativas para la investigación en humanos (artículo 11). Este proyecto se clasifica como investigación con riesgo mínimo, dado que solo se requiere del uso de imágenes digitales, las cuales se generan a partir de videos de colonoscopias anonimizados; es decir, no existe manera alguna de conocer el nombre o la identificación de los sujetos incluidos en el estudio.

## RESULTADOS

Las CNN utilizadas en este trabajo son InceptionV3, Resnet50 y Vgg16. Las etiquetas asignadas por cada una de estas redes fueron comparadas con las anotaciones realizadas por los especialistas en cada uno de los cuadros. La siguiente configuración experimental y la metodología de evaluación fueron aplicadas a cada una de las arquitecturas.

### Configuración experimental

Los CNN fueron entrenados previamente con imágenes de la base de datos pública ImageNet, esta contiene un aproximado de 14 millones de imágenes naturales. Los pesos resultantes son utilizados para iniciar un nuevo proceso de entrenamiento de cuadros de colonoscopia por la metodología de ajuste fino. Este método actualiza los pesos, entrenando la red con la base de datos de colonoscopia. La actualización de los pesos fue realizada con 120 épocas sobre la totalidad del conjunto de entrenamiento. Cada época entrenaba el modelo tomando un lote de 32 cuadros hasta abarcar todos los cuadros en su totalidad. Para cada una de las redes, el umbral de decisión fue ajustado manualmente, orientado a mantener un equilibrio en el desempeño de clasificación para ambas clases. El esquema de entrenamiento fue 70 % de la base de datos para entrenar y un 30 % para validar respecto al número de casos; es decir que los datos se separan desde el principio y los datos de entrenamiento, validación y prueba nunca se mezclan. En total, las redes fueron entrenadas y validadas con 213 casos (24 668 cuadros) con pólipos y 36 videos (27 534 cuadros) sin pólipos. La evaluación se realizó con 103 videos (23 831 cuadros) con pólipos y 25 videos (47 013 cuadros) sin pólipos. El detalle de esta colección se presenta en la **Tabla 2**.

### Evaluación cuantitativa

El enfoque propuesto detecta automáticamente pólipos en videos de colonoscopia; esta tarea está enmarcada como un problema de clasificación binaria. Este método establece una etiqueta a cada cuadro como clase negativa (cuadro que no contiene pólipo) o clase positiva (cuadro que contiene pólipo). Para evaluar el rendimiento de este trabajo, se compara la etiqueta estimada o predicha con la etiqueta anotada por el experto. Esta comparación permite calcular la matriz de confusión, que contabiliza lo siguiente:

- Verdaderos positivos (*true-positives* [TP]): es la cantidad de cuadros que fueron clasificados correctamente como clase positiva por el modelo.
- Verdaderos negativos (*true-negatives* [TN]): es la cantidad de cuadros que fueron clasificados correctamente como clase negativa por el modelo.
- Falsos positivos (*false-positives* [FP]): es la cantidad de cuadros que fueron clasificados incorrectamente como clase positiva por el modelo.
- Falsos negativos (*false-negatives* [FN]): es la cantidad de cuadros que fueron clasificados incorrectamente como clase negativa por el modelo.

**Tabla 2.** Descripción de la cantidad de secuencias y cuadros escogidos de cada base de datos para evaluar el desempeño de la metodología propuesta*

| Base de datos | Número de videos | | Cuadros | |
|---|---|---|---|---|
| | Pólipo | No pólipo | Pólipo | No pólipo |
| ASU-Mayo | 5 | 2 | 2124 | 2553 |
| CVC-ClinicDB | 9 | 0 | 191 | 0 |
| CVC-ColonDB | 4 | 0 | 145 | 0 |
| ETIS | 7 | 0 | 45 | 0 |
| HU | 78 | 23 | 21 326 | 44 460 |
| **Total** | **103** | **25** | **23 831** | **47 013** |

*Esto corresponde aproximadamente al 30 % de la base datos en total.

Usando la matriz de confusión, se seleccionaron y calcularon 4 métricas de clasificación que evalúan el desempeño del método para clasificar cuadros con (clase positiva) y sin (clase negativa) pólipo independientemente, y el poder de predicción en ambas clases en general:

- La sensibilidad mide la proporción de cuadros correctamente clasificados que contienen pólipos.
- La especificidad calcula la proporción de cuadros correctamente clasificados que no contienen pólipos.
- La precisión indica el poder predictivo del método para clasificar cuadros con pólipos.
- La exactitud es la tasa de cuadros clasificados correctamente, según el número total de estos.

Los resultados obtenidos se presentan por cada una de las arquitecturas de aprendizaje profundo explicadas en

la sección de metodología. En la **Tabla 3** se presentan los resultados obtenidos por cada una de las arquitecturas.

**Tabla 3.** Resultados obtenidos por el método propuesto*

| Métrica | InceptionV3 | Resnet50 | Vgg16 |
|---|---|---|---|
| Exactitud | 0,81 | 0,77 | 0,73 |
| Sensibilidad | 0,82 | 0,89 | 0,81 |
| Especificidad | 0,81 | 0,71 | 0,70 |
| Precisión | 0,67 | 0,59 | 0,56 |
| Puntaje F1 | 0,74 | 0,71 | 0,66 |
| ROC (área bajo la curva) | 0,85 | 0,87 | 0,81 |

*En las columnas se especifica la arquitectura en evaluación y en las filas, cada una de las métricas utilizadas.

Por una parte, aunque la mayoría de estas arquitecturas muestran un rendimiento sobresaliente en la tarea de clasificación, la arquitectura Resnet50 presenta las mejores métricas en términos de qué tan bien detectó la clase positiva o cuadros con pólipos, y se obtuvo un 0,89 de sensibilidad. Por otra parte, la arquitectura InceptionV3 fue la que mejor detectó la clase negativa o cuadros sin pólipos, y se obtuvo un 0,81 de especificidad. Para evaluar de manera más detallada el rendimiento de estas arquitecturas, se construyeron las curvas ROC (*receiver operating characteristic*) por arquitectura. En esta representación se busca analizar cómo los modelos clasifican las imágenes en términos de especificidad y sensibilidad variando el umbral de decisión sobre las probabilidades entregadas por el modelo. Como se puede apreciar en la **Figura 2**, la arquitectura Resnet50 separa mejor las clases independientemente del umbral de decisión. Esto indica que esta arquitectura logró generalizar mejor la variabilidad intra- e interclases.

## DISCUSIÓN

La detección de los pólipos adenomatosos es el principal indicador de calidad en colonoscopia, dado que es un marcador fundamental para la detección y prevención del CCR. En muchos países, la calidad del gastroenterólogo se mide por el número de estos pólipos que detecta en todas sus colonoscopias y en promedio gira alrededor de un 25 % para el experto, pero puede ser tan baja como del 10 % para el gastroenterólogo inexperto, lo cual lleva a que a este último se le escapen más los adenomas.

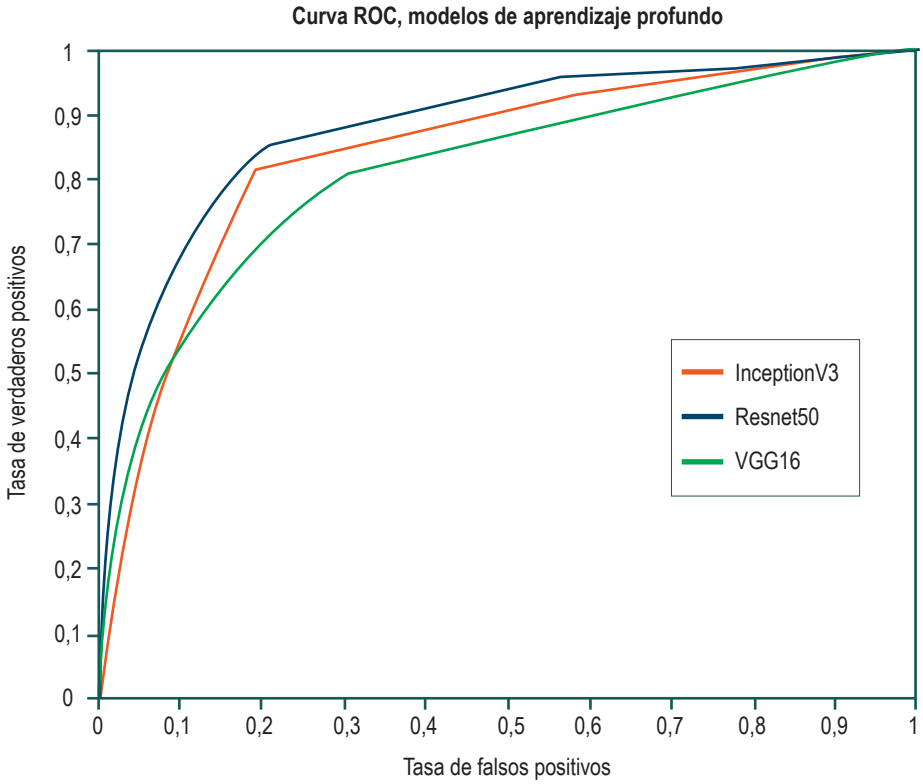


**Figura 2.** Curvas ROC para cada una de las arquitecturas evaluadas. La línea naranja corresponde a la curva de la arquitectura InceptionV3; la línea azul, a la arquitectura Resnet50; y la línea verde, a la arquitectura Vgg16. La arquitectura Resnet50 presenta un mejor desempeño, con un área bajo la curva de 0,87.

Es así como varios estudios (10-12) reportan que el 26 % de los pólipos no se detectan durante las colonoscopias, lo cual puede contribuir para que se presenten más casos de CCR. Es así como se presentaron 1,8 millones de nuevos casos en el mundo para el 2018 (International Agency for Research on Cancer, 2018) (1). Esta tasa de pérdida se debe a que hay varios factores que afectan una exploración adecuada del colon como la experiencia y el nivel de concentración (asociado con la fatiga) del experto durante toda una jornada laboral, las condiciones fisiológicas del colon como puntos ciegos en las haustras y la dificultad de ubicar el colonoscopio por la motilidad propia del órgano, y la preparación previa del colon por parte del paciente, que determina qué tan observables son las paredes del colon, según el nivel de limpieza de estas (23). La mayoría de estos factores advierte que la colonoscopia es altamente dependiente del factor humano, exhibiendo una necesidad de contar con segundos lectores que no se vean afectados por estos factores. El uso de herramientas computacionales para la detección de pólipos en la práctica clínica ayudaría a corroborar los hallazgos realizados por el experto y, de mayor importancia, alertar sobre posibles lesiones que el experto no detectó. De este modo, estas herramientas ayudarían a disminuir las tasas de pólipos no detectados y, por ende, disminuir la incidencia del CCR.

Para dar soporte al diagnóstico del CCR usando herramientas por visión de computador, este reto se ha abordado de la siguiente manera:

- detección, refiriéndose a la clasificación binaria cuadro a cuadro de un video en clase positiva (con pólipo) y en clase negativa (sin pólipo);
- localización, como la delimitación gruesa (por medio de un recuadro) de la lesión sobre una imagen que contiene pólipo;
- segmentación, como una delimitación fina de la lesión (delineando el borde del pólipo).

La detección de pólipos es la primera tarea y principal que debe afrontar el gastroenterólogo. Las tareas posteriores a la detección (la localización y segmentación) son procesos de utilidad para el experto cuando ya ha detectado la lesión y necesita describirla morfológicamente, tomando como referencia guías médicas como la Clasificación de París (6). Esta clasificación le permite decidir el manejo quirúrgico de la enfermedad a corto y largo plazo. Consecuentemente, estas tareas dependen totalmente de qué tan precisa sea la detección previa; por tanto, la metodología propuesta se enfoca exclusivamente en la tarea principal que requiere el experto: obtener cuadros de colonoscopia con presencia de lesiones. Además, en el estado del arte, los trabajos que han abordado estas tareas (13-15) describen limitaciones para presentar un solo flujo abarcando al menos dos de estas. Estos trabajos usan metodologías diferentes para cada tarea, ya que cada una tiene su propio nivel de complejidad. En general, para detectar cuadros con pólipos se miden relaciones contextuales o globales a nivel de la imagen; mientras que la localización y segmentación analizan a nivel del píxel midiendo relaciones locales.

Este trabajo presenta una estrategia robusta para la detección de pólipos, solventada como un problema de clasificación. Las redes profundas para tareas de clasificación son métodos que fueron formulados décadas atrás, pero no habían sido explotadas ya que la potencia de cómputo y la disponibilidad de bases de datos anotadas era limitada. En los últimos 5 años, el uso de estos modelos ha aumentado drásticamente a causa de desarrollos tecnológicos que permiten una gran cantidad de procesamiento en paralelo y la publicación de bases de datos con millones de imágenes como ImageNet. Esto permitió diseñar redes altamente complejas y entrenarlas exhaustivamente, de modo que se obtuvo un alto rendimiento en tareas de clasificación, ya que es capaz de modelar una alta variabilidad de formas, colores y texturas. Sin embargo, en el ámbito médico, no se dispone de una gran cantidad de datos públicos anotados, por lo que no se contemplaba aplicar estos modelos a problemas de detección o clasificación de enfermedades.

El desarrollo de técnicas de transferencia de aprendizaje (o *transfer learning*) proporcionó una solución a la escasez de datos médicos. Los pesos de las redes entrenadas con millones de imágenes naturales se utilizaron para iniciar una nueva red y entrenarla con una cantidad mucho menor de datos diferentes, como imágenes de colonoscopia. Los trabajos del estado del arte que han utilizado este flujo demuestran que tiene la capacidad de generalizar adecuadamente la alta variabilidad de cuadros con y sin lesiones polipoides en imágenes de colonoscopia extraídas de una base de datos en particular. Sin embargo, los diferentes tipos de lesiones y las condiciones fisiológicas típicas del intestino grueso no son la única fuente de variabilidad. Cuanto menor sea la experticia del especialista, los videos son propensos a tener una mayor cantidad de cuadros ruidosos producidos por oclusiones y movimientos abruptos del colonoscopio. Adicionalmente, los dispositivos de captura varían en las fuentes de luz y los ángulos de visión de las cámaras. Por tanto, entrenar y validar con bases de datos obtenidas de un solo servicio de gastroenterología en específico, como lo hacen los trabajos del estado del arte (13-15) que han presentado rendimientos sobresalientes, no abarca toda la variabilidad que tiene la tarea de clasificación de imágenes de colonoscopia.

Debido a lo anterior, en este trabajo se consolidó un conjunto de videos de entrenamiento con una alta variabilidad que no se ha presentado en el estado del arte al reunir secuencias de distintas bases de datos. El conjunto usado para entre-

nar este enfoque contiene: lesiones de distintos tamaños, posiciones y formas; procedimientos de colonoscopia y anotaciones realizados por distintos expertos gastroenterólogos; y videos capturados usando diferentes unidades de colonoscopia. A pesar de dicha variabilidad, este trabajo obtiene una sensibilidad de 0,89 y una especificidad de 0,71 en la tarea de detección de pólipos en secuencias de colonoscopia.

## CONCLUSIONES

Las metodologías de aprendizaje profundo actualmente son una opción prometedora para ser usadas en tareas de clasificación médica. El avance de la tecnología junto al diseño y evaluación constante de las redes ha permitido consolidar un conjunto de métodos y flujos para que tengan un alto desempeño. Con las redes evaluadas en este trabajo, los resultados obtenidos demuestran que pueden ser usadas de rutina como segundos lectores en un servicio de colonoscopia.

Es notable que estas redes generalizan adecuadamente la alta variabilidad de los videos de colonoscopia. Los resultados obtenidos demuestran que el método propuesto puede diferenciar sobresalientemente imágenes con y sin presencia de pólipos, independientemente del protocolo clínico particular con el que se grabó el video, refiriéndose al experto que realiza el procedimiento y el dispositivo de captura. Este método podría ser útil para disminuir la brecha entre el gastroenterólogo experto y el principiante en la tasa de detección de adenoma.

Como trabajo futuro, el enfoque propuesto debe ser sometido en procedimientos de colonoscopia completo y evaluar si es posible que sea implementado en tiempo real, además de desarrollar una estrategia que permita no solo detectar, sino también delimitar la lesión dentro del cuadro.

## REFERENCIAS


1. Bray F, Ferlay J, Soerjomataram I, Siegel RL, Torre LA, Jemal A. Global cancer statistics 2018: GLOBOCAN estimates of incidence and mortality worldwide for 36 cancers in 185 countries. CA Cancer J Clin. 2018;68(6):394-424. http://dx.doi.org/10.3322/caac.21492
2. Data I, Method L. Globocan Colombia 2018. 2018;380:1-2.
3. Samadder NJ, Curtin K, Tuohy TM, Pappas L, Boucher K, Provenzale D, Rowe KG, Mineau GP, Smith K, Pimentel R, Kirchhoff AC, Burt RW. Characteristics of missed or interval colorectal cancer and patient survival: a population-based study. Gastroenterology. 2014;146(4):950-60. http://dx.doi.org/10.1053/j.gastro.2014.01.013
4. Kaltenbach T, Sano Y, Friedland S, Soetikno R; American Gastroenterological Association. American Gastroenterological Association (AGA) Institute technology assessment on image-enhanced endoscopy. Gastroenterology. 2008;134(1):327-40. http://dx.doi.org/10.1053/j.gastro.2007.10.062
5. Brown SR, Baraza W, Din S, Riley S. Chromoscopy versus conventional endoscopy for the detection of polyps in the colon and rectum. Cochrane Database Syst Rev. 2016;4:CD006439. http://dx.doi.org/10.1002/14651858.CD006439.pub4
6. The Paris endoscopic classification of superficial neoplastic lesions: esophagus, stomach, and colon: November 30 to December 1, 2002. Gastrointest Endosc. 2003;58(6 Suppl):S3-43. http://dx.doi.org/10.1016/s0016-5107(03)02159-x
7. Dinesen L, Chua TJ, Kaffes AJ. Meta-analysis of narrow-band imaging versus conventional colonoscopy for adenoma detection. Gastrointest Endosc. 2012;75(3):604-11. http://dx.doi.org/10.1016/j.gie.2011.10.017
8. Nagorni A, Bjelakovic G, Petrovic B. Narrow band imaging versus conventional white light colonoscopy for the detection of colorectal polyps. Cochrane Database Syst Rev. 2012;1:CD008361. http://dx.doi.org/10.1002/14651858.CD008361.pub2
9. Jin XF, Chai TH, Shi JW, Yang XC, Sun QY. Meta-analysis for evaluating the accuracy of endoscopy with narrow band imaging in detecting colorectal adenomas. J Gastroenterol Hepatol. 2012;27(5):882-7. http://dx.doi.org/10.1111/j.1440-1746.2011.06987.x
10. Komeda Y, Suzuki N, Sarah M, Thomas-Gibson S, Vance M, Fraser C, Patel K, Saunders BP. Factors associated with failed polyp retrieval at screening colonoscopy. Gastrointest Endosc. 2013;77(3):395-400. http://dx.doi.org/10.1016/j.gie.2012.10.007
11. Choi HN, Kim HH, Oh JS, Jang HS, Hwang HS, Kim EY, Kwon JG, Jung JT. [Factors influencing the miss rate of polyps in a tandem colonoscopy study]. Korean J Gastroenterol. 2014;64(1):24-30. http://dx.doi.org/10.4166/kjg.2014.64.1.24
12. van Rijn JC, Reitsma JB, Stoker J, Bossuyt PM, van Deventer SJ, Dekker E. Polyp miss rate determined by tandem colonoscopy: a systematic review. Am J Gastroenterol. 2006;101(2):343-50. http://dx.doi.org/10.1111/j.1572-0241.2006.00390.x
13. Bernal J, Sánchez J, Vilariño F. Towards automatic polyp detection with a polyp appearance model. Pattern Recognition. 2012;45(9):3166-82. https://doi.org/10.1016/j.patcog.2012.03.002
14. Younghak Shin, Balasingham I. Comparison of hand-craft feature based SVM and CNN based deep learning fra-

mework for automatic polyp classification. Annu Int Conf IEEE Eng Med Biol Soc. 2017;2017:3277-3280. http://dx.doi.org/10.1109/EMBC.2017.8037556
15. Urban G, Tripathi P, Alkayali T, Mittal M, Jalali F, Karnes W, Baldi P. Deep Learning Localizes and Identifies Polyps in Real Time With 96% Accuracy in Screening Colonoscopy. Gastroenterology. 2018;155(4):1069-1078. e8. http://dx.doi.org/10.1053/j.gastro.2018.06.037
16. Taha B, Werghi N, Dias J. Automatic Polyp Detection in Endoscopy Videos: A Survey. Biomed Eng. 2017. http://dx.doi.org/10.2316/P.2017.852-031
17. Szegedy C, Vanhoucke V, Ioffe S, Shlens J, Wojna Z. Rethinking the Inception Architecture for Computer Vision. Proc IEEE Comput Soc Conf Comput Vis Pattern Recognit. 2016;2818-26.
18. Simonyan K, Zisserman A. Very Deep Convolutional Networks for Large-Scale Image Recognition. ICLR. 2015;1-14.
19. Kaiming H, Xiangyu Z, Shaoqing R, Jian S. Deep residual learning for image recognition. In: Proceedings of the IEEE conference on computer vision and pattern recognition. 2016. p. 770-778.
20. Tajbakhsh N, Gurudu SR, Liang J. Automated Polyp Detection in Colonoscopy Videos Using Shape and Context Information. IEEE Trans Med Imaging. 2016;35(2):630-44. http://dx.doi.org/10.1109/TMI.2015.2487997
21. Bernal J, Sánchez FJ, Fernández-Esparrach G, Gil D, Rodríguez C, Vilariño F. WM-DOVA maps for accurate polyp highlighting in colonoscopy: Validation vs. saliency maps from physicians. Comput Med Imaging Graph. 2015;43:99-111. http://dx.doi.org/10.1016/j.compmedimag.2015.02.007
22. Silva J, Histace A, Romain O, Dray X, Granado B. Toward embedded detection of polyps in WCE images for early diagnosis of colorectal cancer. Int J Comput Assist Radiol Surg. 2014;9(2):283-93. http://dx.doi.org/10.1007/s11548-013-0926-3
23. Freedman JS, Harari DY, Bamji ND, Bodian CA, Kornacki S, Cohen LB, Miller KM, Aisenberg J. The detection of premalignant colon polyps during colonoscopy is stable throughout the workday. Gastrointest Endosc. 2011;73(6):1197-206. http://dx.doi.org/10.1016/j.gie.2011.01.019

DOI: https://doi.org/10.22516/25007440.544



# Características sociodemográficas e histopatológicas en pacientes con cáncer gástrico en una población con alto riesgo en Colombia

## Sociodemographic and histopathological characteristics of patients with gastric cancer in a high-risk population in Colombia

José Darío Portillo-Miño,[1*] Laura María Araújo-Prado,[2] Jorge Mauricio Melo,[3] Yeison Harvey Carlosama-Rosero.[4]

ACCESO ABIERTO

**Citación:**
Portillo-Miño JD, Araújo-Prado LM, Melo JM, Carlosama-Rosero YH. Características sociodemográficas e histopatológicas en pacientes con cáncer gástrico en una población con alto riesgo en Colombia. Rev Colomb Gastroenterol. 2021;36(1):18-23. https://doi.org/10.22516/25007440.544

[1] Grupo de Investigación RHIZOME GROUP II, Facultad de Ciencias de la Salud, Fundación Universitaria San Martín. Departamento de Investigación, Clínica Oncológica Aurora. Pasto, Colombia.
[2] Facultad de Ciencias de la Salud, Fundación Universitaria San Martín. Médica General, Fundación Hospital San Pedro. Pasto, Colombia.
[3] Cirujano Oncólogo, Pontificia Universidad Javeriana. Departamento de Cirugía Oncológica, Clínica Oncológica Aurora. Pasto, Colombia.
[4] Profesor Investigador, Grupo Interdisciplinario de Investigación en Salud y Enfermedad, Universidad Cooperativa de Colombia. Médico Especialista en Patología. Hospital Universitario Departamental de Nariño. Pasto, Colombia.

***Correspondencia:** José Darío Portillo-Miño.
josedariopm83@gmail.com

Fecha recibido: 21/04/20
Fecha aceptado: 30/10/20

### Resumen

**Objetivo:** describir las características sociodemográficas e histopatológicas en pacientes con diagnóstico de adenocarcinoma gástrico en la Clínica Oncológica Aurora, durante el período 2014-2017 en la ciudad de Pasto, Colombia. **Métodos:** se realizó un estudio descriptivo en una cohorte de 54 pacientes con diagnóstico de cáncer gástrico sometidos a gastrectomía durante los años 2014 a 2017. La información sociodemográfica se obtuvo a través de la historia clínica. El sistema de Sydney y la clasificación de Lauren se usaron para determinar las características histopatológicas. **Resultados:** la mayoría de los tumores se presentó en hombres mayores de 50 años (relación hombre mujer de 2,6:1). La ubicación predominante fue la región antropilórica. El histotipo tumoral más frecuente fue el intestinal (80 %). La prevalencia de *Helicobacter pylori* en pacientes fue del 24,07 % y fue mayor en el histotipo intestinal. La metaplasia intestinal fue la lesión premaligna más prevalente en todos los histotipos tumorales. **Conclusiones:** en el presente estudio se encontró que la edad mayor a 50 años y el sexo masculino son condiciones asociadas con el cáncer gástrico; hallazgo ya demostrado en estudios previos. Es perentorio avanzar en el mejoramiento de las condiciones de salud pública, control de la infección por *H. pylori* y tamizaje temprano de lesiones premalignas, pues son factores determinantes en la carcinogénesis de pacientes con carcinomas no cardiales e histotipos intestinales ubicados en la región antrocorporal. Aunque no se encontraron diferencias significativas entre los histotipos tumorales, el adenocarcinoma de tipo intestinal ubicado en la región antropilórica fue el diagnóstico más frecuente.

### Palabras clave

*Helicobacter pylori*, gastrectomía, cáncer gástrico, histopatología.

### Abstract

**Objective:** To describe the sociodemographic and histopathological characteristics of patients diagnosed with gastric adenocarcinoma at the Clínica Oncológica Aurora between 2014 and 2017 in the city of Pasto, Colombia. **Methodology:** A descriptive study was carried out in a cohort of 54 patients diagnosed with gastric cancer who underwent gastrectomy between 2014 and 2017. Sociodemographic information was taken from the medical records of the patients. The Sydney system and Lauren classification were used to determine histopathological characteristics. **Results:** Most tumors were found in men older than 50 years (with a male:female ratio of 2.6:1). The predominant location was the antropyloric region. The most frequent tumor histotype was intestinal (80 %). The prevalence of *Helicobacter pylori* in patients was 24.07 % and it was most commonly found in the intestinal histotype. Intestinal metaplasia was the most prevalent premalignant lesion in all tumor histotypes. **Conclusions:** The present study found that the age of 50 and the male sex are conditions associated with gastric cancer. This finding has already been demonstrated in previous studies. Progress in improving public health conditions, controlling *H. pylori* infection, and early screening of premalignant lesions is imperative, as they are determining factors of carcinogenesis in patients with non-cardia carcinomas and intestinal histotypes located in the anthrocorporal region. Although no significant differences were found among tumor histotypes, intestinal adenocarcinoma in the antropyloric region was the most frequent diagnosis.

### Keywords

*Helicobacter pylori*, Gastrectomy, Gastric cancer, Histopathology.



© 2021 Asociación Colombiana de Gastroenterología

## INTRODUCCIÓN

El cáncer gástrico representa el quinto cáncer diagnosticado más frecuente y la tercera causa de muerte atribuible al cáncer en todo el mundo (1). Las áreas de alto riesgo para desarrollar cáncer gástrico son el Este de Asia (China, Corea, Mongolia y Japón) (1), Europa Oriental, América Central y Sudamérica (2).

De acuerdo con la información derivada de los registros poblacionales de cáncer en Colombia, el cáncer gástrico es una patología de alto impacto en la población y se destaca la afectación en el suroccidente colombiano, especialmente en el sexo masculino. Por ejemplo, se ha visto una tasa de incidencia de cáncer gástrico en hombres en la ciudad de Pasto de 26,7/100 000 habitantes cada año (3). Además, se han descrito otros factores de riesgo como el bajo nivel educativo, la pobreza, la elevada ingesta de sal, el bajo consumo de antioxidantes, la presencia de lesiones histológicas premalignas como la atrofia y la metaplasia intestinal, y la inexorable infección por *Helicobacter pylori* (4, 5). No obstante, la asociación con los distintos factores de riesgo es dependiente de los histotipos tumorales.

Según la clasificación de Lauren y Jarvi, los adenocarcinomas se clasifican en intestinal y difuso (6); esta clasificación es muy relevante debido a que son tumores de origen epitelial, pero tienen algunas diferencias. Por ende, el carcinoma tipo intestinal es más común en hombres de raza negra y en grupos de personas de edad avanzada; además está asociado con factores medioambientales, deficientes condiciones de salud pública y lesiones premalignas e infección por *H. pylori*. Este tipo de cáncer también evidencia grandes variaciones geográficas y es más frecuente en la región antropilórica (7). Por su parte, el histotipo difuso no guarda relación con condiciones medioambientales, lesiones premalignas o infección por *H. pylori*; se ha mencionado en este tipo tumoral una mayor incidencia en mujeres y una habitual asociación con la mutación de la E-cadherina (8).

En el suroccidente colombiano se han realizado algunas investigaciones donde se exploran las características sociodemográficas y clínicas de pacientes con cáncer gástrico o lesiones premalignas (9, 10); sin embargo, según la revisión de la literatura realizada por los autores, no se encontraron publicaciones de las características histopatológicas y sociodemográficas en pacientes con cáncer gástrico en el departamento de Nariño. En ese orden de ideas, se planteó un estudio descriptivo en el que se analizan las características sociodemográficas y microscópicas de pacientes con cáncer gástrico y se indaga sobre la presunta relación de estas variables con el histotipo tumoral.

## MATERIALES Y MÉTODOS

Se llevó a cabo un estudio descriptivo con la concerniente recolección de la información sociodemográfica e histopatológica de forma retrospectiva. Se incluyó la totalidad de los pacientes diagnosticados con cáncer gástrico y sometidos a gastrectomía total y subtotal en la Clínica Oncológica Aurora, en Pasto, en los años 2014-2017. La información sociodemográfica se obtuvo de la historia clínica, mientras que la información histopatológica se obtuvo de los reportes de patología. En las variables sociodemográficas se incluyeron edad, sexo, etnia, estado civil, procedencia, régimen de afiliación al sistema de salud y nivel educativo. El diagnóstico histopatológico se realizó en cortes incluidos en parafina y teñidos posteriormente con la coloración de hematoxilina-eosina. Se determinaron variables como ubicación del tumor, presencia de infección por *H. pylori*, presencia de lesiones premalignas asociadas y determinación del histotipo tumoral. La clasificación de las lesiones premalignas se realizó de acuerdo con el sistema de Sydney, mientras que la categorización de los histotipos se efectuó mediante el sistema de Lauren clasificando los tumores como intestinales o difusos. Cuando en el estudio microscópico se demostraron los dos componentes (intestinal y difuso en una extensión del 50 % cada uno), se clasificó como un tumor mixto.

Para la variable *edad* se calculó la media y la desviación estándar. En las variables categóricas se determinaron las frecuencias absolutas y las proporciones. Las diferencias entre las medias de edad en los distintos histotipos tumorales se realizó mediante la prueba de Anova de un factor. Se compararon las proporciones de las variables de interés entre los histotipos tumorales mediante la prueba de chi cuadrado ($\chi^2$). Se consideraron como significativos valores de $p < 0{,}05$. Se empleó el programa SPSS versión 25 para los análisis estadísticos.

## RESULTADOS

En el período de estudio se recolectó la información de 54 pacientes con edades entre los 26 y 88 años. El promedio de edad fue de 64 años con una desviación estándar de 13,2 años. La mayoría de los tumores ocurrió en pacientes del sexo masculino, con una relación hombre mujer de 2,6:1. Las demás características sociodemográficas se muestran en la **Tabla 1**.

La paciente más joven correspondía a una mujer de 26 años con un adenocarcinoma de tipo difuso, mientras que el paciente de mayor edad corresponde a un hombre de 88 años con un adenocarcinoma de tipo intestinal.

**Tabla 1.** Características sociodemográficas de la población de estudio

| Variable | | n | % |
|---|---|---|---|
| **Sexo** | Femenino | 15 | 27,3 |
| | Masculino | 39 | 70,9 |
| **Etnia** | Negro | 3 | 5,5 |
| | Indígena | 6 | 10,9 |
| | Romaní | 1 | 1,8 |
| | Mestizo | 44 | 80 |
| **Estado civil** | Soltero | 2 | 3,6 |
| | Casado | 17 | 30,9 |
| | Unión libre | 5 | 9,1 |
| | Divorciado | 5 | 9,1 |
| | Viudo | 13 | 23,6 |
| | Sin especificar | 12 | 21,8 |
| **Procedencia** | Urbano | 36 | 66,7 |
| | Rural | 18 | 33,3 |
| **Régimen** | Contributivo | 28 | 50,9 |
| | Subsidiado | 26 | 47,3 |
| **Nivel educativo** | Universitario | 2 | 3,6 |
| | Secundaria | 20 | 36,4 |
| | Primaria | 16 | 29,5 |
| | Ninguno | 14 | 25,5 |
| | Sin especificar | 2 | 3,6 |

La clasificación microscópica de los tumores gástricos se muestra en la **Figura 1**.

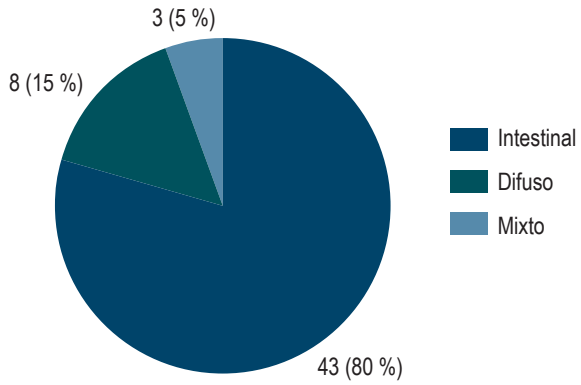


**Figura 1.** Distribución de los tumores de acuerdo con el histotipo según la clasificación de Lauren.

La media de la edad para el histotipo intestinal fue de 63 años, para el histotipo difuso fue de 64 y para el histotipo mixto fue de 73 años. La prueba de Anova de un factor no demostró diferencias significativas entre las medias de edad ($p = 0{,}492$).

Finalmente, se exploró la relación de variables como la edad categorizada (< 50 años y ≥ 50 años), el sexo y las variables histopatológicas con los distintos histotipos tumorales sin evidenciarse diferencias estadísticamente significativas (**Tabla 2**). Se documentó la presencia de *H. pylori* en 13 casos, que corresponden al 24,07 % de los pacientes.

**Tabla 2.** Relación de la edad, el sexo y las características anatomopatológicas con los histotipos tumorales

| Variable | | Intestinal | Difuso | Mixto | Valor de *p** |
|---|---|---|---|---|---|
| Edad | < 50 años | 6 (14) | 0 (0) | 0 (0) | 0,422 |
| | ≥ 50 años | 37 (86) | 8 (100) | 3 (100) | |
| Sexo | Femenino | 13 (30,2) | 2 (25) | 0 (0) | 0,518 |
| | Masculino | 30 (69,8) | 6 (75) | 3 (100) | |
| Ubicación del tumor | Cardias | 2 (4,7) | 0 (0) | 0 (0) | 0,390 |
| | Cuerpo y fondo | 16 (37,2) | 1 (12,5) | 0 (0) | |
| | Antro | 11 (25,6) | 2 (25) | 1 (33,3) | |
| | Antro y píloro | 10 (23,3) | 5 (62,5) | 2 (66,7) | |
| | No especificado | 4 (9,3) | 0 (0) | 0 (0) | |
| *H. pylori* | Ausente | 31 (72,1) | 7 (87,5) | 3 (100) | 0,390 |
| | Presente | 12 (27,9) | 1 (12,5) | 0 (0) | |
| Lesión premaligna asociada | Atrofia | 1 (2,3) | 0 (0) | 0 (0) | 0,970 |
| | Metaplasia | 41 (95,4) | 8 (100) | 3 (100) | |
| | Ninguna | 1 (2,3) | 0 (0) | 0 (0) | |

*Un valor de $p < 0{,}05$ se consideró estadísticamente significativo.

## DISCUSIÓN

El cáncer gástrico es una enfermedad multifactorial en la que se han descrito componentes del huésped y medioambientales, y la infección por *H. pylori* (11) como contribuyentes de la patología. Entre los factores del hospedero, se ha detallado la edad > 50 años y el sexo masculino como variables asociadas con el cáncer gástrico (12), características que se encuentran en consonancia con los resultados reportados en este trabajo. La prevalencia del cáncer de acuerdo con el sexo es variable en países desarrollados donde la relación es de 2,2, o en países en desarrollo donde la proporción es de 1,8 (13). En el presente estudio se demostró una relación hombre-mujer de 2,6, en la que se destaca el sexo masculino como un importante factor de riesgo para el desarrollo de la patología. No obstante, algunos autores han descrito que el adenocarcinoma de tipo difuso es más frecuente en pacientes jóvenes del sexo femenino (14, 15); dicha relación no se definió en la presente investigación, en la que la totalidad de los histotipos difusos (8 casos) se presentaron en pacientes mayores de 50 años y el 75 % de los mismos (6 casos) ocurrieron en pacientes del sexo masculino. De manera similar, la totalidad de los casos pertenecientes al histotipo mixto corresponden a pacientes del sexo masculino mayores de 50 años. Estos hallazgos resaltan la importancia del sexo y la edad en la carcinogénesis gástrica.

La relación de la edad con el desarrollo de cáncer está asociada con una mayor inestabilidad genómica producto de condiciones como el envejecimiento celular, la respuesta inflamatoria crónica en la mucosa gástrica, las modificaciones del microambiente tisular producto de la dieta y los cambios directos e indirectos inducidos por *H. pylori*. Dicha inestabilidad genómica produciría dos mecanismos moleculares: la inestabilidad de microsatélites y la inestabilidad intracromosómica; la primera se encuentra relacionada con la incapacidad para reparar el ácido desoxirribonucleico (ADN) dañado, mientras que la segunda se relaciona con alteraciones en oncogenes y genes supresores de tumores (16, 17). Se han citado algunas alteraciones genéticas relacionadas con el histotipo tumoral; en ese sentido, son más comunes las alteraciones de la E- cadherina en el carcinoma de tipo difuso, mientras que las mutaciones del gen Erb se asocian con más frecuencia al adenocarcinoma gástrico de tipo intestinal (7, 8). Estos hallazgos son trascendentales porque sugieren dos vías de progresión tumoral diferentes. En nuestro estudio destacamos la presencia de un adenocarcinoma de tipo difuso en la paciente más joven, correspondiente a una mujer de 26 años; la presencia de este tipo de cáncer en un paciente joven debe fomentar la sospecha clínica debido a la asociación que existe con mutaciones en la línea germinal de la E-cadherina y cadherina-1 (CDH1) con el síndrome de cáncer gástrico hereditario difuso (18). Por su parte, los tumores que aparecen después de los 50 años ocurren probablemente como resultado de mutaciones e inestabilidad genómica acumulativa a lo largo de los años en la línea somática.

En nuestro trabajo es interesante la relativa baja prevalencia de infección por *H. pylori* (24 %) demostrada en el estudio histopatológico. Este hallazgo contrasta con los datos reportados por Hooi y colaboradores en un reciente metaanálisis en el que se estiman prevalencias de infección por *H. pylori* para África del 79,1 %; Asia, 54,7 %; y Latinoamérica y el Caribe, 63,4 % (19). En Colombia, posiblemente, el estudio más relevante en esta materia es el realizado por Bravo LE y colaboradores (20), según el cual la prevalencia en general de *H. pylori* fue del 69,1 % y la prevalencia de la infección en pacientes con cáncer fue del 40,2 % (21). Como posibles explicaciones a la baja prevalencia de *H. pylori* en este estudio, los autores consideran los siguientes factores: el primero, relacionado con el tratamiento antimicrobiano previo a la cirugía; el segundo, la presencia de metaplasia intestinal en casi la totalidad de los pacientes y la evaluación de histotipos como el difuso o mixto que clásicamente no guardan correlación con la infección bacteriana. Infortunadamente, no fue posible documentar la instauración de tratamientos prequirúrgicos anti-*H. pylori*, dado que la clínica es un centro de referencia en cirugía oncológica y no se dispone de la historia clínica completa de los pacientes atendidos en otras instituciones donde presuntamente recibieron tratamiento farmacológico. Del mismo modo, es bien conocida la dificultad de documentar *H. pylori* en mucosas gástricas con metaplasia intestinal (21), puesto que este hecho estaría condicionado porque el epitelio intestinal metaplásico, al parecer, resulta en un medio ambiente hostil para la bacteria al limitar su capacidad para sintetizar amonio; además, se ha sugerido que, debido a la inflamación crónica y el daño tisular provocado por la bacteria, si estuviera presente en esta faceta de la carcinogénesis, es muy difícil su identificación; y finalmente, la infección por *H. pylori* se asocia con el histotipo intestinal y no con el histotipo difuso (22, 23).

Como se pudo establecer en esta investigación, la infección se documentó en el 28 % de los pacientes con el histotipo intestinal y tan solo en el 12 % de los pacientes con histotipo difuso. En contraposición a lo descrito en países desarrollados donde se ha demostrado una prevalencia creciente de carcinomas en ubicaciones como la cardial y corpofúndica (24, 25), en este estudio encontramos que la localización antropilórica es el sitio más frecuente de ubicación del tumor; estos resultados concuerdan con los reportados por Adrada y colaboradores en el departamento del Cauca y han permanecido inalterados durante muchas décadas en el suroccidente colombiano (9). En ese sentido, varios autores han planteado dos tipos de carcinomas relacionados con la ubicación; es decir, los carcinomas cardiales más frecuentes en países desarrollados, con mejores condiciones de salud pública y asociados con dietas de tipo occidental, consumo de alcohol y obesidad; y carcinomas no cardiales, propios de países en vías de desarrollo y asociados con deficientes condiciones de salud pública, lesiones premalignas e infección por *H. pylori* (13, 26).

Entre las limitaciones del estudio, se debe tener en cuenta que se trató de una corte de pacientes pequeña; sin embargo, los hallazgos son consistentes con el comportamiento sociodemográfico e histopatológico de estudios de otras latitudes y con tamaños de muestra más amplios. De igual forma, no fue posible establecer si se realizó tratamiento contra *H. pylori* en los pacientes sometidos a gastrectomía; en ese orden de ideas, es necesario realizar futuras investigaciones que permitan determinar si la erradicación del microorganismo se llevó a cabo por el tratamiento previo, razón por la cual serían pertinentes estudios en biopsias y pruebas de aliento previos para verificar la infección por *H. pylori*.

## CONCLUSIONES

Nuestros hallazgos plantean que se debe avanzar en el mejoramiento de las condiciones de salud pública, control de la infección por *H. pylori* y tamizaje temprano de lesiones premalignas, puesto que son factores determinantes en la carcinogénesis en los pacientes con carcinomas no cardiales e histotipos intestinales ubicados en la región antrocorporal. La edad mayor de 50 años y el sexo masculino son condiciones asociadas con el cáncer gástrico en la población objeto de estudio. Aunque no se demostraron diferencias significativas entre los histotipos tumorales, el adenocarcinoma de tipo intestinal ubicado en la región antropilórica fue el diagnóstico más frecuentemente.


### Agradecimientos

A la Clínica Oncológica Aurora, en Pasto, Colombia, por permitirnos desarrollar esta investigación; y a los pacientes, por sus invaluables aportes.

### Conflicto de intereses

Los autores declaran no tener ningún conflicto de interés.

### Financiación

El trabajo fue financiado con recursos propios de los autores.


## REFERENCIAS


1. Bray F, Ferlay J, Soerjomataram I, Siegel RL, Torre LA, Jemal A. Global cancer statistics 2018: GLOBOCAN estimates of incidence and mortality worldwide for 36 cancers in 185 countries. CA Cancer J Clin. 2018;68(6):394-424. https://doi.org/10.3322/caac.21492
2. Parkin DM, Bray F, Ferlay J, Pisani P. Global cancer statistics, 2002. CA Cancer J Clin. 2005;55(2):74-108. https://doi.org/10.3322/canjclin.55.2.74
3. Bravo LE, Muñoz N. Epidemiology of cancer in Colombia. Colomb Med (Cali). 2018;49(1):9-12. https://doi.org/10.25100/cm.v49i1.3877
4. Guggenheim DE, Shah MA. Gastric cancer epidemiology and risk factors. J Surg Oncol. 2013;107(3):230-6. https://doi.org/10.1002/jso.23262
5. Kelley JR, Duggan JM. Gastric cancer epidemiology and risk factors. J Clin Epidemiol. 2003;56(1):1-9. https://doi.org/10.1016/s0895-4356(02)00534-6
6. Lauren P. The two histological main types of gastric carcinoma: diffuse and so-called intestinal-type carcinoma. An attempt at a histo-clinical classification. Acta Pathol Microbiol Scand. 1965;64:31-49. https://doi.org/10.1111/apm.1965.64.1.31
7. Crew KD, Neugut AI. Epidemiology of gastric cancer. World J Gastroenterol. 2006;12(3):354-62. https://doi.org/10.3748/wjg.v12.i3.354
8. Correa P, Camargo MC, Piazuelo MB. Overview and Pathology of Gastric Cancer. En: Wang TC, Fox JG, Giraud AS (editores). The Biology of Gastric Cancers. Nueva York: Springer; 2009. p. 1-24. https://doi.org/10.1007/978-0-387-69182-4_1
9. Adrada JC, Calambás FH, Díaz JE, Delgado DO, Sierra CH. Características sociodemográficas y clínicas en una población con cáncer gástrico en el Cauca, Colombia. Rev Col Gastroenterol. 2008;23(4):309-314.
10. Bedoya U Á, Sansón G. F, Yépez Fuertes V. Y, Santacruz M. C, Cifuentes C. Y, Calvache P. D, et al. Prevalence and severity of gastric cancer precursor lesions in a high risk area. Rev Col Gastroenterol. 2012;27(4):275-281.
11. Zabaleta J. Multifactorial Etiology of Gastric Cancer. En: Dumitrescu RG, Verma M (editores). Cancer Epigenetics: Methods and Protocols. Totowa, NJ: Humana Press; 2012. p. 411-35. https://doi.org/10.1007/978-1-61779-612-8_26
12. Yu J, He Y, Guo Z. Age trend of the male to female sex ratio in surgical gastric cancer patients at a single institution. World J Surg Oncol. 2014;12:269. https://doi.org/10.1186/1477-7819-12-269
13. Rawla P, Barsouk A. Epidemiology of gastric cancer: global trends, risk factors and prevention. Prz Gastroenterol. 2019;14(1):26-38. https://doi.org/10.5114/pg.2018.80001
14. Zheng H, Takahashi H, Murai Y, Cui Z, Nomoto K, Miwa S, Tsuneyama K, Takano Y. Pathobiological characteristics of intestinal and diffuse-type gastric carcinoma in Japan: an immunostaining study on the tissue microarray. J Clin Pathol. 2007;60(3):273-7. https://doi.org/10.1136/jcp.2006.038778
15. Rampazzo A, Mott GL, Fontana K, Fagundes RB. Gastric adenocarcinoma trends in the central region of Rio Grande do Sul (Southern Brazil): what has changed in 25 years? Arq Gastroenterol. 2012;49(3):178-83. https://doi.org/10.1590/s0004-28032012000300002
16. Halling KC, Harper J, Moskaluk CA, Thibodeau SN, Petroni GR, Yustein AS, Tosi P, Minacci C, Roviello F, Piva P, Hamilton SR, Jackson CE, Powell SM. Origin of microsatellite instability in gastric cancer. Am J Pathol. 1999;155(1):205-11. https://doi.org/10.1016/S0002-9440(10)65114-0

17. Nardone G. Review article: molecular basis of gastric carcinogenesis. Aliment Pharmacol Ther. 2003;17 Suppl 2:75-81. https://doi.org/10.1046/j.1365-2036.17.s2.10.x
18. Bresciani C, Perez RO, Gama-Rodrigues J. Familial gastric cancer. Arq Gastroenterol. 2003;40(2):114-7. https://doi.org/10.1590/s0004-28032003000200010
19. Hooi JKY, Lai WY, Ng WK, Suen MMY, Underwood FE, Tanyingoh D, Malfertheiner P, Graham DY, Wong VWS, Wu JCY, Chan FKL, Sung JJY, Kaplan GG, Ng SC. Global Prevalence of Helicobacter pylori Infection: Systematic Review and Meta-Analysis. Gastroenterology. 2017;153(2):420-429. https://doi.org/10.1053/j.gastro.2017.04.022
20. Bravo LE, Cortés A, Carrascal E, Jaramillo R, García LS, Bravo PE, Badel A, Bravo PA. Helicobacter pylori: patología y prevalencia en biopsias gástricas en Colombia. Colombia Médica. 2003;34(3):124-131.
21. Chacaltana Mendoza A, Soriano Álvarez C, Frisancho Velarde O. Factores de riesgo asociados a metaplasia intestinal gástrica en pacientes sin enfermedad gastroduodenal significativa: ¿Está siempre asociada la infección por Helicobacter pylori? Rev Gastroenterol Perú. 2012;32(1):50-7.
22. van der Woude CJ, Kleibeuker JH, Tiebosch AT, Homan M, Beuving A, Jansen PL, Moshage H. Diffuse and intestinal type gastric carcinomas differ in their expression of apoptosis related proteins. J Clin Pathol. 2003;56(9):699-702. https://doi.org/10.1136/jcp.56.9.699
23. Sipponen P, Kekki M, Siurala M. Atrophic chronic gastritis and intestinal metaplasia in gastric carcinoma. Comparison with a representative population sample. Cancer. 1983;52(6):1062-8. https://doi.org/10.1002/1097-0142(19830915)52:6<1062::aid-cncr2820520622>3.0.co;2-p
24. Crew KD, Neugut AI. Epidemiology of gastric cancer. World J Gastroenterol. 2006;12(3):354-62. https://doi.org/10.3748/wjg.v12.i3.354
25. Sitarz R, Skierucha M, Mielko J, Offerhaus GJA, Maciejewski R, Polkowski WP. Gastric cancer: epidemiology, prevention, classification, and treatment. Cancer Manag Res. 2018;10:239-248. https://doi.org/10.2147/CMAR.S149619
26. Corvalán A, Akiba S, Valenzuela MT, Cumsille MA, Koriyama C, Argandoña J, Backhouse C, Bal M, Mena F, Palma M, Eizuru Y. Características clínico-moleculares del cáncer gástrico cardial asociado al virus Epstein Barr. Rev Med Chil. 2005;133(7):753-60. https://doi.org/10.4067/s0034-98872005000700001

DOI: https://doi.org/10.22516/25007440.564



# Validez del hallazgo de nódulos en la colonoscopia para el diagnóstico de hiperplasia nodular linfoide en niños

## Validity of nodules detected at colonoscopy for the diagnosis of nodular lymphoid hyperplasia in children

Pablo Xavier Sempértegui-Cárdenas,[1*] José Francisco Cadena-León,[2] Karen Rubí Ignorosa-Arellano,[2] Erick Manuel Toro-Monjaraz,[2] Flora Elva Zárate-Mondragón,[3] Roberto Cervantes-Bustamante,[2] Jaime Alfonso Ramírez-Mayans,[2] Celso Tomás Corcuera-Delgado,[4] Laura Becerril-Cholula.[4]

ACCESO ABIERTO

**Citación:**
Sempértegui-Cárdenas PX, Cadena-León JF, Ignorosa-Arellano KR, Toro-Monjaraz EM, Zárate-Mondragón FE, Cervantes-Bustamante R, Ramírez-Mayans JA, Corcuera-Delgado CT, Becerril-Cholula L. Validez del hallazgo de nódulos en la colonoscopia para el diagnóstico de hiperplasia nodular linfoide en niños. Rev Colomb Gastroenterol. 2021;36(1):24-29. https://doi.org/10.22516/25007440.564

[1] Mg. Médico Pediatra, especialista en Gastroenterología y Nutrición Pediátrica. Departamento de Gastroenterología y Nutrición, Instituto Nacional de Pediatría, Ciudad de México, México.
[2] Médico Pediatra, especialista en Gastroenterología y Nutrición Pediátrica. Departamento de Gastroenterología y Nutrición, Instituto Nacional de Pediatría, Ciudad de México, México.
[3] PhD. Médico Pediatra, especialista en Gastroenterología y Nutrición Pediátrica. Departamento de Gastroenterología y Nutrición, Instituto Nacional de Pediatría, Ciudad de México, México.
[4] Médico especialista en anatomía patológica. Servicio de Anatomía Patológica, Instituto Nacional de Pediatría, Ciudad de México, México.

El presente trabajo fue presentado únicamente como cartel en la Semana Nacional de Gastroenterología de México. Cancún, 16-20 de noviembre de 2019.

***Correspondencia:**
Pablo Xavier Sempértegui-Cárdenas.
troverospa@gmail.com

Fecha recibido: 11/05/20
Fecha aceptado: 21/07/20

### Resumen

**Introducción:** la hiperplasia nodular linfoide del colon se define como > 10 nódulos linfoides visibles en colonoscopia. No existen estudios de su validez al compararlo con la histopatología. **Objetivos:** determinar la validez del hallazgo de nódulos en colonoscopia para el diagnóstico de hiperplasia nodular linfoide. **Material y métodos:** estudio prospectivo de prueba diagnóstica. Se incluyeron colonoscopias realizadas consecutivamente de 2014 al 2018 con equipos Olympus PCFQ150AI y GIFXP150N con obtención de biopsias. El criterio endoscópico fue la presencia de > 10 nódulos de 2 a 10 mm y el criterio histológico fue hiperplasia de folículos linfoides y mantos de linfocitos en lámina propia o submucosa. Los datos se analizaron en Epidat3.1. Se obtuvo la sensibilidad (S), especificidad (E), valor predictivo positivo (VPP) y negativo (VPN), y coeficientes de probabilidad positivo (LR+) y negativo (LR-) con sus intervalos de confianza. **Resultados:** se incluyeron 327 colonoscopias, la mediana de edad fue de 84 meses. La principal indicación para la colonoscopia fue sangrado digestivo bajo (38,8 %). El hallazgo de nódulos se encontró en el 21 % y el sitio de mayor frecuencia fue el colon total (46 %), mientras que por histopatología se encontró hiperplasia nodular linfoide en el 38 %. El hallazgo de nódulos obtuvo una S de 32 % (intervalo de confianza [IC] del 95 %: 24-140), E de 84 % (IC 95 %: 79-89), VPP de 56 % (IC 95 %: 44-68), VPN de 67 % (IC 95 %: 61-72), LR+ de 2,04 (IC 95 %: 1,4-3) y LR- de 0,8 (IC 95 %: 0,8-0,9). **Conclusiones:** la validez diagnóstica del hallazgo de nódulos en colonoscopia para hiperplasia nodular linfoide es pobre, por lo que la toma de biopsia debe recomendarse siempre.

### Palabras clave

Niños, colonoscopia, hiperplasia nodular linfoide, sensibilidad, especificidad.

### Abstract

**Introduction:** Nodular lymphoid hyperplasia of the colon is characterized by the presence of >10 lymphoid nodules visible in colonoscopy. There are no studies that confirm their validity when compared with histopathology. **Objective:** To determine the validity of nodules detected at colonoscopy for the diagnosis of nodular lymphoid hyperplasia in children. **Materials and methods:** Prospective study of diagnostic test accuracy. Colonoscopies performed consecutively from 2014 to 2018 using Olympus PCFQ150AI and GIFXP150N biopsy machines were included. The endoscopic criterion was the presence of >10 nodules from 2 to 10mm of diameter, while the histological criterion was presence of follicular lymphoid hyperplasia and lymphocyte mantles in lamina propia or submucosa. Data were analyzed in Epidat3.1. Sensitivity (SE), specificity (SP), positive predictive value (PPV), negative predictive value (NPV), positive likelihood ratio (LR+) and negative likelihood ratio (LR-) were obtained with their corresponding confidence intervals. **Results:** 327 colonoscopies were included; the median age was 84 months. The main indication for colonoscopy was lower gastrointestinal bleeding (38.8 %). Nodules were found in 21 % of the patients, predominantly throughout the whole colon (46 %), whereas histopathology found nodular lymphoid hyperplasia in 38 %. SE for the finding of nodules was 32 % (95 % confidence interval [CI]: 24-140), SP was 84 % (95 % CI: 79-89), PPV was 56% (95 % CI: 44-68), NPV was 67 % (95 % CI: 61-72), LR+ was 2.04 (95 % CI: 1.4-3) and LR- was 0.8 (95 % CI: 0.8-0.9). **Conclusions:** The validity of the presence of nodules on colonoscopy for the diagnosis of nodular lymphoid hyperplasia is poor, so biopsy should always be performed.

### Keywords

Children, Colonoscopy, Nodular lymphoid hyperplasia, Sensitivity, Specificity.



© 2021 Asociación Colombiana de Gastroenterología

## INTRODUCCIÓN

La hiperplasia nodular linfoide del colon se define como *un grupo de > 10 nódulos linfoides observados durante la colonoscopia* (1), estos se han reportado con mayor frecuencia en niños pequeños no asociados con síntomas clínicos, en los cuales la hiperplasia nodular linfoide se considera *fisiológica* (1-3); sin embargo, se ha reportado en pacientes sometidos a colonoscopia por sangrado digestivo, dolor abdominal crónico (4), constipación refractaria, retardo del crecimiento o anemia, en frecuencias que varían de 12,8 % (5) hasta el 49 % (1). En un estudio cubano se encontró que el 63 % se presentó en menores de 6 años; 33 %, entre 6 y 10 años; y 4 %, en mayores de 10 años (6).

La importancia clínica y la etiología de la hiperplasia nodular linfoide no está clara. Durante muchos años se pensó que era un hallazgo casual en la colonoscopia; sin embargo, se ha asociado con patologías infecciosas como *Helicobacter pylori* (7), oxiuros, ameba, *Escherichia coli* y *Giardia lamblia* (8-11); fiebre familiar del mediterráneo; inmunodeficiencias como la inmunodeficiencia común variable (12-14), deficiencia de IgA (14, 15), hipogammaglobulinemia (12, 13, 16) y virus de la inmunodeficiencia humana (VIH) (17); alergia alimentaria; enfermedad inflamatoria intestinal (1, 4, 5, 18); síndrome de intestino irritable; enfermedad celíaca; enfermedad de Behçet; entre otras (5).

El diagnóstico se establece mediante endoscopia y se confirma histológicamente (19). Las características endoscópicas incluyen nódulos que varían entre 2 a 10 mm y pueden presentarse en el estómago, el intestino delgado (más comúnmente en el íleon terminal) y el colon/recto (20). En el colon pueden aparecer como máculas rojas, lesiones diana circunferenciales o pápulas elevadas (21, 22). Cuando el intestino grueso está afectado, el recto está implicado con mayor frecuencia (23, 24). El aspecto endoscópico puede ser sorprendentemente similar a los síndromes de poliposis (23), pero los hallazgos histológicos pueden ayudar al diagnóstico diferencial. Histológicamente, se define por la presencia de hiperplasia de folículos linfoides, centros germinales con actividad mitótica y mantos de linfocitos bien definidos localizados en lámina propia o submucosa superficial (25); puede parecerse a un linfoma clínico e histológicamente maligno (26), pero se distingue por su naturaleza polimórfica del infiltrado, la ausencia de atipia citológica significativa y la presencia de folículos reactivos dentro de la lesión (27).

La hiperplasia nodular linfoide se considera un factor de riesgo para el desarrollo de linfoma intestinal (28, 29) y extraintestinal (30, 31), adenomas y carcinomas (32), por lo que algunos autores recomiendan series baritadas y cápsulas endoscópicas seriadas (24), aunque la duración y los intervalos de dicha vigilancia no están definidos (15). No existen estudios previos que evalúen la validez diagnóstica del hallazgo de nódulos durante la colonoscopia al compararlo con la histología en el diagnóstico de hiperplasia nodular linfoide.

## OBJETIVO

Determinar la validez del hallazgo de nódulos durante la colonoscopia para el diagnóstico de hiperplasia nodular linfoide en niños.

## MATERIAL Y MÉTODOS

Se realizó un estudio de prueba diagnóstica de tipo prospectivo en un hospital pediátrico de referencia. Se incluyeron 327 colonoscopias realizadas de forma consecutiva durante el período del 1 de enero de 2014 al 31 de diciembre de 2018. La muestra fue calculada en Epidat 3.2 con base en la sensibilidad esperada de 40 %-60 %, especificidad esperada de 70 %-90 %, prevalencia de enfermedad de 30,9 % (promedio de prevalencias reportadas en la literatura) (1, 5), intervalo de confianza (IC) de 95 % y potencia de 80 %. Todas las colonoscopias fueron realizadas por un gastroenterólogo pediátrico entrenado en colonoscopia; en niños de más de 10 kg se utilizó un colonoscopio Olympus PCF-Q150AI, mientras que para niños de menor peso se utilizó un endoscopio neonatal Olympus GIF-XP150N; en todos los casos se tomaron biopsias durante la colonoscopia mediante pinza de biopsia fría con al menos 2 muestras de ciego, 2 de colon ascendente, 2 de colon transverso, 2 de descendente y 2 de rectosigmoides, las cuales se analizaron de forma ciega por 2 patólogos del departamento de histopatología del instituto en un plazo máximo de 1 semana. Los patólogos fueron validados previamente mediante concordancia interobservador con un coeficiente de Kappa de Cohen de 1,0 ($p$ = 0,000). No se presentó ningún evento adverso durante la colonoscopia ni durante la toma de biopsia.

El criterio colonoscópico se definió conforme a lo publicado en la literatura con base en el hallazgo de un grupo de > 10 nódulos de 2 a 10 mm visibles en cualquier sitio del intestino grueso (20). La histología se analizó mediante tinciones de hematoxilina-eosina con un microscopio óptico a 5X, 10X y 40X; el criterio histológico se definió por lo citado en la literatura con base en la presencia de hiperplasia de folículos linfoides y mantos de linfocitos bien definidos localizados en lámina propia o submucosa superficial (25).

Los datos se registraron en una base en el programa SPSS versión 22, en el que se codificaron para su tabulación. De la variable edad se realizó una prueba de normalidad con el estadístico de Kolmogorov-Smirnov y, debido a que presentó una distribución anormal, se resumió mediante

la mediana y los rangos intercuartílicos. De las variables cualitativas tales como intervalo de edad, sexo, indicación para la colonoscopia, hallazgos colonoscópicos, sitio de hallazgo colonoscópico y hallazgos histológicos se obtuvieron frecuencias y porcentajes. Los hallazgos colonoscópicos se dicotomizaron con base en la presencia o ausencia de nódulos visibles y los hallazgos histológicos, con base en la presencia o ausencia de hiperplasia nodular linfoide y se cruzaron en tablas de 2 x 2. Se comparó la proporción de hiperplasia nodular de acuerdo con la edad y la indicación para la colonoscopia mediante chi cuadrado ($\chi^2$). Se utilizó el programa Epidat 3.1 para obtener sensibilidad, especificidad, valor predictivo positivo (VPP) y negativo (VPN), y coeficientes de probabilidad positivo y negativo con sus respectivos intervalos de confianza, así como el valor global de la prueba diagnóstica.

## RESULTADOS

De las 327 colonoscopias realizadas, 188 fueron en hombres (57,5 %) y el resto en mujeres. La mediana de edad en el grupo fue de 84 meses (7 años) con un rango intercuartílico de 111 meses, un valor mínimo de 1 mes y un máximo de 216 meses.

La principal indicación para la realización de la colonoscopia fue el sangrado de tubo digestivo bajo (anemizante o no) con 127 casos (38,8 %), seguido en frecuencia por sospecha o vigilancia de enfermedad inflamatoria intestinal (17 %), sospecha o seguimiento de alergia alimentaria (14,4 %), diarrea crónica (11,3 %), vigilancia de síndrome de poliposis (6,1 %) y sospecha de pólipo rectal (3,7 %); el porcentaje restante se distribuyó en causas diversas tales como sospecha de enfermedad de injerto contra huésped, dolor abdominal crónico, enteropatía perdedora de proteínas, malformación vascular, cuerpos extraños, sospecha de cáncer de colon, entre otras.

La prevalencia del hallazgo colonoscópico de nódulos fue del 21,7 % (n = 71). La ubicación donde se reportaron nódulos con mayor frecuencia fue el colon total con 33 casos (46 %), seguida por afección limitada al recto (17 %), limitada al colon izquierdo (14 %) y limitada al rectosigmoides (13 %). La proporción de nódulos encontrada en hombres fue similar al de mujeres (21,3 % frente a 22,3%). Los nódulos se presentaron con mayor frecuencia a menor edad ($p$ = 0,016) (**Tabla 1** y **Figura 1**).

La prevalencia de hiperplasia nodular linfoide en el reporte histopatológico fue de 38 % (n = 124). Los porcentajes más bajos de hiperplasia nodular linfoide se registraron en pacientes sometidos a colonoscopia por invaginación intestinal recurrente, pérdida de peso inexplicable y sospecha de pseudoobstrucción (0 %), seguido en orden ascendente por vigilancia de síndromes de poliposis (5 %) y sospecha de enfermedad de injerto contra huésped (11 %). Las indicaciones por las que se encontró hiperplasia nodular linfoide con mayor frecuencia fueron sospecha de cáncer de colon, sospecha de tuberculosis intestinal y constipación refractaria (100 %), seguidas en orden descendente por sospecha de fístula rectal y sospecha de enteropatía (50 %), sospecha o vigilancia de enfermedad inflamatoria intestinal (49 %), sospecha de pólipo rectal (42 %) y sospecha o seguimiento de alergia alimentaria (40 %).

**Tabla 1.** Distribución de pacientes sometidos a colonoscopia de acuerdo con el hallazgo de nódulos, sexo y edad (2014-2018)

| Variable | Nódulos | | | | Total | $\chi^2$ Pearson | Valor de $p$ |
|---|---|---|---|---|---|---|---|
| | Sí | | No | | | | |
| | n | % | n | % | n | | |
| Sexo | | | | | | | |
| Hombre | 40 | 21,3 | 148 | 78,7 | 188 | 0,049 | 0,892 |
| Mujer | 31 | 22,3 | 108 | 77,7 | 139 | | |
| Edad (años) | | | | | | | |
| < 2 | 16 | 32,0 | 34 | 68,0 | 50 | 8,295 | 0,016* |
| 2-10 | 40 | 24,2 | 125 | 75,8 | 165 | | |
| > 10 | 15 | 13,4 | 97 | 86,6 | 112 | | |
| **Total** | **71** | **21,7** | **256** | **78,3** | **327** | | |

*Existe diferencia estadísticamente significativa. Fuente: formularios de recolección. Elaboración de los autores.

De acuerdo con la indicación para la realización de colonoscopia, la frecuencia de hiperplasia nodular linfoide mostró diferencias estadísticamente significativas ($p$ = 0,038). En cuanto al diagnóstico definitivo, la patología en la que se documentó con más frecuencia la hiperplasia nodular linfoide fue la alergia alimentaria (47 %, n = 81), seguida en frecuencia por colitis crónica inespecífica (52 %, n = 105), enfermedad inflamatoria intestinal (22 %, n = 27) y poliposis (22 %, n = 59); los casos de sospecha de cáncer de colon y tuberculosis intestinal fueron descartados.

Solo el 32 % de los pacientes con hiperplasia nodular linfoide presentó un patrón nodular en la colonoscopia, mientras que el 84 % de pacientes sin hiperplasia nodular linfoide no mostró un patrón nodular; el 56 % de pacientes con un patrón nodular tuvo hiperplasia nodular linfoide y el 67 % de pacientes sin patrón nodular no tuvo hiperplasia nodular linfoide; los pacientes con hiperplasia nodular tienen 2 veces más probabilidades de tener un patrón nodular en la colonoscopia, mientras que en los pacientes sin hiperplasia nodular existen 1,25 veces más probabilidades de no tener un patrón nodular (**Tabla 2**). La validez global del patrón nodular fue del 64 %.

**Tabla 2.** Distribución de pacientes sometidos a colonoscopia de acuerdo con el hallazgo de nodularidad y hallazgo histopatológico de hiperplasia nodular linfoide (2014-2018)

| Patrón nodular por colonoscopia | Hiperplasia nodular linfoide por histología | | | S (IC 95 %) | E (IC 95 %) | VPP (IC 95 %) | VPN (IC 95 %) | LR+ (IC 95 %) | LR- (IC 95 %) |
|---|---|---|---|---|---|---|---|---|---|
| | Sí | No | Total | | | | | | |
| Sí | 39 | 32 | 71 | 32,31 (23,8-40,7) | 84,13 (78,9-89,3) | 56 (44,1-67,9) | 66,5 (60,5-72,4) | 2,04 (1,37-3,04) | 0,8 (0,7-0,92) |
| No | 85 | 171 | 256 | | | | | | |
| Total | 124 | 203 | 327 | | | | | | |

E: especificidad; IC: intervalos de confianza; LR: razón de verosimilitud; S: sensibilidad; VPN: valor predictivo negativo; VPP: valor predictivo positivo. Fuente: formularios de recolección. Elaboración de los autores.

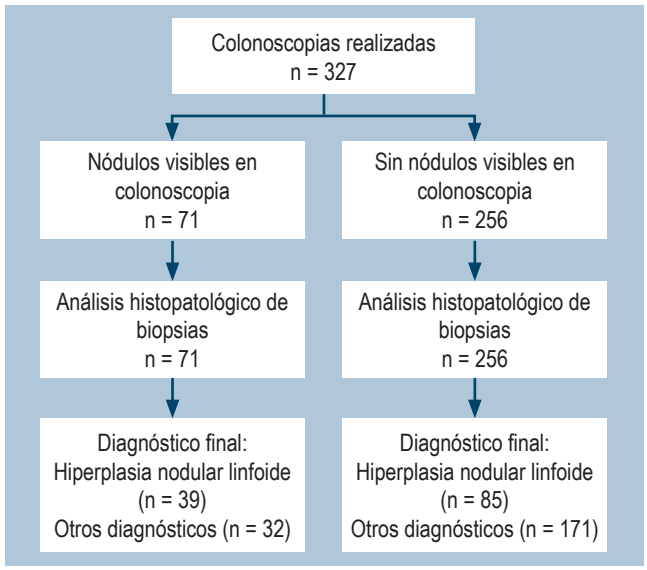


**Figura 1.** Flujo de participantes sometidos a colonoscopia y toma de biopsias.

## DISCUSIÓN

En nuestro estudio, la principal indicación para la colonoscopia fue el sangrado de tubo digestivo bajo con un 38,8 %, porcentaje similar al 32 % de sangrado publicado por Colon y colaboradores (4).

La prevalencia del hallazgo colonoscópico de nódulos en nuestro estudio fue similar a lo publicado por Zahmatkeshan y colaboradores (33); sin embargo, la prevalencia confirmada por histopatología en nuestro estudio fue casi del doble que el encontrado en la endoscopia, por lo que probablemente haya estado subdiagnosticada.

En la mayoría de pacientes con hallazgo de nódulos se encuentra que la afección colónica fue total, lo que no concuerda con la literatura publicada, en la que se señala que el número de nódulos en el colon es mayor en la región anorrectal (20, 23, 24).

En cuanto a la edad, se determinó que la presencia de nódulos fue mayor a menor edad del paciente, similar a lo encontrado en el estudio cubano (6). Existen diferencias significativas respecto a la presencia de hiperplasia nodular de acuerdo con la indicación para la realización de la colonoscopia, lo que podría estar en relación con una mayor frecuencia de hiperplasia nodular en ciertas patologías específicas, incluida la alergia alimentaria; sin embargo, la asociación entre hiperplasia nodular y las causas específicas de la misma sobrepasa los objetivos de la presente investigación y debe investigarse a futuro.

La mayoría de pacientes con hiperplasia nodular linfoide en histología no presentó un patrón nodular durante la colonoscopia, lo que señala los diferentes patrones endoscópicos de lesión mucosa de la hiperplasia nodular linfoide (21-23), los cuales deben investigarse en futuros estudios. El VPP del hallazgo de nódulos fue bajo; al analizar el coeficiente de probabilidad positivo se observó que en pacientes con hiperplasia nodular existe solamente 2 veces más probabilidad de tener nódulos visibles durante la colonoscopia, por lo que el hallazgo nodular tiene pobre valor diagnóstico.

La especificidad alcanzada de la ausencia de nódulos en la colonoscopia fue alta, lo que se traduce en que la mayoría de pacientes sin hiperplasia nodular no presenta un patrón nodular, pero el VPN y el coeficiente de probabilidad negativo fueron bajos.

No se evaluó la utilidad de los hallazgos endoscópicos encontrados mediante nuevas técnicas endoscópicas tales como Narrow Band Imaging (NBI® de Olympus Medical Systems Corporation), Fuji Intelligent Color Enhancement (FICE® de Fujinon Corporation) o iSCAN (iSCAN® de Pentax) para el diagnóstico de hiperplasia nodular linfoide, por lo que hacen falta estudios para determinar su validez diagnóstica.

En cuando a la pobre validez global del hallazgo de nódulos durante la colonoscopia para el diagnóstico de hiperpla-

sia nodular linfoide, consideramos oportuno abandonar la definición actual de hiperplasia nodular linfoide como un hallazgo de > 10 nódulos visibles en endoscopía (1) por una definición histopatológica solamente, siendo la toma de biopsias indispensable durante la colonoscopia.

## Aspectos éticos

El presente trabajo cumplió la normativa ética vigente tanto de nuestra institución como la internacional; no se realizó experimentación humana ni animal. Dado que se trata de un estudio descriptivo, no fue necesaria la obtención de consentimiento informado. Se ha mantenido estricta confidencialidad sobre la identidad de los participantes.

## Autoría

Pablo Xavier Sempértegui-Cárdenas y José Francisco Cadena-León declaran autoría en el diseño y concepto del estudio, registro de datos, análisis estadístico, interpretación de datos y redacción del manuscrito.

Los coautores Karen Rubí Ignorosa-Arellano, Flora Elva Zárate-Mondragón, Roberto Cervantes-Bustamante, Jaime Alfonso Ramírez-Mayans, Celso Tomás Corcuera-Delgado y Laura Becerril-Cholula declaran autoría en la revisión crítica del manuscrito por contenido intelectual importante.

## Fuentes de financiación

No se recibió patrocinio de ningún tipo para llevar a cabo este artículo.

## Conflicto de intereses

Los autores declaran no tener ningún conflicto de intereses.

## REFERENCIAS

1. Mansueto P, Iacono G, Seidita A, D'Alcamo A, Sprini D, Carroccio A. Review article: intestinal lymphoid nodular hyperplasia in children--the relationship to food hypersensitivity. Aliment Pharmacol Ther. 2012;35(9):1000-9. https://doi.org/10.1111/j.1365-2036.2012.05062.x
2. Colarian J, Calzada R, Jaszewski R. Nodular lymphoid hyperplasia of the colon in adults: is it common? Gastrointest Endosc. 1990;36(4):421-2. https://doi.org/10.1016/s0016-5107(90)71092-9
3. Bharadhwaj G, Triadafilopoulos G. Endoscopic appearances of colonic lymphoid nodules: new faces of an old histopathological entity. Am J Gastroenterol. 1995;90(6):946-50.
4. Colón AR, DiPalma JS, Leftridge CA. Intestinal lymphonodular hyperplasia of childhood: patterns of presentation. J Clin Gastroenterol. 1991;13(2):163-6. https://doi.org/10.1097/00004836-199104000-00009
5. Gurkan OE, Yilmaz G, Aksu AU, Demirtas Z, Akyol G, Dalgic B. Colonic lymphoid nodular hyperplasia in childhood: causes of familial Mediterranean fever need extra attention. J Pediatr Gastroenterol Nutr. 2013;57(6):817-21. https://doi.org/10.1097/MPG.0b013e3182a9083b
6. Silverio C, García W, Andrade M. Diagnósticos colonoscópicos más frecuentes en pediatría. Rev Cubana Pediatr. 2001;73(1):28-33.
7. Khuroo MS, Khuroo NS, Khuroo MS. Diffuse duodenal nodular lymphoid hyperplasia: a large cohort of patients etiologically related to Helicobacter pylori infection. BMC Gastroenterol. 2011;11:36. https://doi.org/10.1186/1471-230X-11-36
8. Rubio-Tapia A, Hernández-Calleros J, Trinidad-Hernández S, Uscanga L. Clinical characteristics of a group of adults with nodular lymphoid hyperplasia: a single center experience. World J Gastroenterol. 2006;12(12):1945-8. https://doi.org/10.3748/wjg.v12.i12.1945
9. Canto J, Arista J, Hernández J. Hiperplasia linfoide nodular intestinal. Características clínico-patológicas en 11 casos [Nodular lymphoid hyperplasia of the intestine. Clinicopathologic characteristics in 11 cases]. Rev Invest Clin. 1990;42(3):198-203.
10. Olmez S, Aslan M, Yavuz A, Bulut G, Dulger AC. Diffuse nodular lymphoid hyperplasia of the small bowel associated with common variable immunodeficiency and giardiasis: a rare case report. Wien Klin Wochenschr. 2014 May;126(9-10):294-7. https://doi.org/10.1007/s00508-014-0525-5
11. Onbaşi K, Günşar F, Sin AZ, Ardeniz O, Kokuludağ A, Sebik F. Common variable immunodeficiency (CVID) presenting with malabsorption due to giardiasis. Turk J Gastroenterol. 2005;16(2):111-3.
12. Ajdukiewicz AB, Youngs GR, Bouchier IA. Nodular lymphoid hyperplasia with hypogammaglobulinaemia. Gut. 1972;13(8):589-95. https://doi.org/10.1136/gut.13.8.589
13. Hermans P, Huizenga K, Hoffman H, Brown A, Markowitz H. Dysgammaglobulinemia associated with nodular lymphoid hyperplasia of the small intestine. Am J Med. 1966;40(1):78-89. https://doi.org/10.1016/0002-9343(66)90189-6
14. Nazi N, Ladomenou F. Gastrointestinal manifestations of primary immune deficiencies in children. Int Rev Immunol.

2018;37(2):111-118. https://doi.org/10.1080/08830185.2017.1365147
15. Postgate A, Despott E, Talbot I, Phillips R, Aylwin A, Fraser C. An unusual cause of diarrhea: diffuse intestinal nodular lymphoid hyperplasia in association with selective immunoglobulin A deficiency (with video). Gastrointest Endosc. 2009;70(1):168-9; discussion 169. https://doi.org/10.1016/j.gie.2009.03.004
16. Webster AD, Kenwright S, Ballard J, Shiner M, Slavin G, Levi AJ, Loewi G, Asherson GL. Nodular lymphoid hyperplasia of the bowel in primary hypogammaglobulinaemia: study of in vivo and in vitro lymphocyte function. Gut. 1977;18(5):364-72. https://doi.org/10.1136/gut.18.5.364
17. Levendoglu H, Rosen Y. Nodular lymphoid hyperplasia of gut in HIV infection. Am J Gastroenterol. 1992;87(9):1200-2.
18. Iacono G, Ravelli A, Di Prima L, Scalici C, Bolognini S, Chiappa S, Pirrone G, Licastri G, Carroccio A. Colonic lymphoid nodular hyperplasia in children: relationship to food hypersensitivity. Clin Gastroenterol Hepatol. 2007;5(3):361-6. https://doi.org/10.1016/j.cgh.2006.12.010
19. Schwartz DC, Cole CE, Sun Y, Jacoby RF. Diffuse nodular lymphoid hyperplasia of the colon: polyposis syndrome or normal variant? Gastrointest Endosc. 2003;58(4):630-2.
20. Kuper CF. Histopathology of mucosa-associated lymphoid tissue. Toxicol Pathol. 2006;34(5):609-15. https://doi.org/10.1080/01926230600867735
21. Smith MB, Blackstone MO. Colonic lymphoid nodules: another cause of the red ring sign. Gastrointest Endosc. 1991;37(2):206-8. https://doi.org/10.1016/s0016-5107(91)70692-5
22. Straub RF, Wilcox CM, Schwartz DA. Variable endoscopic appearance of colonic lymphoid tissue. J Clin Gastroenterol. 1994;19(2):158-64; discussion 164-5. https://doi.org/10.1097/00004836-199409000-00018
23. Molaei M, Kaboli A, Fathi AM, Mashayekhi R, Pejhan S, Zali MR. Nodular lymphoid hyperplasia in common variable immunodeficiency syndrome mimicking familial adenomatous polyposis on endoscopy. Indian J Pathol Microbiol. 2009;52(4):530-3. https://doi.org/10.4103/0377-4929.56152
24. Bayraktar Y, Ersoy O, Sokmensuer C. The findings of capsule endoscopy in patients with common variable immunodeficiency syndrome. Hepatogastroenterology. 2007;54(76):1034-7.
25. Rambaud JC, De Saint-Louvent P, Marti R, Galian A, Mason DY, Wassef M, Licht H, Valleur P, Bernier JJ. Diffuse follicular lymphoid hyperplasia of the small intestine without primary immunoglobulin deficiency. Am J Med. 1982;73(1):125-32. https://doi.org/10.1016/0002-9343(82)90938-x
26. Tomita S, Kojima M, Imura J, Ueda Y, Koitabashi A, Suzuki Y, Nakamura Y, Mitani K, Terano A, Fujimori T. Diffuse nodular lymphoid hyperplasia of the large bowel without hypogammaglobulinemia or malabsorption syndrome: a case report and literature review. Int J Surg Pathol. 2002;10(4):297-302. https://doi.org/10.1177/106689690201000411
27. Ranchod M, Lewin KJ, Dorfman RF. Lymphoid hyperplasia of the gastrointestinal tract. A study of 26 cases and review of the literature. Am J Surg Pathol. 1978;2(4):383-400. https://doi.org/10.1097/00000478-197812000-00005
28. Chiaramonte C, Glick SN. Nodular lymphoid hyperplasia of the small bowel complicated by jejunal lymphoma in a patient with common variable immune deficiency syndrome. AJR Am J Roentgenol. 1994;163(5):1118-9. https://doi.org/10.2214/ajr.163.5.7976886
29. Schaefer PS, Friedman AC. Nodular lymphoid hyperplasia of the small intestine with Burkitt's lymphoma and dysgammaglobulinemia. Gastrointest Radiol. 1981;6(4):325-8. https://doi.org/10.1007/BF01890278
30. Monsanto P, Lérias C, Almeida N, Lopes S, Cabral JE, Figueiredo P, Silva M, Julião M, Gouveia H, Sofia C. Intestinal nodular lymphoid hyperplasia and extraintestinal lymphoma--a rare association. Acta Gastroenterol Belg. 2012;75(2):260-2.
31. Jonsson OT, Birgisson S, Reykdal S. Resolution of nodular lymphoid hyperplasia of the gastrointestinal tract following chemotherapy for extraintestinal lymphoma. Dig Dis Sci. 2002;47(11):2463-5. https://doi.org/10.1023/a:1020547723325
32. Rubio CA. Nonprotruding colorectal neoplasms: epidemiologic viewpoint. World J Surg. 2000;24(9):1098-103. https://doi.org/10.1007/s002680010147
33. Zahmatkeshan M, Fallahzadeh E, Najib K, Geramizadeh B, Haghighat M, Imanieh MH. Etiology of lower gastrointestinal bleeding in children:a single center experience from southern iran. Middle East J Dig Dis. 2012;4(4):216-23.

DOI: https://doi.org/10.22516/25007440.568



# Descripción clínica y epidemiológica de pacientes con pancreatitis crónica en un hospital de alta complejidad en Cali, 2011 a 2017

## Clinical and epidemiological description of patients with chronic pancreatitis treated at a quaternary care hospital in Cali, 2011-2017

Mauricio Sepúlveda-Copete,[1] Natalia Satizabal-Padridin,[2] Alejandra Hidalgo-Cardona,[3] Brian D. Criollo-Gutiérrez,[3] Angélica Tobón-Guevara,[4] Andrés M. Castro-Llanos,[2] Marisol Aguirre-Rojas,[2] Carlos A. Rojas-Rodríguez.[1*]

ACCESO ABIERTO

**Citación:**
Sepúlveda-Copete M, Satizabal-Padridin N, Hidalgo-Cardona A, Criollo-Gutiérrez B, Tobón-Guevara A, Castro-Llanos A, Aguirre-Rojas M, Rojas-Rodríguez C. Descripción clínica y epidemiológica de pacientes con pancreatitis crónica en un hospital de alta complejidad en Cali, 2011 a 2017. Rev Colomb Gastroenterol. 2021;36(1):30-38. https://doi.org/10.22516/25007440.568

[1] Fundación Valle del Lili, Departamento de Gastroenterología y Hepatología. Cali, Colombia.
[2] Fundación Valle del Lili, Centro de Investigaciones Clínicas, Cali, Colombia.
[3] Universidad ICESI, Facultad Ciencias de la Salud, Estudiantes de Medicina. Cali, Colombia.
[4] Universidad ICESI, Facultad Ciencias de la Salud, Departamento de Medicina Interna. Cali, Colombia.

***Correspondencia:** Carlos A. Rojas-Rodríguez.
crojo16@yahoo.com

Fecha recibido: 13/05/20
Fecha aceptado: 01/06/20

### Resumen

**Introducción:** la pancreatitis crónica (PC) es una inflamación progresiva del páncreas que puede llevar a su destrucción e insuficiencia irreversibles. Es una patología desafiante para el médico, debido a que establecer su diagnóstico puede tomar meses e incluso años, el seguimiento de pacientes suele ser problemático y el conocimiento sobre la clínica y epidemiología en Colombia es incompleto. Este estudio pretende hacer una descripción de pacientes con PC en un centro de referencia en gastroenterología de Cali, Colombia. **Metodología:** estudio de corte transversal de pacientes adultos con PC confirmada por criterios clínicos y radiológicos entre 2011 y 2017. **Resultados:** se incluyeron 36 pacientes con PC. La mayoría fueron hombres (72,2 %) y la media de edad fue 56 (+ 15,1) años. El dolor abdominal crónico fue la presentación clínica más común (83,3 %). Cerca de un cuarto de pacientes presentaba diabetes *mellitus* (22,2 %). Se consideró etiología idiopática en 58,3 %, alcohólica en el 11,0 % y biliar en el 11,0 %. La tomografía axial computarizada (TAC), resonancia magnética (RMN) y colangiopancreatografía por RMN fueron los métodos diagnósticos más usados (60,5 %), con los que en su mayoría se visualizó atrofia (53,1 %), dilatación de conductos (49,0 %) y calcificaciones del páncreas (34,7 %). **Conclusión:** los síntomas inespecíficos de la PC en fases iniciales y su largo curso clínico favorecen al subdiagnóstico de esta patología. Los resultados presentados pueden contribuir a la futura creación de escalas clínicas locales que orienten estudios radiológicos y genéticos tempranos, con el fin de lograr un diagnóstico oportuno y mejorar la calidad de vida de estos pacientes.

### Palabras clave

Pancreatitis crónica, epidemiología, dolor abdominal, insuficiencia pancreática exocrina.

### Abstract

**Introduction:** Chronic pancreatitis (CP) is a progressive inflammation of the pancreas that can lead to irreversible damage and failure. This condition poses great challenges to physicians since its diagnosis can take months or even years. Patient follow-up is often problematic and knowledge about its clinical presentation and epidemiology in Colombia is scarce. This study aims to describe patients with CP treated at a gastroenterology reference center in Cali, Colombia. **Methodology:** Cross-sectional study in adult patients with CP confirmed based on clinical and radiological criteria between 2011 and 2017. **Results:** 36 patients with CP were included. The majority were men (72.2 %), and the mean age was 56 (+15.1) years. Chronic abdominal pain was the most common clinical presentation (83.3%). About a quarter of patients had diabetes mellitus (22.2 %). Etiology was idiopathic in 58.3 %, alcoholic in 11.0 %, and biliary in 11.0 %. Computed tomography (CT), magnetic resonance imaging (MRI), and MRI cholangiopancreatography were the most commonly used diagnostic methods (60.5 %), showing mostly atrophy (53.1 %), duct dilation (49.0 %), and pancreatic calcifications (34.7 %). **Conclusion:** Nonspecific symptoms of CP in early stages and its long clinical course favor the underdiagnosis of this condition. The results presented may contribute to the future creation of local clinical scales that guide early radiological and genetic studies to achieve a timely diagnosis and improve the quality of life of these patients.

### Keywords

Chronic pancreatitis, Epidemiology, Abdominal pain, Exocrine pancreatic insufficiency.



© 2021 Asociación Colombiana de Gastroenterología

## INTRODUCCIÓN

La pancreatitis crónica (PC) fue descrita en 1946 por Comfort y colaboradores (1); sin embargo, su definición, patogénesis y curso clínico continúan siendo debatidos (2), al igual que el consenso sobre técnicas diagnósticas y de manejo (3). Diferentes sociedades científicas han buscado una definición mecanicista y taxonómica desde su descripción inicial, intentando englobar factores de riesgo, etiologías, síntomas y cambios morfológicos del páncreas (4). Se tuvo en cuenta la Sociedad Japonesa (4, 5), que define la PC como *inflamación, cicatrización y fibrosis progresivas del páncreas que pueden llevar a una pérdida irreversible de su función endocrina y exocrina en personas con predisposición genética, ambiental o de otro tipo* (4).

Las características clínicas de PC son inespecíficas al inicio, pero puede presentarse con dispepsia hasta en el 85 %, diabetes *mellitus* (DM) e insuficiencia pancreática exocrina (IPE) (6-10). Una de las principales causas de morbimortalidad es la malabsorción, que genera deficiencia de vitaminas y enfermedad metabólica ósea en estados avanzados de IPE (6, 7, 11, 12). Un metaanálisis (13) mostró que los pacientes con PC tenían 13 veces más riesgo de desarrollar cáncer de páncreas (14), mientras otros estudios han demostrado mayor mortalidad asociada con la PC al compararla con la población general (15-17).

El abordaje de un paciente con manifestaciones de PC como dolor abdominal crónico, diarrea o déficit nutricional es reconocer la posibilidad de esta enfermedad, realizar una historia clínica y examen físico dirigidos a condiciones asociadas y aplicar escalas de riesgo, con el fin de buscar cambios sugestivos en laboratorios e imágenes (7, 18). Existen condiciones que pueden llevar al desarrollo de PC en lugar de ser provocada por una sola etiología, como el consumo crónico de alcohol, tabaquismo, medicamentos, enfermedades metabólicas tipo hipercalcemia e hipertrigliceridemia, predisposición genética y antecedentes familiares o personales de patología anat**ó**mica, liti**á**sica y pancreatitis aguda recurrente (7, 19, 20).

Su diagnóstico, además de la presentación clínica, se establece con cambios morfológicos e histológicos del parénquima y conductos pancreáticos (7). La biopsia sigue siendo el est**á**ndar de oro; sin embargo, es un método invasivo y difícil de realizar (7, 21). El diagnóstico es especialmente importante en fases iniciales para evitar la progresión a la insuficiencia pancreática sintomática e irreversible, por lo que se ha evolucionado con los avances tecnológicos y radiológicos, en busca de un diagnóstico más temprano (7, 18). Inicialmente, se usó la radiografía, en la que se visualizan calcificaciones pancreáticas (3, 22). Luego, la ecografía, colangiopancreatografía retrógrada endoscópica (CPRE) y tomografía axial computarizada (TAC) emergieron como pruebas diagnósticas, debido a que refleja con mayor detalle la anatomía del páncreas (21). Actualmente, la resonancia magnética (RMN) y ultrasonografía endoscópica (USE) son capaces de detectar cambios tempranos y tardíos en el parénquima y los conductos pancreáticos con alta sensibilidad y especificidad para PC (23-25).

El conocimiento actual sobre la epidemiología y las características clínicas locales de la PC está incompleto. El largo curso clínico de la enfermedad, el complejo seguimiento de pacientes (especialmente en consumidores crónicos de alcohol) y las múltiples recaídas y remisiones típicas de estos pacientes hacen que el diagnóstico de PC pueda tomar meses e incluso años (26); por esta razón, permanece subdiagnosticada y los pacientes quedan por fuera del alcance de la gastroenterología. La epidemiología de cada población es fundamental para establecer protocolos clínicos, con el fin de lograr un diagnóstico temprano, atención oportuna y menor carga de la enfermedad. Este estudio pretende hacer una descripción de pacientes con PC en un centro de referencia en gastroenterología del suroccidente colombiano desde 2011 hasta 2017.

## METODOLOGÍA

Se realizó un estudio tipo corte transversal a partir de la búsqueda en historias clínicas de pacientes adultos con PC valorados por consulta externa de gastroenterología. Para la identificación de pacientes se revisaron registros con diagnósticos CIE-10 de PC: K86.0, K86.1, K86.8 y K86.9, entre enero de 2011 y diciembre de 2017. Luego, se confirmó la ocurrencia de la enfermedad al revisar características clínicas y radiológicas de pacientes elegibles.

Se incluyeron pacientes mayores de 18 años, de ambos sexos, con dolor abdominal crónico, DM o esteatorrea, y características radiológicas que incluían cálculos en la vesícula o la vía biliar, cambios en el parénquima del páncreas como atrofia, calcificaciones, quistes, lobularidad, cálculos o dilatación del conducto pancreático evidentes en la radiografía, ecografía, TAC, RMN, colangiopancreatografía por resonancia magnética (CPRM) o USE. Se excluyeron pacientes con imágenes que reportaban páncreas normal.

La etiología de la PC fue establecida por el especialista tratante dependiendo de factores de riesgo y hallazgos anormales en estudios de laboratorio y radiológicos.

Para el análisis de datos se usó Stata v.14® (StataCorp. 2015. Stata Statistical Software: Ralease 14. College Station, TX: StataCorp LP). La distribución de variables cuantitativas fue evaluada con la prueba de Shapiro-Wilk, y se utilizaba la media o mediana con su respectiva desviación estándar (DE) o rango intercuartílico. Se realizaron proporciones para variables cualitativas. Los resultados se muestran en tablas de frecuencia y gráficos de barras.

Este proyecto fue aprobado por el comité de ética de la Fundación Valle del Lili con acta n.° 09 del 9 de mayo del 2018. Todos los investigadores manifestaron no tener conflictos de interés.

## RESULTADOS

Se identificaron inicialmente 97 pacientes con PC según los diagnósticos CIE-10 mencionados dentro del período establecido para el estudio. Al revisar los criterios de selección, 36 pacientes cumplieron y fueron incluidos en el análisis. La razón principal de exclusión fue no contar con el reporte del estudio radiológico en los registros médicos.

Las características demográficas y antecedentes médicos de la población se muestran en la **Tabla 1**. La mayoría de los pacientes con PC fueron hombres (72,2 %) y la media de edad fue de 56 ± 15,1 años. Los antecedentes médicos más frecuentes fueron hipertensión arterial (HTA) (38,9 %), consumo crónico de alcohol (25,0 %) y DM (22,2 %). En 3 pacientes se identificaron antecedentes familiares en primer grado, 2 tenían PC (5,6 %) y 1 tenía cáncer de páncreas (2,8 %).

**Tabla 1.** Características demográficas y antecedentes médicos de la población con PC*

| | n (%) |
|---|---|
| Edad** | 56 ± 15,1 |
| Sexo | |
| - Masculino | 26 (72,2) |
| - Femenino | 10 (27,8) |
| Antecedentes personales | |
| - DM | 8 (22,2) |
| - Insulinoterapia | 5 (13,9) |
| - HTA | 14 (38,9) |
| - Dislipidemia | 5 (13,9) |
| - Consumo crónico de alcohol | 9 (25,0) |
| - Tabaquismo | 4 (11,1) |
| - Hipercalcemia | 0 |
| - Insuficiencia renal crónica | 3 (8,3) |
| - Pancreatitis aguda necrotizante | 2 (5,6) |
| - Cáncer de páncreas | 1 (2,8) |
| Antecedentes familiares | |
| - Cáncer de páncreas | 1 (2,8) |
| - PC | 2 (5,6) |

*n = 36. **Valor expresado en media (± DE).

La forma de presentación clínica más común fue dolor abdominal crónico (83,3 %) (**Tabla 2**). Otros síntomas menos frecuentes fueron la pérdida de peso (30,6 %), diarrea crónica (27,8 %) y náuseas o vómito (19,4 %). 8 de 36 pacientes (22,2 %) presentaban DM.

**Tabla 2.** Presentación clínica de pacientes con PC*

| Síntoma | n (%) |
|---|---|
| Dolor abdominal crónico | 30 (83,3) |
| Pérdida de peso | 11 (30,6) |
| Diarrea crónica | 10 (27,8) |
| DM | 8 (22,2) |
| Ictericia | 3 (8,3) |
| Náuseas y vómito | 7 (19,4) |
| Distensión abdominal | 5 (13,9) |
| Dispepsia | 5 (13,9) |
| Estreñimiento | 3 (8,3) |
| Hiporexia | 2 (5,6) |
| Coluria | 1 (2,8) |

*n = 36.

Para más de la mitad de pacientes (58,3 %) se determinó que la PC tuvo un origen idiopático (**Figura 1**). Otras etiologías identificadas fueron la patología biliar (11,0 %) y el consumo crónico de alcohol (11,0 %). En cuanto al estudio radiológico, se realizaron 81 estudios en los 36 pacientes (**Tabla 3**). La TAC, RMN y CPRM fueron los métodos diagnósticos realizados en cerca de dos tercios de pacientes (60,5 %) y sus principales hallazgos fueron atrofia (53,1 %), calcificaciones (34,7 %) y dilatación del conducto pancreático (49,0 %). Se usó USE en el 14,8 % de pacientes.

## DISCUSIÓN

La PC es una inflamación crónica del páncreas y su insuficiencia era necesaria para el diagnóstico, según ciertas sociedades científicas; esto condicionaba al reconocimiento tardío de la enfermedad (4, 7). Por esta razón, se ha visto la necesidad de incluir en la definición los factores de riesgo y condiciones asociadas que permitan reconocerla de manera oportuna, para impedir el retraso en su diagnóstico (7). El abordaje de la PC requiere un amplio margen de sospecha clínica. Se encontró que la mayoría de pacientes eran hombres y consultaban por dolor abdominal, pérdida

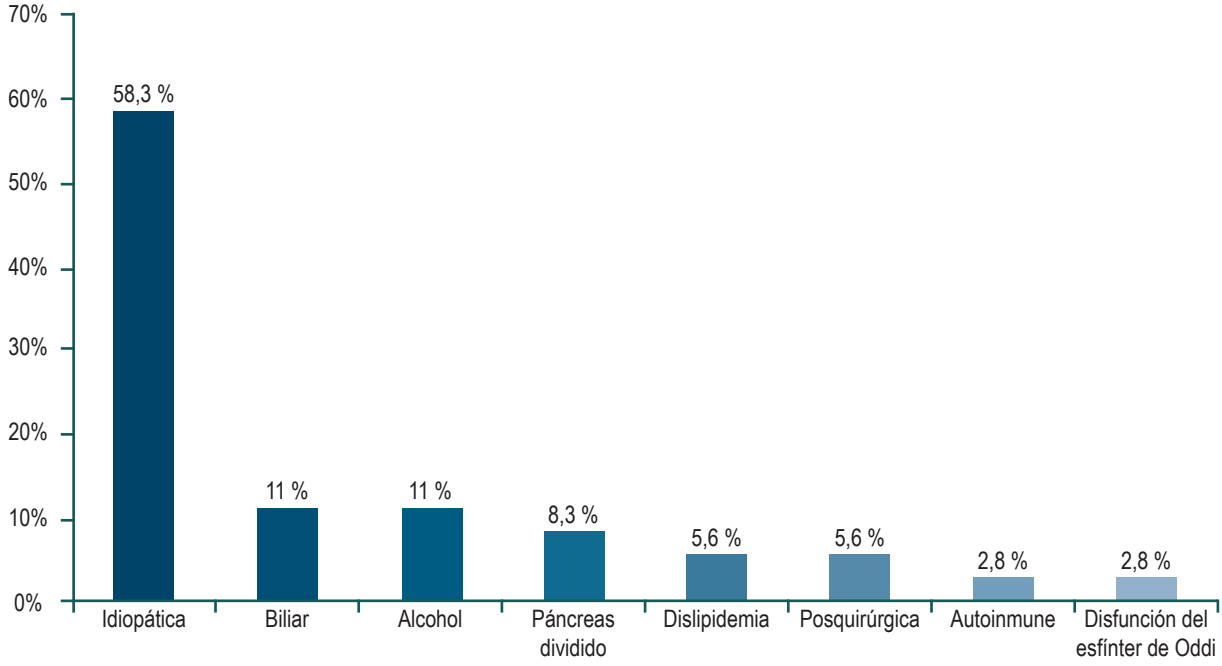


**Figura 1.** Etiologías identificadas en los pacientes con PC.

de peso y diarrea crónicos, y estos también son indicativos de IPE. Una proporción considerable de pacientes era diabética y mostraba atrofia pancreática, lo que contribuye a pensar que se encontraban en estados avanzados de la enfermedad con páncreas deteriorado, tanto en su función exocrina como endocrina, y plantea que el tiempo de remisión a gastroenterología es tardío. Con esta información se pretende complementar el conocimiento de médicos que atienden poblaciones similares, en busca de la sospecha y reconocimiento precoz, con el fin de lograr un diagnóstico oportuno con la mejoría de la atención de los pacientes.

Este estudio muestra características demográficas similares a las reportadas en registros internacionales (1, 17, 27, 28). Entre los antecedentes más frecuentes se encuentran la HTA y dislipidemia, los cuales también son considerados factores de riesgo cardiovascular. Esto es esperable, puesto que en pacientes con PC y especialmente con IPE, se ha demostrado mayor riesgo de enfermedades cardiovasculares como insuficiencia cardíaca (29), infarto agudo de miocardio (30) y HTA (31). Otros antecedentes médicos como la hipertrigliceridemia se han relacionado con PC (7, 20, 32). El NASP group de Estados Unidos identificó la hipertrigliceridemia como un factor de riesgo en el 13 % de pacientes (33), lo que puede explicar la frecuencia encontrada en la población. A pesar de reconocer antecedentes familiares de enfermedad pancreática como factores de riesgo para PC (20, 34), en nuestra población fueron poco prevalentes, probablemente por desconocimiento de los pacientes y por falta de estudios genéticos disponibles.

La PC se presenta con dolor abdominal crónico hasta en el 85 % de pacientes (1), similar a la frecuencia encontrada en este estudio. El dolor es típicamente en el epigastrio, no mejora con antiácidos y altera significativamente la calidad de vida (8-10). Puede ser fácilmente interpretado como un trastorno funcional tipo síndrome de intestino irritable o dispepsia. Este grupo de pacientes debería tener una observación especial, en la que es fundamental la caracterización semiológica del dolor, el estudio y seguimiento, que le permita al clínico sospechar o desestimar una posible PC.

Entre el 41 % y el 86 % de pacientes con PC desarrollan DM a lo largo de su vida (11). Llama la atención que el 22,2 % de la población ya presentaba DM y es un dato significativo debido al tamaño de muestra y la media de edad. Otras manifestaciones clínicas de IPE, como mal digestión, pueden provocar diarrea crónica o esteatorrea en 22,5 % (35) y pérdida de peso (36), características más frecuentes en esta investigación después del dolor. Los síntomas de PC en fases iniciales pueden ser inespecíficos como náuseas, vómito, estreñimiento y distensión abdominal (22), presentes en cerca de dos tercios de pacientes en este estudio. Su presentación aislada puede deberse a diferentes patologías, situación que retrasaría el diagnóstico de PC.

**Tabla 3.** Estudios radiológicos usados para el diagnóstico de PC*

| Estudio | n (%) |
|---|---|
| Radiografía de abdomen | 2 (2,5) |
| - Calcificaciones en páncreas | 2 (100) |
| Ecografía de abdomen | 18 (22,2) |
| - Cálculos en la vesícula o la vía biliar | 6 (33,3) |
| - Atrofia pancreática | 4 (22,2) |
| - Calcificaciones en el páncreas | 2 (11,1) |
| - Cálculos en el conducto pancreático | 5 (27,8) |
| - Dilatación del conducto pancreático | 5 (27,8) |
| RMN o CPRM | 24 (29,6) |
| - Cálculos en la vía biliar | 4 (16,7) |
| - Atrofia pancreática | 14 (58,3) |
| - Calcificaciones en el páncreas | 5 (20,8) |
| - Cálculos en el conducto pancreático | 8 (33,3) |
| - Dilatación del conducto pancreático | 14 (58,3) |
| - Quistes pancreáticos | 3 (12,5) |
| - Lobularidad pancreática | 3 (12,5) |
| TAC de abdomen | 25 (30,9) |
| - Atrofia pancreática | 12 (48,0) |
| - Calcificaciones en el páncreas | 12 (48,0) |
| - Cálculos en el conducto pancreático | 4 (16,0) |
| - Dilatación del conducto pancreático | 10 (40,0) |
| - Quistes pancreáticos | 3 (12,0) |
| USE | 12 (14,8) |
| - Cálculos en la vesícula o la vía biliar | 2 (16,7) |
| - Atrofia pancreática | 5 (41,7) |
| - Calcificaciones en el páncreas | 8 (66,7) |
| - Cálculos en el conducto pancreático | 6 (50,0) |
| - Dilatación del conducto pancreático | 12 (100) |
| - Quistes pancreáticos | 3 (25,0) |
| - Lobularidad pancreática | 6 (50,0) |
| Criterios de Rosemont en USE | 12 (14,8) |
| - Diagnóstico de PC | 4 (33,3) |
| - Sugestivo de PC | 7 (58,3) |
| - Indeterminado para PC | 1 (8,3) |

*n= 81.

En relación con la etiología, se reportó PC idiopática en más de la mitad de la población. En China en 2018 se realizó un censo con 2037 pacientes, de los cuales el 80,2 % de los casos fue por etiología idiopática y 19,8 % por etiología alcohólica (35). Estos resultados coinciden con los hallazgos de este estudio. Un cuarto de los pacientes reportó consumo crónico de alcohol, pero solo el 11,0 % fue considerado de origen alcohólico, esto hace pensar que el alcohol es un factor contribuyente, pero no exclusivo para PC. Las guías (7) recomiendan tener en cuenta escalas como TIGAR-O (20) y M-ANNHEIM (34), las cuales describen factores de riesgo y etiologías. La PC se desarrolla a partir de la interacción de estos factores (7, 19) y es individual y diferente en cada paciente. Las etiologías más frecuentes en series mundiales con rangos amplios son la alcohólica e idiopática (1, 27, 33, 35, 37, 38). Estudios recientes han considerado el consumo de alcohol y tabaco como los factores más influyentes para PC (1, 19, 27, 39, 40). Esto coincide con el estudio de Wilcox y colaboradores (38), en el que el origen alcohólico fue de 41,9 %, el idiopático fue de 27,8 % y el genético fue de 10,2 %. Sin embargo, estos resultados varían ampliamente según los hábitos y estilo de vida de cada población estudiada.

De aquellos pacientes clasificados como PC idiopática, actualmente se conoce que hasta el 50 % presenta mutaciones del gen inhibidor de la tripsina (SPINK1) o del gen regulador de la conductancia transmembrana de la fibrosis quística (CFTR) y, aproximadamente, el 1 % puede tener pancreatitis hereditaria asociada con mutaciones genéticas del tripsinógeno catiónico (PRSS1) (41-44). Las mutaciones descritas predisponen a un estado de inflamación crónica que genera la fibrosis del páncreas (41, 45, 46). La presencia de estas mutaciones no fue evaluada en este estudio posiblemente debido a su alto costo y falta de disponibilidad, situación que es frecuente en muchos centros y contribuye al subdiagnóstico de esta etiología.

Las pruebas radiológicas son sensibles en presencia de enfermedad avanzada, pero limitadas para diagnosticar etapas tempranas de PC (7, 8, 18). La TAC, RMN y CPRM fueron los métodos diagnósticos más usados en este estudio, lo que coincide con las recomendaciones de las últimas guías del AGC (7). La visualización de atrofia (53,1 %), calcificaciones y dilatación de conductos pancreáticos (49,0 %) con estos métodos es similar a la encontrada en estudios internacionales (54,0 % y 68,0 %, respectivamente) (18, 47). La TAC tiene una sensibilidad del 75 % para el diagnóstico de PC (intervalo de confianza [IC] del 95 %: 66 %-83 %) (7, 8). En comparación con la RMN y CPRM, su costo y disponibilidad hacen que la TAC sea la prueba de preferencia en pacientes con sospecha de PC.

La RMN tiene una sensibilidad del 78 % (IC 95 %: 69 %-85 %) (7). Puede proporcionar imágenes de alta calidad

tanto del parénquima pancreático como del sistema ductal. Recientemente, se ha usado la administración intravenosa de secretina durante la CPRM, pues permite ver el mayor número de ramas ductales y el llenado duodenal, el cual se considera un marcador dinámico de la función pancreática exocrina (8). Según las guías recientes, si la TAC muestra resultados normales, pero la sospecha de PC es alta, se debe obtener una CPRM para evaluar los cambios ductales (48).

La USE también está indicada cuando los resultados de la TAC, RMN o CPRM son normales, pero existe alta sospecha clínica de PC (7). Se usó USE en el 14,8 % de pacientes en este estudio, todos presentaban dilatación del conducto pancreático y se reportó en la mayoría diagnóstico sugestivo, según la clasificación de Rosemont (49). Este sistema incluye 5 criterios parenquimatosos y 5 ductales, se clasifica la PC en diagnóstico, sugestivo, indeterminado o normal (49). A pesar de que su sensibilidad es la más alta en comparación con los demás estudios (81 %, IC 95 %: 70 %-89 %), es un método invasivo, no se encuentra fácilmente disponible y puede haber diferencias interobservador (7).

La fortaleza de este estudio es poner en evidencia las manifestaciones clínicas con las que se presentan pacientes con PC a la consulta externa de gastroenterología a nivel local: con enfermedad avanzada, caracterizada tanto por hallazgos radiológicos, comorbilidades y síntomas. Este conocimiento podrá ser utilizado en la valoración de los pacientes, con el fin de establecer protocolos clínicos optimizando recursos para un diagnóstico temprano y una menor carga de la enfermedad. Como limitaciones se encuentra la naturaleza retrospectiva del estudio, que impidió realizar una evaluación completa del paciente en tiempo real y llevó a la exclusión de muchos participantes. No se realizaron pruebas genéticas por el costo y falta de disponibilidad. Esta es una brecha para fortalecer en el futuro mientras se globalizan avances tecnológicos y nuevos métodos diagnósticos que logren una evaluación más completa de estos pacientes.

## CONCLUSIÓN

Las características demográficas de nuestra población son similares a las observadas en estudios internacionales. La PC se presenta con síntomas inespecíficos iniciales, que se pueden confundir con trastornos funcionales o, de manera más frecuente, en estados avanzados de la enfermedad como IPE y DM, por lo que su diagnóstico es un reto en la práctica clínica. En ocasiones, los factores de riesgo no son fáciles de demostrar y el estudio radiológico adecuado no siempre se encuentra disponible, lo que favorece aún más al subdiagnóstico de esta patología. Dada la alta frecuencia de PC idiopática, son necesarios estudios prospectivos en los que se busquen activamente factores de riesgo y se logren determinar variantes genéticas, especialmente en pacientes jóvenes sin causa evidente. Los resultados presentados pueden contribuir a la creación de escalas clínicas locales que orienten estudios tempranos, con el fin de clasificar de manera correcta y oportuna la PC, para mejorar el pronóstico y la calidad de vida de nuestros pacientes.

## REFERENCIAS


1. Muniraj T, Aslanian HR, Farrell J, Jamidar PA. Chronic pancreatitis, a comprehensive review and update. Part I: epidemiology, etiology, risk factors, genetics, pathophysiology, and clinical features. Dis Mon. 2014;60(12):530-50. https://doi.org/10.1016/j.disamonth.2014.11.002
2. Steer ML, Waxman I, Freedman S. Chronic pancreatitis. N Engl J Med. 1995;332(22):1482-90. https://doi.org/10.1056/NEJM199506013322206
3. Arango M LA, Díaz T CP, Caicedo Q CA, Ángel Rodríguez C. Estado actual del diagnóstico y manejo de la pancreatitis crónica. Revista Colombiana de Gastroenterologia. 2019;34(4):376-84. https://doi.org/10.22516/25007440.301
4. Whitcomb DC, Frulloni L, Garg P, Greer JB, Schneider A, Yadav D, Shimosegawa T. Chronic pancreatitis: An international draft consensus proposal for a new mechanistic definition. Pancreatology. 2016;16(2):218-24. https://doi.org/10.1016/j.pan.2016.02.001
5. Shimosegawa T, Kataoka K, Kamisawa T, Miyakawa H, Ohara H, Ito T, Naruse S, Sata N, Suda K, Hirota M, Takeyama Y, Shiratori K, Hatori T, Otsuki M, Atomi Y, Sugano K, Tanaka M. The revised Japanese clinical diagnostic criteria for chronic pancreatitis. J Gastroenterol. 2010;45(6):584-91. https://doi.org/10.1007/s00535-010-0242-4
6. Layer P, Yamamoto H, Kalthoff L, Clain JE, Bakken LJ, DiMagno EP. The different courses of early-and late-onset idiopathic and alcoholic chronic pancreatitis. Gastroenterology. 1994;107(5):1481-7. https://doi.org/10.1016/0016-5085(94)90553-3
7. Gardner TB, Adler DG, Forsmark CE, Sauer BG, Taylor JR, Whitcomb DC. ACG Clinical Guideline: Chronic Pancreatitis. Am J Gastroenterol. 2020;115(3):322-339. https://doi.org/10.14309/ajg.0000000000000535
8. Singh VK, Yadav D, Garg PK. Diagnosis and Management of Chronic Pancreatitis: A Review. JAMA.

2019;322(24):2422-34. https://doi.org/10.1001/jama.2019.19411
9. Mullady DK, Yadav D, Amann ST, O'Connell MR, Barmada MM, Elta GH, Scheiman JM, Wamsteker EJ, Chey WD, Korneffel ML, Weinman BM, Slivka A, Sherman S, Hawes RH, Brand RE, Burton FR, Lewis MD, Gardner TB, Gelrud A, DiSario J, Baillie J, Banks PA, Whitcomb DC, Anderson MA; NAPS2 Consortium. Type of pain, pain-associated complications, quality of life, disability and resource utilisation in chronic pancreatitis: a prospective cohort study. Gut. 2011;60(1):77-84. https://doi.org/10.1136/gut.2010.213835
10. Wilcox CM, Yadav D, Ye T, Gardner TB, Gelrud A, Sandhu BS, Lewis MD, Al-Kaade S, Cote GA, Forsmark CE, Guda NM, Conwell DL, Banks PA, Muniraj T, Romagnuolo J, Brand RE, Slivka A, Sherman S, Wisniewski SR, Whitcomb DC, Anderson MA. Chronic pancreatitis pain pattern and severity are independent of abdominal imaging findings. Clin Gastroenterol Hepatol. 2015 Mar;13(3):552-60; quiz e28-9. https://doi.org/ 10.1016/j.cgh.2014.10.015
11. Malka D, Hammel P, Sauvanet A, Rufat P, O'Toole D, Bardet P, Belghiti J, Bernades P, Ruszniewski P, Lévy P. Risk factors for diabetes mellitus in chronic pancreatitis. Gastroenterology. 2000;119(5):1324-32. https://doi.org/10.1053/gast.2000.19286
12. Lankisch PG, Löhr-Happe A, Otto J, Creutzfeldt W. Natural course in chronic pancreatitis. Pain, exocrine and endocrine pancreatic insufficiency and prognosis of the disease. Digestion. 1993;54(3):148-55. https://doi.org/10.1159/000201029
13. Raimondi S, Lowenfels AB, Morselli-Labate AM, Maisonneuve P, Pezzilli R. Pancreatic cancer in chronic pancreatitis; aetiology, incidence, and early detection. Best Pract Res Clin Gastroenterol. 2010;24(3):349-58. https://doi.org/10.1016/j.bpg.2010.02.007
14. Lowenfels AB, Maisonneuve P, DiMagno EP, Elitsur Y, Gates LK, Perrault J, Whitcomb DC. Hereditary pancreatitis and the risk of pancreatic cancer. International Hereditary Pancreatitis Study Group. J Natl Cancer Inst. 1997;89(6):442-6. https://doi.org/10.1093/jnci/89.6.442
15. Nøjgaard C, Bendtsen F, Becker U, Andersen JR, Holst C, Matzen P. Danish patients with chronic pancreatitis have a four-fold higher mortality rate than the Danish population. Clinical Gastroenterology and Hepatology. 2010;8(4):384-90. https://doi.org/10.1016/j.cgh.2009.12.016
16. Levy P, Milan C, Pignon JP, Baetz A, Bernades P. Mortality factors associated with chronic pancreatitis. Unidimensional and multidimensional analysis of a medical-surgical series of 240 patients. Gastroenterology. 1989;96(4):1165-72. https://doi.org/10.1016/0016-5085(89)91637-5
17. Yadav D, Timmons L, Benson JT, Dierkhising RA, Chari ST. Incidence, prevalence, and survival of chronic pancreatitis: a population-based study. Am J Gastroenterol. 2011;106(12):2192-9. https://doi.org/10.1038/ajg.2011.328
18. Conwell DL, Lee LS, Yadav D, Longnecker DS, Miller FH, Mortele KJ, Levy MJ, Kwon R, Lieb JG, Stevens T, Toskes PP, Gardner TB, Gelrud A, Wu BU, Forsmark CE, Vege SS. American Pancreatic Association Practice Guidelines in Chronic Pancreatitis: evidence-based report on diagnostic guidelines. Pancreas. 2014;43(8):1143-62. https://doi.org/10.1097/MPA.0000000000000237
19. Yadav D, Whitcomb DC. The role of alcohol and smoking in pancreatitis. Nat Rev Gastroenterol Hepatol. 2010;7(3):131-45. https://doi.org/10.1038/nrgastro.2010.6
20. Whitcomb DC, Group NAPS. Pancreatitis: TIGAR-O Version 2 Risk/Etiology Checklist With Topic Reviews, Updates, and Use Primers. Clin Transl Gastroenterol. 2019;10(6):e00027. https://doi.org/10.14309/ctg.0000000000000027
21. Etemad B, Whitcomb DC. Chronic pancreatitis: diagnosis, classification, and new genetic developments. Gastroenterology. 2001;120(3):682-707. https://doi.org/10.1053/gast.2001.22586
22. Czul F, Coronel E, Donet JA. Una actualización de pancreatitis crónica: artículo de revisión. Rev Gastroenterol Perú. 2017;37(2):146-55.
23. Seicean A. Endoscopic ultrasound in chronic pancreatitis: where are we now? World J Gastroenterol. 2010;16(34):4253-63. https://doi.org/10.3748/wjg.v16.i34.4253
24. Issa Y, Kempeneers MA, van Santvoort HC, Bollen TL, Bipat S, Boermeester MA. Diagnostic performance of imaging modalities in chronic pancreatitis: a systematic review and meta-analysis. Eur Radiol. 2017;27(9):3820-44. https://doi.org/10.1007/s00330-016-4720-9
25. Sahai AV, Mishra G, Penman ID, Williams D, Wallace MB, Hadzijahic N, Pearson A, Vanvelse A, Hoffman BJ, Hawes RH. EUS to detect evidence of pancreatic disease in patients with persistent or nonspecific dyspepsia. Gastrointest Endosc. 2000;52(2):153-9. https://doi.org/10.1067/mge.2000.107910
26. Lévy P, Domínguez-Muñoz E, Imrie C, Löhr M, Maisonneuve P. Epidemiology of chronic pancreatitis: burden of the disease and consequences. United European Gastroenterol J. 2014;2(5):345-54. https://doi.org/10.1177/2050640614548208
27. Hirota M, Shimosegawa T, Masamune A, Kikuta K, Kume K, Hamada S, Kanno A, Kimura K, Tsuji I, Kuriyama S; Research Committee of Intractable Pancreatic Diseases. The seventh nationwide epidemiological survey for chronic pancreatitis in Japan: clinical significance of smoking habit in Japanese patients. Pancreatology. 2014;14(6):490-6. https://doi.org/10.1016/j.pan.2014.08.008
28. Lin Y, Tamakoshi A, Matsuno S, Takeda K, Hayakawa T, Kitagawa M, et al. Nationwide epidemiological survey of chronic pancreatitis in Japan. J Gastroenterol. 2000;35(2):136-41. https://doi.org/10.1007/s005350050026

29. Nikolic S, Dugic A, Steiner C, Tsolakis AV, Haugen Löfman IM, Löhr JM, Vujasinovic M. Chronic pancreatitis and the heart disease: Still terra incognita? World J Gastroenterol. 2019;25(44):6561-70. https://doi.org/10.3748/wjg.v25.i44.6561
30. Hsu MT, Lin CL, Chung WS. Increased Risk of Acute Coronary Syndrome in Patients With Chronic Pancreatitis: A Nationwide Cohort Analysis. Medicine (Baltimore). 2016;95(20):e3451. https://doi.org/10.1097/MD.0000000000003451
31. Gullo L, Stella A, Labriola E, Costa PL, Descovich G, Labò G. Cardiovascular lesions in chronic pancreatitis: a prospective study. Dig Dis Sci. 1982;27(8):716-22. https://doi.org/10.1007/BF01393767
32. Yadav D, Lowenfels AB. The epidemiology of pancreatitis and pancreatic cancer. Gastroenterology. 2013;144(6):1252-61. https://doi.org/10.1053/j.gastro.2013.01.068
33. Conwell DL, Banks PA, Sandhu BS, Sherman S, Al-Kaade S, Gardner TB, Anderson MA, Wilcox CM, Lewis MD, Muniraj T, Forsmark CE, Cote GA, Guda NM, Tian Y, Romagnuolo J, Wisniewski SR, Brand R, Gelrud A, Slivka A, Whitcomb DC, Yadav D. Validation of Demographics, Etiology, and Risk Factors for Chronic Pancreatitis in the USA: A Report of the North American Pancreas Study (NAPS) Group. Dig Dis Sci. 2017;62(8):2133-40. https://doi.org/10.1007/s10620-017-4621-z
34. Schneider A, Löhr JM, Singer MV. The M-ANNHEIM classification of chronic pancreatitis: introduction of a unifying classification system based on a review of previous classifications of the disease. J Gastroenterol. 2007;42(2):101-19. https://doi.org/10.1007/s00535-006-1945-4
35. Hao L, Wang LS, Liu Y, Wang T, Guo HL, Pan J, Wang D, Bi YW, Ji JT, Xin L, Du TT, Lin JH, Zhang D, Zeng XP, Zou WB, Chen H, Xie T, Li BR, Liao Z, Cong ZJ, Xu ZL, Li ZS, Hu LH. The different course of alcoholic and idiopathic chronic pancreatitis: A long-term study of 2,037 patients. PLoS One. 2018;13(6):e0198365. https://doi.org/10.1371/journal.pone.0198365
36. Li BR, Pan J, Du TT, Liao Z, Ye B, Zou WB, Chen H, Ji JT, Zheng ZH, Wang D, Lin JH, Ning SB, Hu LH, Li ZS. Risk Factors for Steatorrhea in Chronic Pancreatitis: A Cohort of 2,153 Patients. Sci Rep. 2016;6:21381. https://doi.org/10.1038/srep21381
37. Hirota M, Shimosegawa T, Masamune A, Kikuta K, Kume K, Hamada S, Kihara Y, Satoh A, Kimura K, Tsuji I, Kuriyama S; Research Committee of Intractable Pancreatic Diseases. The sixth nationwide epidemiological survey of chronic pancreatitis in Japan. Pancreatology. 2012;12(2):79-84. https://doi.org/10.1016/j.pan.2012.02.005
38. Wilcox CM, Sandhu BS, Singh V, Gelrud A, Abberbock JN, Sherman S, Cote GA, Al-Kaade S, Anderson MA, Gardner TB, Lewis MD, Forsmark CE, Guda NM, Romagnuolo J, Baillie J, Amann ST, Muniraj T, Tang G, Conwell DL, Banks PA, Brand RE, Slivka A, Whitcomb D, Yadav D. Racial Differences in the Clinical Profile, Causes, and Outcome of Chronic Pancreatitis. Am J Gastroenterol. 2016;111(10):1488-96. https://doi.org/10.1038/ajg.2016.316
39. Whitcomb DC, Yadav D, Adam S, Hawes RH, Brand RE, Anderson MA, Money ME, Banks PA, Bishop MD, Baillie J, Sherman S, DiSario J, Burton FR, Gardner TB, Amann ST, Gelrud A, Lo SK, DeMeo MT, Steinberg WM, Kochman ML, Etemad B, Forsmark CE, Elinoff B, Greer JB, O'Connell M, Lamb J, Barmada MM; North American Pancreatic Study Group. Multicenter approach to recurrent acute and chronic pancreatitis in the United States: the North American Pancreatitis Study 2 (NAPS2). Pancreatology. 2008;8(4-5):520-31. https://doi.org/10.1159/000152001
40. Yadav D, Hawes RH, Brand RE, Anderson MA, Money ME, Banks PA, Bishop MD, Baillie J, Sherman S, DiSario J, Burton FR, Gardner TB, Amann ST, Gelrud A, Lawrence C, Elinoff B, Greer JB, O'Connell M, Barmada MM, Slivka A, Whitcomb DC; North American Pancreatic Study Group. Alcohol consumption, cigarette smoking, and the risk of recurrent acute and chronic pancreatitis. Arch Intern Med. 2009;169(11):1035-45. https://doi.org/10.1001/archinternmed.2009.125
41. Midha S, Khajuria R, Shastri S, Kabra M, Garg PK. Idiopathic chronic pancreatitis in India: phenotypic characterisation and strong genetic susceptibility due to SPINK1 and CFTR gene mutations. Gut. 2010;59(6):800-7. https://doi.org/10.1136/gut.2009.191239
42. Rosendahl J, Landt O, Bernadova J, Kovacs P, Teich N, Bödeker H, Keim V, Ruffert C, Mössner J, Kage A, Stumvoll M, Groneberg D, Krüger R, Luck W, Treiber M, Becker M, Witt H. CFTR, SPINK1, CTRC and PRSS1 variants in chronic pancreatitis: is the role of mutated CFTR overestimated? Gut. 2013;62(4):582-92. https://doi.org/10.1136/gutjnl-2011-300645
43. Zou WB, Tang XY, Zhou DZ, Qian YY, Hu LH, Yu FF, Yu D, Wu H, Deng SJ, Lin JH, Zhao AJ, Zhao ZH, Wu HY, Zhu JH, Qian W, Wang L, Xin L, Wang MJ, Wang LJ, Fang X, He L, Masson E, Cooper DN, Férec C, Li ZS, Chen JM, Liao Z. SPINK1, PRSS1, CTRC, and CFTR Genotypes Influence Disease Onset and Clinical Outcomes in Chronic Pancreatitis. Clin Transl Gastroenterol. 2018;9(11):204. https://doi.org/10.1038/s41424-018-0069-5
44. Pfützer RH, Barmada MM, Brunskill AP, Finch R, Hart PS, Neoptolemos J, Furey WF, Whitcomb DC. SPINK1/PSTI polymorphisms act as disease modifiers in familial and idiopathic chronic pancreatitis. Gastroenterology. 2000;119(3):615-23. https://doi.org/10.1053/gast.2000.18017
45. Rosendahl J, Witt H, Szmola R, Bhatia E, Ozsvári B, Landt O, Schulz HU, Gress TM, Pfützer R, Löhr M, Kovacs P, Blüher M, Stumvoll M, Choudhuri G, Hegyi P, te Morsche RH, Drenth JP, Truninger K, Macek M Jr, Puhl G, Witt U, Schmidt H, Büning C, Ockenga J, Kage A, Groneberg DA, Nickel R, Berg T, Wiedenmann B, Bödeker H, Keim

V, Mössner J, Teich N, Sahin-Tóth M. Chymotrypsin C (CTRC) variants that diminish activity or secretion are associated with chronic pancreatitis. Nat Genet. 2008;40(1):78-82. https://doi.org/10.1038/ng.2007.44
46. Whitcomb DC, Gorry MC, Preston RA, Furey W, Sossenheimer MJ, Ulrich CD, Martin SP, Gates LK Jr, Amann ST, Toskes PP, Liddle R, McGrath K, Uomo G, Post JC, Ehrlich GD. Hereditary pancreatitis is caused by a mutation in the cationic trypsinogen gene. Nat Genet. 1996;14(2):141-5. https://doi.org/10.1038/ng1096-141
47. Luetmer PH, Stephens DH, Ward EM. Chronic pancreatitis: reassessment with current CT. Radiology. 1989;171(2):353-7. https://doi.org/10.1148/radiology.171.2.2704799
48. Joergensen MT, Brusgaard K, Crüger DG, Gerdes AM, Schaffalitzky de Muckadell OB. Genetic, epidemiological, and clinical aspects of hereditary pancreatitis: a population-based cohort study in Denmark. Am J Gastroenterol. 2010;105(8):1876-83. https://doi.org/10.1038/ajg.2010.193
49. Catalano MF, Sahai A, Levy M, Romagnuolo J, Wiersema M, Brugge W, Freeman M, Yamao K, Canto M, Hernandez LV. EUS-based criteria for the diagnosis of chronic pancreatitis: the Rosemont classification. Gastrointest Endosc. 2009;69(7):1251-61. https://doi.org/10.1016/j.gie.2008.07.043

DOI: https://doi.org/10.22516/25007440.582



# Cohortes de premedición en endoscopia alta con simeticona, N-acetilcisteína, *Hedera helix* y validación de la escala visual

## Cohorts of premedication for endoscopy of the upper gastrointestinal tract with simethicone, N-acetylcysteine, *Hedera helix* and visual scale validation

Camilo Blanco, MD, MSc,[1*] María Isabel Barreto-Guevara,[2] Yenny Lucía Walteros-Gordillo,[3] Néstor Armando Pinzón-Segura,[4] María del Carmen Rivera-Velasco,[5] José Bareño, MD, MSc.[6]

ACCESO ABIERTO

**Citación:**
Blanco C, Barreto-Guevara MI, Walteros-Gordillo Y, Pinzón-Segura N, Rivera-Velasco MC, Bareño J. Cohortes de premedición en endoscopia alta con simeticona, N-acetilcisteína, *Hedera helix* y validación de la escala visual. Rev Colomb Gastroenterol. 2021;36(1):39-50. https://doi.org/10.22516/25007440.582

1 Especialista en Cirugía Gastrointestinal y Endoscopia Digestiva. Magíster en Educación. Gerente, director médico. Investigador Jr. Grupo Educación e Investigación, Universidad del Bosque.
2 Instrumentadora quirúrgica, técnica en Enfermería. Directora USALUD. Bogotá, Colombia.
3 Enfermera asistente de endoscopia. Unidad de Videoendoscopia del Restrepo, Ltda. Bogotá, Colombia.
4 Médico Anestesiólogo, Compensar. Bogotá, Colombia.
5 Enfermera, asistente de endoscopia, Unidad de Videoendoscopia del Restrepo, Ltda. Bogotá, Colombia.
6 MD. MSc. en Epidemiología. Docente investigador en la Universidad CES. Medellín, Colombia.

***Correspondencia:** Camilo Blanco.
camiloblancoa@gmail.com

Fecha recibido: 27/05/20
Fecha aceptado: 28/10/20

### Resumen

Los parámetros de calidad para endoscopia digestiva alta han introducido indicadores intraprocedimiento, dentro de los cuales la adecuada visibilidad de la mucosa, libre de saliva, moco o burbujas, puede aumentar la posibilidad de detección de lesiones en fase temprana. Sin embargo, el uso de mucolíticos y antiburbujas ha mostrado gran variabilidad de eficiencia según las soluciones, concentraciones, tiempos de exposición y escala de visibilidad aplicados. **Objetivos:** determinar la efectividad de diferentes soluciones de premedicación para la limpieza de la mucosa digestiva; validar, mediante una prueba de concordancia interobservador, una nueva escala de adecuada visualización de la mucosa (TVMS) para el esófago, estómago y duodeno; y reportar eventos adversos o complicaciones relacionadas con las soluciones utilizadas y los procedimientos realizados. **Material y métodos:** estudio de cohortes prospectivas comparativas. Se incluyeron 412 pacientes adultos, ASA I y ASA II, para endoscopia diagnóstica bajo sedación consciente, distribuidos en 6 cohortes similares, divididas en dos grupos: no premedicación, 2 cohortes C1 (ayuno de 6 a 8 horas)y C2 (agua 100 mL); premedicación, 4 cohortes C3 a C6 (C3: agua 100 m L + simeticona 1000 mg; C4: agua 100 mL + simeticona 200 mg + N-acetilcisteína 600 mg; C5: agua 100 mL + simeticona 200 mg + N-acetilcisteína 1000 mg; C6: agua 100 mL + simeticona 200 mg + Hedera helix 70 mg). Se ingirió la solución 15 a 30 minutos antes del paso por cricofaríngeo. Se realizó la prueba de Kappa para medir la concordancia interobservador de la escala TVMS. **Resultados:** De 412 pacientes, 58 % fueron de sexo femenino; 23 % (136) fue de cohortes C1 y C2 y 67 % (276) fue de cohortes C3 a C6. El tiempo medio de exposición a cada solución fue de 24,4 minutos. El volumen de lavado para lograr una adecuada visualización fue significativamente diferente entre ambos grupos: en los pacientes con premedicación se utilizaron 75,6 mL, mientras que en los pacientes sin premedicación se utilizaron 124 mL ($p$ = 0,000), con una calidad de TVMS excelente de 88,7 % frente al 41,4 %, respectivamente. La cohorte C4 (agua 100 mL + simeticona 200 mg + N-acetilcisteína 600 mg) mostró ser la más efectiva con una diferencia significativa ($p$ = 0,001) frente a C1 (ayuno) y C2 (placebo con agua 100 mL), y también tuvo una eficiencia superior frente a C3, C5 y C6 en su orden. No se presentaron eventos adversos o complicaciones en relación con la endoscopia, la sedación y los productos usados en la premedicación. **Conclusiones:** la solución más efectiva como premedicación para lograr una excelente visibilidad de la mucosa digestiva correspondió a la cohorte C4 (SIM 200 + NAC 600 + $H_2O$ 100 mL). La escala TVMS propuesta es una herramienta muy completa y fácil de aplicar por más de un observador. La premedicación ingerida, con antiburbuja, mucolítico y agua hasta 100 mL, entre 15 y 30 minutos previos a endoscopia, es segura en las condiciones descritas en este estudio.

### Palabras clave

Premedicación, simeticona, N-acetilcisteína, esofagogastroduodenoscopia, TVMS, concordancia interobservador.

© 2021 Asociación Colombiana de Gastroenterología 

## Abstract

Quality parameters for upper gastrointestinal endoscopy have introduced intraprocedural indicators, including adequate mucosal visualization free of saliva, mucus, or bubbles, which may increase the possibility of early-stage injury detection. The use of mucolytics and anti-foaming agents has shown great efficiency variability depending on the type of solution, concentrations, exposure times and visibility scale applied. **Objectives:** To determine the effectiveness of different premedication solutions for cleaning the digestive mucosa; to validate, by means of an interobserver concordance test, a new scale for the adequate visualization of the mucosa (TVMS) for the esophagus, stomach, and duodenum; and to report adverse events or complications associated with the solutions used and the procedures performed. **Material and methods:** Prospective, comparative cohort study. 412 adult patients, ASA I and ASA II, were included for diagnostic endoscopy under conscious sedation. They were distributed in 6 similar cohorts and divided into two groups: non-premedication, 2 in C1 (fasting 6 to 8 hours) and C2 (water 100 mL) cohorts; premedication, 4 C3 to C6 cohorts (C3: water 100 mL + simethicone 1000 mg; C4: water 100 ml + simethicone 200 mg + N-acetylcysteine 600 mg; C5: water 100 ml + simethicone 200 mg + N-acetylcysteine 1000 mg; C6: water 100 ml + simethicone 200 mg + Hedera helix 70 mg). The solution was swallowed 15 to 30 minutes passing through the cricopharyngeus muscle. The Kappa test was performed to measure interobserver concordance of the TVMS scale. **Results:** Of 412 patients, 58 % were female; 23 % (136) were included in the C1 and C2 cohorts; and 67 % (276) were in the C3 to C6 cohorts. The average exposure time to each solution was 24.4 minutes. The wash volume for proper visualization was significantly different between the two groups. In premedicated patients, 75.6 mL of solution were used, while in patients without premedication, 124 mL were used ($p$ = 0.000), with an excellent quality of TVMS of 88.7% versus 41.4%, respectively. The C4 cohort (water 100 mL + simethicone 200 mg + N-acetylcysteine 600 mg) was the most effective with a significant difference ($p$ = 0.001) compared with the C1 (fasting) and C2 (placebo with water 100 mL) cohorts. It also had better efficiency compared to the C3, C5 and C6 cohorts in that order. There were no adverse events or complications associated with endoscopy, sedation, or premedication products. **Conclusions:** The most effective solution as a premedication to achieve excellent visibility of the digestive mucosa was that used in the C4 cohort (SIM 200 + NAC 600 + $H_2$OR 100 mL). The proposed TVMS scale is a very complete and easy tool to apply by more than one observer. Premedication ingested, with anti-foam, mucolytic and water up to 100 mL, between 15 and 30 minutes before endoscopy, is safe under the conditions described in this study.

## Keywords

Premedication, Simethicone, N-acetylcysteine, Esophagogastroduodenoscopy, TVMS, Interobserver agreement.

## INTRODUCCIÓN

La endoscopia digestiva alta actualmente tiene indicadores de calidad pre-, trans- y posprocedimiento (1-3). En el momento intraprocedimiento es fundamental mejorar la visibilidad de la mucosa digestiva alta, usualmente obstruida por saliva, moco, burbujas y líquido gástrico.

En 1964 Koga y Arakawa (4) en el tiempo preendoscópico, en pesquizaje de cáncer gástrico temprano mediante radiología con medio de contraste, eliminaron artefactos de visibilidad usando pronasa, una enzima mucolítica usada luego por Ida y colaboradores en 1991 para gastroendoscopia (5).

La efectividad de la pronasa (producto difícil de conseguir fuera de Japón, China y Corea) hizo que la premedicación se volviera una práctica rutinaria para la endoscopia digestiva alta, utilizando productos como N-acetilcisteína (NAC), que es un mucolítico ampliamente accesible, solo o combinado con simeticona-dimeticona (SIM) (6-9), que es una sustancia antiespumante (10); aunque múltiples publicaciones no dan uniformidad en cuanto a las dosificaciones y resultados.

La variabilidad de reportes depende, en parte, de la forma de medir la visibilidad de la mucosa. En 2 metaanálisis (11, 12) se aprecia una gran disparidad en las escalas de visibilidad aplicadas, en ocasiones como la tasa de visibilidad mucosa (TVS; solo de la mucosa de segmentos del estómago) (6, 13, 14) o como la escala total de visibilidad de la mucosa (TVMS; que incluye al esófago o duodeno) (15). Las escalas tienen una especial dificultad en su expresión cuantitativa, lo que genera confusión de las cifras difíciles de recordar; por esta razón, han surgido propuestas de pasar esas cifras a escalas cualitativas fáciles de recordar y aplicar (excelente, adecuado, inadecuado) (7).

La premedicación para mejorar la calidad de la visibilidad busca detectar lesiones en la fase temprana del esófago, duodeno y estómago, lo que es de especial interés para nuestro medio en la búsqueda de cáncer gástrico temprano o incipiente, debido a que es el séptimo cáncer más común

en el mundo (16): en 2018 tuvo una incidencia global de 1 033 701 casos, mientras que en Colombia fue la primera causa de muerte por cáncer en hombres y la cuarta en mujeres (17). Su detección e intervención en la fase temprana ha modificado la supervivencia en países orientales a más del 90 %, frente a solo 10 % a 20 % a 5 años para cáncer gástrico avanzado (18-20).

Se usó por varios años la SIM líquida como el único producto de premedicación, pero los resultados internacionales alentadores, aunque discordantes al combinar SIM con NAC (incluidas dos publicaciones colombianas recientes) (21, 22), incentivaron los objetivos del presente estudio: comparar para determinar la mejor efectividad de diferentes soluciones de premedicación, una de las cuales incluyó un mucolítico no estudiado (*Hedera hélix* [HH]); validar una nueva escala adaptada de visualización de esófago, estómago y duodeno; y reportar eventos adversos y complicaciones relacionadas con las soluciones y procedimientos de la endoscopia y la sedación consciente empleados.

## MATERIAL Y MÉTODOS

### Selección de pacientes

El estudio consiste en 6 cohortes prospectivas, comparativas en un centro ambulatorio de segundo nivel de Bogotá, realizado del 1 de mayo al 31 de julio de 2019 en pacientes de 18 años o más, informados sobre el objetivo del estudio y quienes dieron el consentimiento informado de su participación; se llevaron a endoscopia digestiva alta diagnóstica, con sospechas clínicas principales de dispepsia, enfermedad por reflujo gastroesofágico, disfagia no estudiada, malignidad o pesquizaje de cáncer gástrico o esofágico; y se clasificaron como ASA I y II, de acuerdo con la Sociedad Americana de Anestesiología (ASA).

Los criterios de exclusión fueron las lesiones tumorales o no tumorales generadoras de estenosis infranqueables o síndrome pilórico, endoscopia terapéutica, sangrado digestivo activo o reciente, embarazo, gastroparesia y reacciones alérgicas conocidas a medicamentos de la premedicación o de sedación.

El protocolo se realizó de acuerdo con la declaración de Helsinki y fue aprobada por el comité de ética de la unidad, en especial en dos aspectos: luego de la calificación final de la premedicación, todas las preparaciones que no fueran excelentes debían ser llevadas a ese nivel mediante la limpieza de la mucosa utilizando una solución de agua con SIM al 0,1 % y en el volumen requerido para lograr un excelente aclaramiento mucoso; de este modo, se le aseguraba a todos los participantes total equidad en la posibilidad de detectar lesiones tempranas o avanzadas; y después de revisada la seguridad de una sola y pequeña dosis de HH y ante los efectos benéficos vistos en la limpieza de la mucosa digestiva en algunos pacientes no controlados que la habían ingerido para cuadros pulmonares, se decidió aprobar la cohorte 6 en la que se combina HH con SIM, cuyo resultado será planteado como recomendación de uso fuera de indicación (*off-label*).

### Diseño del estudio

El tamaño de la muestra fue de 412 pacientes en 6 cohortes (**Figura 1**) (tamaño de la muestra mínimo de 355 para un nivel de confianza del 97 % y error máximo admitido de 5 %, según la población de 1440 pacientes atendidos en los 2 años previos).

Todos los pacientes tuvieron una aleatorización simple (por una enfermera coordinadora) y ayuno mínimo de 8 horas. La enfermera coordinadora supervisó que la ingesta de cada solución se realizara entre 15 y 30 minutos antes del paso por el cricofaríngeo. Con la administración de anestésico local orofaríngeo, todos los procedimientos se realizaron bajo la sedación balanceada con propofol (8 mg/kg) y remifentanilo (4 µg/kg), en pacientes de ASA I y II; y se observaron como eventos adversos principales la reacción alérgica a los medicamentos, la depresión respiratoria que requiriera asistencia con presión positiva y broncoaspiración, de acuerdo con el protocolo institucional publicado (23).

Los pacientes se dividieron en dos grupos: no exposición (no premedicación) y exposición (premedicación). Al grupo de no exposición se le asignó 2 cohortes (C): C1: no solución (NS) y C2: agua ($H_2O$) 100 mL. Al grupo exposición se le asignó 4 cohortes (C): C3: agua 100 mL + simeticona 1000 mg ($H_2O$ + SIM 1000); C4: agua 100 mL + simeticona 200 mg + N-acetilcisteína 600 mg ($H_2O$ + SIM 200 + NAC 600); C5: agua 100 mL + simeticona 200 mg + N-acetilcisteína 1000 mg ($H_2O$ + SIM 200 + NAC 1000); y C6: agua 100 mL + simeticona (SIM) 200 mg + *Hedera helix* (HH) 70 mg ($H_2O$ + SIM 200 + HH 70), con similitud en el número de pacientes por cohorte (**Figura 1**).

### Escala de visibilidad de la mucosa

Se adoptó una escala mixta (cualitativa y cuantitativa) de visibilidad total de la mucosa (TVMS), modificada del sistema cualitativo de Elvas (7), proveniente del sistema cuantitativo de McNally (24). Se incluyeron niveles de valor de 1 a 4 según la limpieza de la mucosa, para 7 sitios del tracto digestivo alto (1 de esófago, 4 de estómago y 2 de duodeno), cuyas sumas totales (entre 7 y hasta 28) se llevaron a tres niveles cualitativos (excelente, adecuado e inadecuado), con cierta similitud, pero clara diferencia frente a otras escalas publicadas (**Tabla 1**) (15, 25-30).

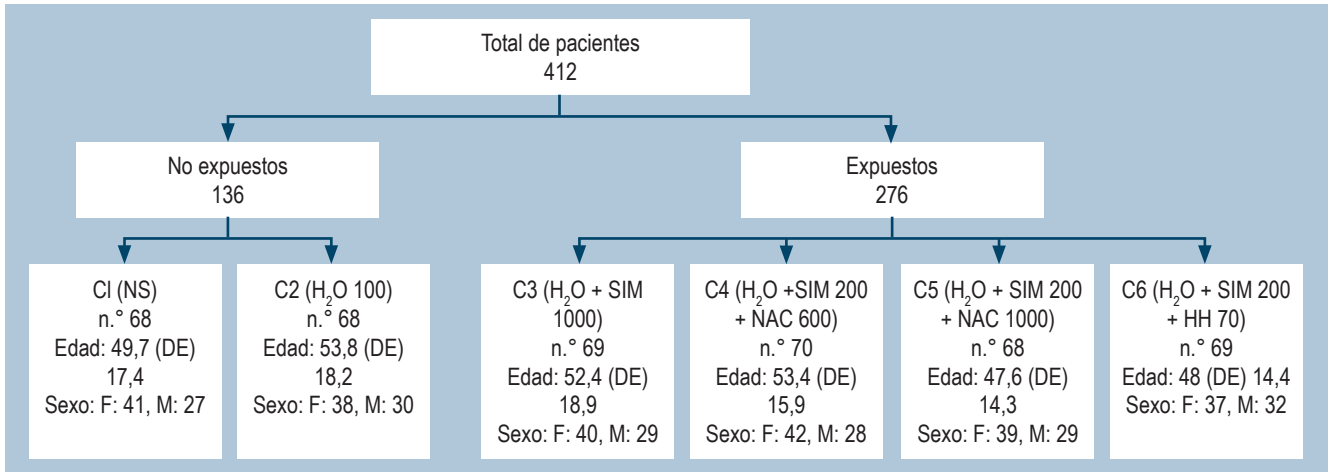


**Figura 1.** Características sociodemográficas de 6 cohortes. DE: desviación estándar; HH: *Hedera helix*; $H_2O$: agua; NAC: N-acetilcisteína; NS: no solución; SIM: simeticona.

**Tabla 1.** Comparación entre las diferentes escalas de visibilidad de la mucosa (7)

| Escala y referencia | Sitios evaluados | Calificación | | |
|---|---|---|---|---|
| Escala cuantitativa y cualitativa, Blanco y colaboradores (este artículo) | 7 sitios: esófago, 4 sitios gástricos (fondo, cuerpo proximal, cuerpo distal y antro), bulbo duodenal y D2. | Excelente: 7 a 14 puntos. Mucosa completamente limpia o máximo requiere solo aspiración. | Adecuado: 15 a 21 puntos. Requiere lavar con menos de 50 mL en máximo 3 sitios. | Inadecuado: 22 a 28 puntos. Requiere lavar con más de 50 mL en 3 o más sitios. |
| | 4 puntajes por sitio:<br>1. Sin moco ni burbujas. | 2. Con moco flotante o no adherente o burbujas escasas, succionables, que no obstruyen la visión. | 3. Moco adherente o burbujas abundantes, no succionables, que obstruyen la visión y requieren menos de 50 mL de agua para limpiar. | 4. Moco adherente o burbujas abundantes, no succionables, que obstruyen la visión y requieren más de 50 mL de agua para limpiar. |
| Elvas y colaboradores (7) | 3 sitios: esófago, estómago y duodeno. | Excelente moco no adherente y visión clara de la mucosa (incluida en el uso de aspiración). | Adecuado moco adherido que obstruye la visión de la mucosa y requiere lavado con agua. | Inadecuado moco grueso o residuo alimentario no susceptible de aspiración. |
| Escala A: Bhandari y colaboradores (25), Lee y colaboradores (26), Chang y colaboradores (15) | 7 sitios: esófago, 4 sitios gástricos (fondo, cuerpo proximal, cuerpo distal y antro), bulbo duodenal y D2. | Puntaje 1: sin moco adherente y visión clara de la mucosa. | Puntaje 2: fino recubrimiento del moco, sin obstruir la visión. | Puntaje 3: moco adherente que obstruye la visión. |
| Escala B: Bertoni y colaboradores (27), McNally y colaboradores (24) | 6 sitios: esófago, fondo, cuerpo, incisura, antro y duodeno (o yeyuno si hay gastroyeyunostomía). | Puntaje 1 o 2: sin o con mínima cantidad de espuma y burbujas. | Puntaje 3: cantidad moderada de espuma o burbujas. | Puntaje 4: cantidad abundante que oscurece la superficie mucosa (necesidad de lavado). |
| Escala C: Kuo y colaboradores (28), Asl y colaboradores (29), Chang y colaboradores (30) | 4 sitios gástricos: fondo, cuerpo proximal, cuerpo distal y antro. | Puntaje 1 o 2: moco no adherente o pequeña cantidad, que no obstruye la visión. | Puntaje 3: gran cantidad de moco con menos de 50 mL de agua para el aclaramiento. | Puntaje 4: gran cantidad de moco con más de 50 mL de agua para el aclaramiento. |

*Adaptado de: Elvas L et al. Endoscopy. 2017;49(2):139-145.

Se realizó el lavado de la mucosa con agua y simeticona a muy baja disolución (0,1 %) solo al haber completado la visualización de los 7 sitios, aunque lavar antes podía modificar el valor dada la continuidad anatómica de los segmentos y de los tres órganos (**Figura 2**).

Los rangos de valor fueron de 1 a 4:

1. sin moco ni burbujas;
2. con moco flotante o no adherente o burbujas escasas, succionables, que no obstruyen la visión;
3. con moco adherente o burbujas abundantes, no succionables, que obstruyen la visión y requieren menos de 50 mL de agua para limpiar;
4. con moco adherente o burbujas abundantes, no succionables, que obstruyen la visión y requieren más de 50 mL de agua para limpiar.

El rango total de puntaje va entre 7 y 28 puntos, que se agruparon en tres grupos cualitativos: preparación excelente (7

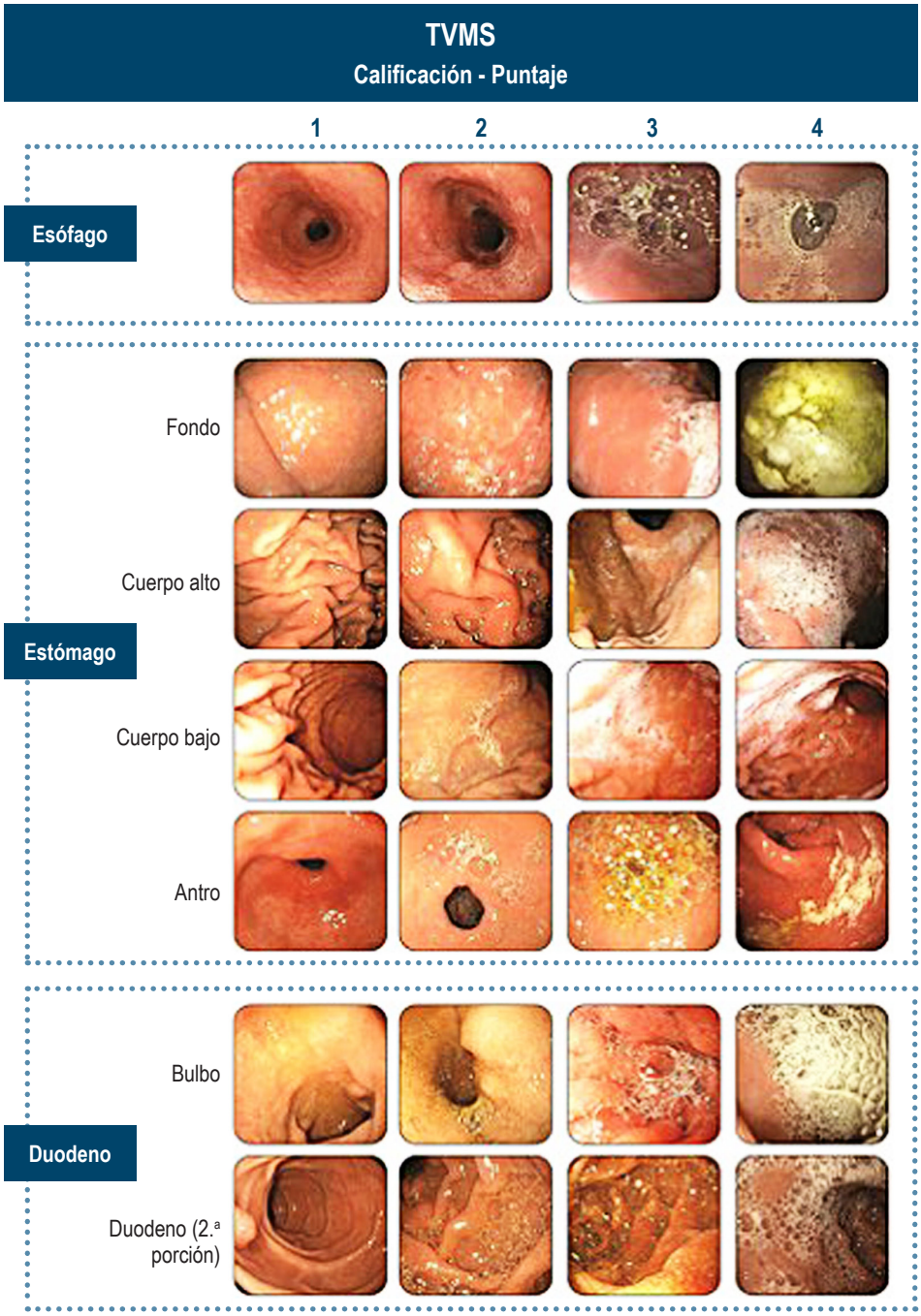


**Figura 2.** Escala de visibilidad total de la mucosa digestiva alta (TVMS).

a 14 puntos), preparación adecuada (15 a 21 puntos) y preparación inadecuada (22 a 28 puntos).

La TVMS se evaluó simultáneamente por CB (endoscopista, más de 120 000 endoscopias) y YW (enfermera, más de 32 000 endoscopias), en dos formatos iguales, privados e independientes, entregados inmediatamente terminada la endoscopia a la enfermera coordinadora. Se cuantificó el volumen necesario de lavado intraendoscopia. Dada la variabilidad en el tiempo de toma de biopsias y en la valoración de lesiones de alto riesgo o malignas, se decidió no incluir el tiempo total de la endoscopia (31).

## Análisis estadístico

Se realizó un análisis univariado que se presentó de acuerdo con la naturaleza de la variable. Las pruebas de hipótesis por subgrupos de exposición se contrastaron con la prueba de Kruskall Wallis, debido al incumplimiento de la normalidad de las variables analizadas. Se llevó a cabo un análisis multivariado exploratorio con el fin de conocer el efecto de las exposiciones sobre el puntaje de visibilidad de la mucosa digestiva, a través de un modelo de regresión lineal simple; se dejaron como variables predictivas la edad, el sexo, el volumen de lavado y el tiempo de premedicación. Las variables fueron significativas en el modelo cuando el valor de $p$ fue < 0,05 y se buscó el modelo más parsimonioso. Además, se realizó un análisis de concordancia entre los dos evaluadores de la TVMS a partir de la prueba de independencia chi cuadrado ($\chi^2$), una prueba de hipótesis de proporción de una muestra para un acuerdo superior a 70 % para el puntaje de visibilidad de la mucosa; y posteriormente se estimó el índice kappa para la variable categórica (excelente, adecuada, inadecuada) (1). Los datos fueron procesados en un *software* R versión 3.2.0.

## RESULTADOS

Se incluyeron 412 pacientes con un promedio de edad de 51 años (DE: 17), el 58 % (n = 237) de sexo femenino. El 23 % (n = 136) quedó asignado a las cohortes 1 y 2 de no exposición (no premedicación) y el 67 % (n = 276), a las cohortes 3 a 6, de exposición (premedicación). El tiempo promedio de exposición (período entre la ingesta de la solución y el paso por el cricofaríngeo) fue de 24,3 minutos (DE: 4,4). En estas distribuciones no hay diferencias significativas según el valor de $p$. A su vez, el volumen del lavado requerido para lograr una excelente visibilidad muestra una diferencia significativa en las cohortes de premedicación (promedio de 75,6 mL; DE: 51,5) frente a las de no premedicación (promedio de 124,9 mL; DE: 76,5) ($p$ = 0,000) (**Tabla 2**).

**Tabla 2.** Características sociodemográficas de la población de estudio

| Características | Premedicación | | Valor de *p* |
|---|---|---|---|
| | No (n = 136) (23 %) | Sí (n = 276) (67 %) | |
| Sexo (femenino, masculino) | 79 (33,3), 57 (32,6) | 158 (66,7), 118 (67,4) | 0,871 |
| Edad promedio (DE) | 52,1 (17,9) | 50,2 (16,1) | 0,304 |
| Tiempo total de premedicación (n = 345) media (DE) min | 24,4 (4,3) | 24,2 (4,4) | 0,683 |
| Volumen de lavado (n = 215) media (DE) | 124,9 (76,5) | 75,6 (51,5) | 0,000 |

A su vez, en las 2 cohortes de no premedicación (C1 y C2), la media del volumen de lavado fue entre 126 y 123 mL para el 82 % al 87 % de los pacientes de cada cohorte (intervalo de confianza [IC] del 95 %); mientras que en las de premedicación (C3, C4, C5 y C6), la media estuvo entre 59 y 84 mL, para el 32 % y el 43 % (IC 95 %), y el grupo C4 ($H_2O$ + SIM 200 + NAC 600) fue el que requirió menos volumen (**Figura 3**).

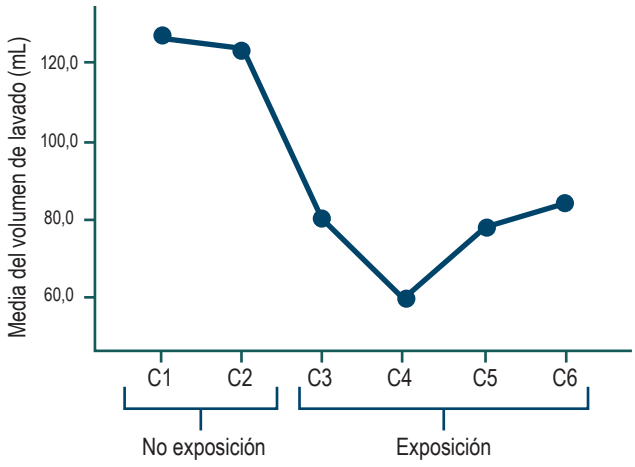


**Figura 3.** Asociación entre premedicación y lavado intraprocedimiento (mL de agua con simeticona al 0,1 %).

Al realizar el comparativo cohorte a cohorte, se encuentran diferencias significativas entre C1 (NS) y las cohortes de premedicación C4 y C5, esto demuestra que, con el uso de estas dos soluciones, la visibilidad de la mucosa es mejor cuando se requiere menos volumen de agua adicional (**Tabla 3**).

Al realizar la conversión del puntaje cuantitativo de la TVMS a la clasificación cualitativa, incluidas todas las

cohortes, se obtuvo un porcentaje de visibilidad excelente en el 72 %, adecuada en el 26 % e inadecuada en el 2 %, para la totalidad de los pacientes. Este resultado obligó a descartar a la visibilidad inadecuada para análisis subsecuentes, pues su recuento mínimo esperado era de 33,67 pacientes (de acuerdo con las pruebas de $\chi^2$ de Pearson) (**Tabla 4**).

**Tabla 3.** Comparaciones múltiples entre premedicaciones y volumen de lavado

| Cohorte (I) | Cohorte (J) | Diferencia de medias (I-J) | Valor de *p* | IC 95 % |
|---|---|---|---|---|
| C1 (NS) | C2 | 2,70 | 1,000 | -32,917: 38,317 |
| | C3 | 45,95 | 0,066 | -1,737: 93,643 |
| | C4 | 66,35 | 0,001* | 20,793: 111,910 |
| | C5 | 48,44 | 0,039* | 1,516: 95,374 |
| | C6 | 42,84 | 0,050* | ,029: 85,647 |
| C2 ($H_2O$) | C1 | -2,70 | 1,000 | -38,317: 32,917 |
| | C3 | 43,25 | 0,104 | -4,783: 91,289 |
| | C4 | 63,65 | 0,001* | 17,731: 109,572 |
| | C5 | 45,74 | 0,064 | -1,535: 93,026 |
| | C6 | 40,14 | 0,085 | -3,056: 83,332 |
| C3 ($H_2O$+SIM 1000) | C1 | -45,95 | 0,066 | -93,643: 1,737 |
| | C2 | -43,25 | 0,104 | -91,289: 4,783 |
| | C4 | 20,40 | 0,900 | -35,409: 76,206 |
| | C5 | 2,49 | 1,000 | -54,440: 59,424 |
| | C6 | -3,11 | 1,000 | -56,702: 50,471 |
| C4 ($H_2O$ + SIM 200 + NAC 600) | C1 | -66,35 | 0,001* | -111,910: -20,793 |
| | C2 | -63,65 | 0,001* | -109,572: -17,731 |
| | C3 | -20,40 | 0,900 | -76,206: 35,409 |
| | C5 | -17,91 | 0,937 | -73,065: 37,252 |
| | C6 | -23,51 | 0,780 | -75,212: 28,185 |
| C5 ($H_2O$ + SIM 200 + NAC 1000) | C1 | -48,44 | 0,039* | -95,374: -1,516 |
| | C2 | -45,74 | 0,064 | -93,026: 1,535 |
| | C3 | -2,49 | 1,000 | -59,424: 54,440 |
| | C4 | 17,91 | 0,937 | -37,252: 73,065 |
| | C6 | -5,61 | 1,000 | -58,517: 47,303 |
| C6 ($H_2O$ + SIM 200 + HH 70) | C1 | -42,84 | 0,050 | -85,647: -0,029 |
| | C2 | -40,14 | 0,085 | -83,332: 3,056 |
| | C3 | 3,11 | 1,000 | -50,471: 56,702 |
| | C4 | 23,51 | 0,780 | -28,185: 75,212 |
| | C5 | 5,61 | 1,000 | -47,303: 58,517 |

*Prueba HSD de Tukey. La diferencia de medias es significativa en el nivel 0,05. HSD: *honestly-significant-difference*.

**Tabla 4.** Distribución de calidad TVMS (global TVMS)

| Distribución cualitativa de visibilidad | n = 412 (%) |
|---|---|
| Excelente (7 a 14) | 297 (72,1) |
| Adecuado (15 a 21) | 106 (25,7) |
| Inadecuado (22 a 28) | 9 (2,2) |

Hecha la anterior precisión, se evidencia que para las cohortes de premedicación (C3 a C6) se logró el 88,7 % de visibilidad excelente frente al 41,4 % de las dos cohortes de no premedicación (**Tabla 5**).

**Tabla 5.** Distribución de cohortes de premedicación y no premedicación frente a la calidad de visibilidad de la mucosa según la TVMS

| Cohortes | Calidad de visibilidad de TVMS | | Total (%) |
|---|---|---|---|
| | Excelente (7 a 14) | Adecuada (15 a 21) | |
| | n (%) | n (%) | |
| Premedicación (C3, C4, C5, C6) | 244 (88,7) | 31 (11,3) | 275 (100) |
| No premedicación (C1, C2) | 53 (41,4) | 75 (58,6) | 128 (100) |
| Total | 297 (73,7) | 106 (26,3) | 403 (100) |

A su vez, al realizar el comparativo de calidad cualitativa de visibilidad cohorte a cohorte, se encontró la cohorte C4 ($H_2O$ + SIM 200 + NAC 600) asociada con la mejor visibilidad (excelente en el 92,9 %). La segunda mejor cohorte fue C3 ($H_2O$+SIM 1000; 89,9 %), seguida de C5 ($H_2O$ + SIM 200 + NAC 1000; 88,1 %) y, finalmente, C6 ($H_2O$ 100 mL + SIM 200 mg + HH 70 mg; con 84,1 %); esta última es menos eficiente que las otras soluciones, pero dos veces mejor que cuando no se da premedicación (C1) o se administra solo agua (C2) (**Tabla 6**).

A las calificaciones dadas por los dos evaluadores de TVMS se aplicó la prueba $\chi^2$ con la que no hubo evidencia suficiente para pensar que los resultados son independientes; esto fue corroborado con la prueba de hipótesis de proporciones, en la cual se obtuvo un valor de $p = 0{,}0000$ que permite rechazar la hipótesis nula que se planteó como inferior al 70 %. Al realizar el análisis para la variable categórica se encontró un acuerdo de 98 % con el índice kappa de 0,8952, que indica una muy buena concordancia de interobservadores (**Tabla 7** y **Figura 4**).

Respecto a la seguridad del estudio, no se presentó ningún evento adverso en los 412 pacientes en relación con intolerancia, hipersensibilidad, broncoespasmo, angioedema, exantema, prurito, hipotensión, náuseas, vómito, diarrea o alergias asociadas con el uso de SIM, NAC y HH. Tampoco hubo reacciones alérgicas, flebitis o depresión respiratoria con propofol y remifentanilo usados en la sedación. Es de resaltar que no se presentaron eventos de broncoaspiración en relación con la sedación consiente, teniendo en cuenta que, en 5 de las 6 cohortes, los pacientes ingirieron 100 mL de líquido entre 15 a 30 minutos previos al inicio de la endoscopia (media de 24,2 minutos).

**Tabla 6.** Distribución en tabla cruzada de las cohortes (C1, C2, C3, C4, C5, C6) frente a la calidad de visibilidad TVMS excelente y adecuada

| Cohortes | Calidad de la visibilidad de TVMS | | Total n (%) |
|---|---|---|---|
| | Excelente (7 a 14) n (%) | Adecuada (15 a 21) n (%) | |
| C1 (NS) | 25 (40,3) | 37 (59,7) | 62 (100,0) |
| C2 ($H_2O$) | 28 (42,4) | 38 (57,6) | 66 (100,0) |
| C3 ($H_2O$+SIM 1000) | 62 (89,9) | 7 (10,1) | 69 (100,0) |
| C4 ($H_2O$ + SIM 200 + NAC 600) | 65 (92,9) | 5 (7,1) | 70 (100,0) |
| C5 ($H_2O$ + SIM 200 + NAC 1000) | 59 (88,1) | 8 (11,9) | 67 (100,0) |
| C6 ($H_2O$ + SIM 200 + HH 70) | 58 (84,1) | 11 (15,9) | 69 (100,0) |
| Total | 297 (73,7) | 106 (26,3) | 403 (100,0) |

**Tabla 7.** Concordancia interobservadores en la calificación de visibilidad con TVMS propuesta

| Calificación de la calidad con TVMS | Concordancia interobservadores (evaluadores) | | Total n |
|---|---|---|---|
| | Sí n (%) | No n (%) | |
| Excelente (7 a 14) | 289 (98) | 7 (2) | 296 |
| Adecuada (15 a 21) | 97 (94) | 6 (6) | 103 |
| Inadecuada (22 a 28) | 8 (62) | 5 (38) | 13 |
| Total | 394 | 18 | 412 |

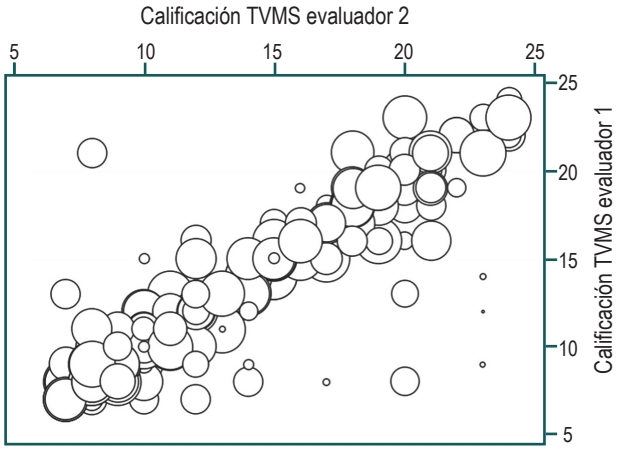


**Figura 4.** Concordancia de los interobservadores en la calificación de visibilidad con TVMS en una gráfica de burbujas.

## DISCUSIÓN

El presente estudio de cohortes comparativas permitió confirmar que la mayor valoración de excelente visualización de la mucosa digestiva alta se asoció con el uso de premedicación con solución de NAC 600 mg + SIM 200 mg + agua 100 mL, ingerida entre 15 y 30 minutos antes del paso del cricofaríngeo con el endoscopio. La premedicación con SIM con o sin NAC ha sido ampliamente estudiada con metaanálisis y revisiones sistemáticas. Lee, Du y Fu (12) incluyeron 5750 pacientes y la combinación de SIM con NAC mostró una mejor TVMS frente al uso de SIM sola; tanto SIM + NAC como SIM sola fueron más eficientes que el uso de agua sola (diferencias de medias [MD] = -0,14 [-0,25, -0,03]; $p$ = 0,01), sin presencia de eventos adversos (usando SIM o dimeticona en dosis de 40 a 200 mg y NAC entre 200 y hasta 1000 mg; comparado con grupos de control con agua entre 5 mL y 100 mL). Todos reportaron TVMS, excepto uno que presentó una escala cualitativa de excelente, adecuado e inadecuado (6).

En otro metaanálisis, Sajid y colaboradores (11) incluyeron 654 pacientes, con o sin uso de SIM +/- NAC y encontraron una asociación de mejoría (*Odds ratio* [OR]: 0,43; IC 95 % [0,28: 0,68] z = 3,65; $p$ = 0,003) en la visibilidad mucosa cuando se utilizó premedicación. Se analizó otro grupo de 364 pacientes y se encontró que el uso de SIM +/- NAC estuvo asociado con una mejoría en el puntaje de visibilidad mucosa comparado con el grupo en el que no se usó SIM (diferencia de media estandarizada [DME]: -1,66; IC 95 %: -1,93, -1,40; z = 12,12; $p$ = 0,00001). Aunque la calidad de visualización según la TVMS fue superior con las 4 cohortes de soluciones utilizadas frente al ayuno o al uso de agua (88,7 % frente a 41,4 %), la mejor premedicación correspondió a la cohorte C4 ($H_2O$ + SIM 200 + NAC 600), con un volumen de lavado de 59,9 mL, inferior y significativamente diferente a las cohortes de no premedicación C1 y C2 ($p$ > 0,001) y con un rendimiento de 92,9 %, superior a los grupos C3 (89,9 %), C5 (88,1 %) y C6 (84,1 %), aunque sin diferencia significativa entre ellas. Nuestra experiencia previa, aplicada en la cohorte C3 ($H_2O$ + SIM 1000), mostró la segunda mejor eficiencia, con visibilidad excelente en 89,9 %, comparable con lo publicado por Bertoni (27) y Chang (30). Contrasta con otra publicación en la que se utilizó simeticona líquida a bajas dosis y volumen (SIM 1 mL de 100 mg, diluido a 5 mL de agua, administrado 30 minutos antes de la endoscopia), en la que reportan equivalencia de visión excelente en el 51,9 % (9), cifra apenas levemente superior a lo que encontramos en ayuno o con solo agua, razón por la cual no recomendamos ese esquema. El resultado de la cohorte C5 ($H_2O$ + SIM 200 + NAC 1000), que tuvo el tercer mejor rendimiento, mostró que la mezcla de NAC + SIM no fue una

dosis dependiente del aumento de NAC y que, por tanto, su concentración de 600 mg es suficiente e incluso mejor que usar 1000 mg para lograr una visualización excelente. La cohorte C6 (($H_2O$ + SIM 200 + HH 70), con *Hedera helix* a baja y única dosis de 70 mg (en uso fuera de indicación como alternativo a NAC) logró un porcentaje de excelencia de 84,1 %, superior a la no premedicación de C1 (40,3 %) y C2 (42,4 %); aunque su media de volumen de lavado (83,4 mL) no mostró una diferencia significativa frente a ellas. Deja así el campo abierto para futuras comprobaciones de su eficiencia, a otras concentraciones y en un estudio controlado, toda vez que puede ser una alternativa segura y costo-efectiva.

La endoscopia digestiva alta realizada en condición de solo ayuno de 6 a 8 horas tuvo una calidad de la visibilidad adecuada en solo el 25,7 %, es decir que 1 de cada 4 pacientes va a requerir por lo menos irrigación de 3 sitios de su tracto digestivo alto (con una media volumen de 125 mL). En Chile, en las mismas condiciones, se requirió en promedio 52 mL de agua (rango entre 0 y 400 mL) valorando solo 4 sitios, todos en el estómago (14). El uso de solo agua como premedicación (cohorte C2 [$H_20$ 100 mL]) no mostró una diferencia significativa frente al ayuno, con un volumen de limpieza levemente inferior al ayuno (media de 123 mL frente a 126 mL). No confirmó otra descripción (6), en la cual el uso de 100 mL de agua empeoraba la TVMS, lo que había sugerido que el agua diseminaba el moco en un área más extensa del estómago, sin diluir moco o burbujas.

Frente al segundo objetivo del estudio, se logró aportar una nueva TVMS, escala adaptada y mejorada al tener en cuenta 7 sitios de valoración (1 del esófago, 4 del estómago, 1 del bulbo duodenal y 1 de la segunda porción del duodeno), extendiendo el concepto de la necesidad de excelente visibilidad más allá del estómago, que permitiera la detección de lesiones en la fase temprana diferentes al cáncer gástrico incipiente. La conversión cuantitativa a cualitativa de TVMS se realizó de forma sencilla: a cada uno de los 7 sitios se le asignaron puntajes de 1 a 4, para una suma total entre 7 y 28; las calificaciones 1 y 2, que significan que no había ningún residuo de burbujas, saliva o moco (1 de puntuación) o que, a lo sumo, estos residuos eran succionables (2 de puntuación). El rango de puntuación para una visibilidad excelente entonces estuvo entre 7 y 14, condición en la que solo se succionaba o la cantidad de irrigación fue mínima (menos de 50 mL). Para la visibilidad adecuada, el rango se definió entre 15 y hasta 21 puntos, condición en la cual las burbujas, el moco o la saliva no eran completamente succionables y requerían irrigación de limpieza (en un volumen menor de 50 mL, lo que cambia el puntaje de 2 a 3) en más de 4 sitios y hasta los 7 sitios. Se consideró visibilidad inadecuada cuando el rango estaba entre 22 (6 de los sitios requirieron volumen menor de 50 mL, y 1 requirió más de 50 mL) hasta 28 (7 sitios con lavado mayor de 50 mL); estos puntajes recomendarían la interrupción del procedimiento y su reprogramación.

Entendida la escala, se confirmó su aplicabilidad y validez mediante el resultado de la concordancia interobservadores, con un acuerdo de 98 % cuando la visibilidad según la TVMS fue excelente y de 94 % cuando la visibilidad fue adecuada. La pretensión de la escala mixta (cualitativa y cuantitativa) fue facilitar la comparabilidad del efecto de las soluciones usadas como premedicación, con la particularidad que se construyó uniendo conceptos de la escala de Chang y colaboradores (30) en relación con el volumen de lavado de más o menos de 50 mL; la escala de Lee y colaboradores (26), en cuanto a los 7 sitios de lavado, incluidos el esófago y el duodeno; la escala clásica de Kuo y colaboradores (28) y la de Asl y colaboradores (29), que usan grados de puntuación de 1 a 4, solo para los 4 sitios del estómago (con diferencia frente a nuestra escala, pues usaron un volumen de más o menos 30 mL); y la escala de Elvas y colaboradores (7), que describió los tres grados cualitativos descritos. También se constituyó en una herramienta útil para cumplir el requerimiento reciente de informar la visualización de la mucosa como un parámetro de calidad intraprocedimiento (3).

Frente al tercer objetivo, no se presentaron eventos adversos o complicaciones relacionadas con el procedimiento de endoscopia; ni relacionados con los tres productos utilizados (SIM, NAC y HH) en las soluciones de premedicación de las cohortes C2 a C6. Tampoco hubo alergias o depresión respiratoria con propofol y remifentanilo utilizados en todos los pacientes; en relación con la sedación y coincidiendo con los estudios de Koeppe y colaboradores (32) y de Da Silva y colaboradores (33), en los cuales se permitió la ingesta de agua de 200 mL a 410 mL hasta 1 hora previa a endoscopia con solo una observación subjetiva de más líquido libre en el estómago, coincidimos en no haber presentado casos de broncoaspiración. De esta forma, los resultados mostraron que la premedicación bajo las condiciones de volumen, diluciones, tiempos, condiciones fisiológicas y bajo el esquema de sedación consciente utilizada (publicada por nosotros en 2017) (23) es una práctica segura y muy útil.

Una de las limitaciones del estudio es la participación de un solo gastroenterólogo, situación no solucionable dadas las condiciones propias de la institución, compensada con el entrenamiento y conocimiento preestudio tanto de la escala TVMS como las soluciones de premedicación) con 100 pacientes y la participación de todo el equipo de trabajo, incluida la enfermera coevaluadora. Para finalizar, la baja concentración de SIM utilizada en el líquido de limpieza está en relación con publicaciones que describen la presencia de sus residuos de SIM dentro del endoscopio, a

pesar del reprocesamiento de alto nivel, que podría fomentar el crecimiento bacteriano (34, 35).

El estudio se adhirió a la Declaración de la Sociedad Gastroenterológica de Australia (2019), que ante la no evidencia "de eventos clínicos adversos durante décadas de su uso, nosotros creemos que el uso continuado de simeticona es apropiado y puede ser administrado a través de cualquier canal de endoscopia". Y sus recomendaciones son las siguientes: el uso de SIM es razonable toda vez que mejora la visibilidad de la mucosa gástrica y colónica, y facilita la detección de adenomas en la colonoscopia (nivel de evidencia IA, grado de recomendación A); se debe usar la menor cantidad efectiva de simeticona para el fluido de lavado, de 2 a 3 mL de 120 mg/mL adicionados a un litro de agua estéril (nivel de evidencia IV, grado de recomendación D); SIM puede ser administrado oralmente o a través de cualquier canal de irrigación (nivel de evidencia IV, grado de recomendación D); y es esencial la estricta adherencia a los protocolos de reprocesamiento de los endoscopios, en especial la inmediata descontaminación prelimpieza al lado del paciente, que incluya irrigación posprocedimiento e inicio pronto de limpieza manual o mecánica (nivel de evidencia IIB, grado de recomendación B) (36).

## CONCLUSIONES

Utilizar premedicación con SIM sola o mezclada con mucolíticos como NAC o HH (este último, recomendación de uso fuera de indicación) permite mejores tasas de visibilidad que cuando se realiza una endoscopia digestiva solo en ayunas o con solo administración de agua. De las 4 soluciones estudiadas, la de mejores resultados fue SIM 200 mg + NAC 600 mg + agua 100 mL, con lo que se logró calidad de visibilidad excelente del 92,9 %; sin embargo, las otras 3 soluciones dan resultados excelentes por encima del 84,1 %. La escala TVMS propuesta, que incluye 7 sitios con 4 calificaciones y convertidas a 3 calificaciones cualitativas (excelente, adecuada e inadecuada) es una herramienta fácil de aplicar y más completa frente a escalas publicadas previamente. El esquema de premedicación de hasta 100 mL, ingerida entre 15 y 30 minutos antes de la endoscopia, es una exposición segura en pacientes adultos ASA I y II, intervenidos bajo sedación consciente. El uso del mucolítico *Hedera helix* es una alternativa diferente y menos costosa, aunque menos eficiente que NAC.

## Agradecimientos

El presente trabajo se realizó en el marco del Diplomado de Investigación Científica de la Universidad CES, en convenio y con financiación de la Asociación Colombiana de Gastroenterología, en la gestión y apoyo decidido del Dr. Fabio Gil Parada; al laboratorio Tecnoquímicas, por apoyar con el producto N-acetilcisteína (Aflux®); al laboratorio Incobra S. A., por apoyar con el producto simeticona-dimetilpolisiloxano (Siligás®); y al laboratorio Roemmers, por apoyar con el producto *Hedera Helix* (Abrilar®).

## REFERENCIAS

1. Adams MA, Saini SD, Allen JI. Quality measures in gastrointestinal endoscopy: the current state. Curr Opin Gastroenterol. 2017;33(5):352-357. doi: 10.1097/MOG.0000000000000379
2. Bisschops R, Areia M, Coron E, Dobru D, Kaskas B, Kuvaev R, Pech O, Ragunath K, Weusten B, Familiari P, Domagk D, Valori R, Kaminski MF, Spada C, Bretthauer M, Bennett C, Senore C, Dinis-Ribeiro M, Rutter MD. Performance measures for upper gastrointestinal endoscopy: A European Society of Gastrointestinal Endoscopy quality improvement initiative. United European Gastroenterol J. 2016;4(5):629-656. doi: 10.1177/2050640616664843
3. Beg S, Ragunath K, Wyman A, Banks M, Trudgill N, Pritchard DM, Riley S, Anderson J, Griffiths H, Bhandari P, Kaye P, Veitch A. Quality standards in upper gastrointestinal endoscopy: a position statement of the British Society of Gastroenterology (BSG) and Association of Upper Gastrointestinal Surgeons of Great Britain and Ireland (AUGIS). Gut. 2017;66(11):1886-1899. doi: 10.1136/gutjnl-2017-314109
4. Koga M, Arakawa K. [On the application of enzymatic mucinolysis in x-ray diagnosis of the stomach]. Nihon Igaku Hoshasen Gakkai Zasshi. 1964;24:1011-31.
5. Ida K, Okuda J, Nakazawa S, Yoshino J, Itoh M, Yokoyama Y, et al. Clinical evaluation of premedication with KPD (Pronase) in gastroendoscopy-placebo-controlled double blind study in dye scatt ering endoscopy. Clin Rep. 1991;25:1793-804.
6. Monrroy H, Vargas JI, Glasinovic E, Candia R, Azúa E, Gálvez C, Rojas C, Cabrera N, Vidaurre J, Álvarez N, González J, Espino A, González R, Parra-Blanco A. Use of N-acetylcysteine plus simethicone to improve mucosal visibility during upper GI endoscopy: a double-blind, randomized controlled trial. Gastrointest Endosc. 2018;87(4):986-993. doi: 10.1016/j.gie.2017.10.005
7. Elvas L, Areia M, Brito D, Alves S, Saraiva S, Cadime AT. Premedication with simethicone and N-acetylcysteine in improving visibility during upper endoscopy: a double-

blind randomized trial. Endoscopy. 2017;49(2):139-145. doi: 10.1055/s-0042-119034
8. Callaghan JL, Neale JR, Boger PC, Sampson AP, Patel P. Variation in preparation for gastroscopy: lessons towards safer and better outcomes. Frontline Gastroenterol. 2016;7(3):187-190. doi: 10.1136/flgastro-2015-100647
9. Song M, Kwek AB, Law NM, Ong JP, Tan JY, Harichander Thurairajah P, Ang DS, Ang TL. Efficacy of small-volume simethicone given at least 30 min before gastroscopy. World J Gastrointest Pharmacol Ther. 2016;7(4):572-578. doi: 10.4292/wjgpt.v7.i4.572
10. Bertoni G, Gumina C, Conigliaro R, Ricci E, Staffetti J, Mortilla MG, Pacchione D. Randomized placebo-controlled trial of oral liquid simethicone prior to upper gastrointestinal endoscopy. Endoscopy. 1992;24(4):268-70. doi: 10.1055/s-2007-1010479
11. Sajid MS, Rehman S, Chedgy F, Singh KK. Improving the mucosal visualization at gastroscopy: a systematic review and meta-analysis of randomized, controlled trials reporting the role of Simethicone ± N-acetylcysteine. Transl Gastroenterol Hepatol. 2018;3:29. doi: 10.21037/tgh.2018.05.02
12. Li Y, Du F, Fu D. The effect of using simethicone with or without N-acetylcysteine before gastroscopy: A meta-analysis and systemic review. Saudi J Gastroenterol. 2019 Jul-;25(4):218-228. doi: 10.4103/sjg.SJG_538_18
13. Zhang LY, Li WY, Ji M, Liu FK, Chen GY, Wu SS, Hao Q, Zhai HH, Zhang ST. Efficacy and safety of using premedication with simethicone/Pronase during upper gastrointestinal endoscopy examination with sedation: A single center, prospective, single blinded, randomized controlled trial. Dig Endosc. 2018;30(1):57-64. doi: 10.1111/den.12952
14. Mansilla R, Uslar T, Chahuán J, Latorre G, Cruz R, Cruz R, Sirhan M, Espino A, Honold F, Huenur J, Miranda P, Riquelme A. Validez y confiabilidad de una escala de clasificación de limpieza gástrica en endoscopia digestiva. Gastroenterol Latinoam. 2016;27(1): 9-17.
15. Chang WK, Yeh MK, Hsu HC, Chen HW, Hu MK. Efficacy of simethicone and N-acetylcysteine as premedication in improving visibility during upper endoscopy. J Gastroenterol Hepatol. 2014;29(4):769-74. doi: 10.1111/jgh.12487
16. Buxbaum JL, Hormozdi D, Dinis-Ribeiro M, Lane C, Dias-Silva D, Sahakian A, Jayaram P, Pimentel-Nunes P, Shue D, Pepper M, Cho D, Laine L. Narrow-band imaging versus white light versus mapping biopsy for gastric intestinal metaplasia: a prospective blinded trial. Gastrointest Endosc. 2017 Nov;86(5):857-865. doi: 10.1016/j.gie.2017.03.1528
17. World Source: Globocan 2020 [Internet]. IARC; 2020 [citado el 5 de febrero de 2020]. Disponible en: https://gco.iarc.fr/today/data/factsheets/populations/900-world-fact-sheets.pdf
18. Wiesner Ceballos C, Henríquez Mendoza GM, Aguilera López J. Análisis de situación del cáncer en Colombia: 2015. Colombia, Ministerio de Salud, Instituto Nacional de Cancerología; 2017. Disponible en: https://www.cancer.gov.co/Situacion_del_Cancer_en_Colombia_2015.pdf
19. Matsuzaka M, Fukuda S, Takahashi I, Shimaya S, Oyama T, Yaegaki M, Shimoyama T, Sakamoto J, Nakaji S, Umeda T. The decreasing burden of gastric cancer in Japan. Tohoku J Exp Med. 2007;212(3):207-19. doi: 10.1620/tjem.212.207
20. Kim GH, Liang PS, Bang SJ, Hwang JH. Screening and surveillance for gastric cancer in the United States: Is it needed? Gastrointest Endosc. 2016;84(1):18-28. doi: 10.1016/j.gie.2016.02.028
21. Gómez-Zuleta MA, Ruíz-Morales OF, Otero-Regino W. Efectividad de la premedicación con N-acetil cisteína más dimetilpolisiloxano versus un placebo para mejorar la visibilidad en la endoscopia digestiva: estudio prospectivo, ciego, controlado aleatorizado. Medicina (Mex). 2017;39(2):98-106.
22. Royero Gutiérrez HA. Aplicación de una escala de visualización de la mucosa gástrica, durante la esofagogastroduodenoscopia en pacientes premedicados con N-acetilcisteína más simeticona: experiencia en Ocaña, Norte de Santander. Rev Colomb Gastroenterol. 2018;33(1):1-7. https://doi.org/10.22516/25007440.226
23. Blanco Avellaneda CJ, García KR, Molano A, Chimbi DY, Forero AY. Seguridad y eficiencia de sedación balanceada con propofol y remifentanil en endoscopia digestiva alta diagnóstica. Una experiencia exitosa. Rev Colomb Gastroenterol. 2017;32(2):120-30. https://doi.org/10.22516/25007440.140
24. McNally PR, Maydonovitch CL, Wong RK. The effectiveness of simethicone in improving visibility during colonoscopy: a double-blind randomized study. Gastrointest Endosc. 1988;34(3):255-8. doi: 10.1016/s0016-5107(88)71324-3
25. Bhandari P, Green S, Hamanaka H, Nakajima T, Matsuda T, Saito Y, Oda I, Gotoda T. Use of Gascon and Pronase either as a pre-endoscopic drink or as targeted endoscopic flushes to improve visibility during gastroscopy: a prospective, randomized, controlled, blinded trial. Scand J Gastroenterol. 2010;45(3):357-61. doi: 10.3109/00365520903483643
26. Lee GJ, Park SJ, Kim SJ, Kim HH, Park MI, Moon W. Effectiveness of Premedication with Pronase for Visualization of the Mucosa during Endoscopy: A Randomized, Controlled Trial. Clin Endosc. 2012;45(2):161-4. doi: 10.5946/ce.2012.45.2.161
27. Bertoni G, Gumina C, Conigliaro R, Ricci E, Staffetti J, Mortilla MG, Pacchione D. Randomized placebo-controlled trial of oral liquid simethicone prior to upper gastrointestinal endoscopy. Endoscopy. 1992;24(4):268-70. doi: 10.1055/s-2007-1010479
28. Kuo CH, Sheu BS, Kao AW, Wu CH, Chuang CH. A defoaming agent should be used with pronase premedication to improve visibility in upper gastrointestinal endoscopy. Endoscopy. 2002;34(7):531-4. doi: 10.1055/s-2002-33220

29. Asl SM, Sivandzadeh GR. Efficacy of premedication with activated Dimethicone or N-acetylcysteine in improving visibility during upper endoscopy. World J Gastroenterol. 2011;17(37):4213-7. doi: 10.3748/wjg.v17.i37.4213
30. Chang CC, Chen SH, Lin CP, Hsieh CR, Lou HY, Suk FM, Pan S, Wu MS, Chen JN, Chen YF. Premedication with pronase or N-acetylcysteine improves visibility during gastroendoscopy: an endoscopist-blinded, prospective, randomized study. World J Gastroenterol. 2007;13(3):444-7. doi: 10.3748/wjg.v13.i3.444
31. Pimentel-Nunes P, Libânio D, Marcos-Pinto R, Areia M, Leja M, Esposito G, Garrido M, Kikuste I, Megraud F, Matysiak-Budnik T, Annibale B, Dumonceau JM, Barros R, Fléjou JF, Carneiro F, van Hooft JE, Kuipers EJ, Dinis-Ribeiro M. Management of epithelial precancerous conditions and lesions in the stomach (MAPS II): European Society of Gastrointestinal Endoscopy (ESGE), European Helicobacter and Microbiota Study Group (EHMSG), European Society of Pathology (ESP), and Sociedade Portuguesa de Endoscopia Digestiva (SPED) guideline update 2019. Endoscopy. 2019;51(4):365-388. doi: 10.1055/a-0859-1883
32. Koeppe AT, Lubini M, Bonadeo NM, Moraes I Jr, Fornari F. Comfort, safety and quality of upper gastrointestinal endoscopy after 2 hours fasting: a randomized controlled trial. BMC Gastroenterol. 2013;13:158. doi: 10.1186/1471-230X-13-158
33. De Silva AP, Amarasiri L, Liyanage MN, Kottachchi D, Dassanayake AS, de Silva HJ. One-hour fast for water and six-hour fast for solids prior to endoscopy provides good endoscopic vision and results in minimum patient discomfort. J Gastroenterol Hepatol. 2009;24(6):1095-7. doi: 10.1111/j.1440-1746.2009.05782.x
34. Ofstead CL, Wetzler HP, Johnson EA, Heymann OL, Maust TJ, Shaw MJ. Simethicone residue remains inside gastrointestinal endoscopes despite reprocessing. Am J Infect Control. 2016 Nov 1;44(11):1237-1240. doi: 10.1016/j.ajic.2016.05.016
35. Sutton S, Jimenez L. A Review of Reported Recalls Involving Microbiological Control 2004-2011 with Emphasis on FDA Considerations of "Objectionable Organisms" [Internet]. American Pharmaceutical Review; 2012 [citado el 21 de febrero de 2020]. Disponible en: http://www.americanpharmaceuticalreview.com/Featured-Articles/38382-A-Review-of-Reported-Recalls-Involving-Microbiological-Control-2004-2011-with-Emphasis-on-FDA-Considerations-of-Objectionable-Organisms/
36. Devereaux BM, Taylor ACF, Athan E, Wallis DJ, Brown RR, Greig SM, Bailey FK, Vickery K, Wardle E, Jones DM. Simethicone use during gastrointestinal endoscopy: Position statement of the Gastroenterological Society of Australia. J Gastroenterol Hepatol. 2019;34(12):2086-2089. doi: 10.1111/jgh.14757

DOI: https://doi.org/10.22516/25007440.593



# Enfermedad de Wilson: experiencia de un centro de referencia en Colombia

## Wilson's disease: Experience of a reference center in Colombia

Octavio Muñoz-Maya, MD,[1*] Juan Esteban Vélez-Hernández, MD,[2] Óscar Mauricio Santos, MD,[1] Juan Ignacio Marín, MD,[1] Juan Carlos Restrepo-Gutiérrez, MD, MSc, PhD.[1]

ACCESO ABIERTO

**Citación:**
Muñoz-Maya O, Vélez-Hernández JE, Santos O, Marín JI, Restrepo-Gutiérrez JC. Enfermedad de Wilson: experiencia de un centro de referencia en Colombia. Rev Colomb Gastroenterol. 2021;36(1):51-57. https://doi.org/10.22516/25007440.593

[1] Hepatología clínica y grupo de gastrohepatología de la Universidad de Antioquia. Hospital Pablo Tobón Uribe. Medellín, Colombia.
[2] Médico y cirujano. Grupo de gastrohepatología de la Universidad de Antioquia. Medellín, Colombia.

***Correspondencia:** Octavio Muñoz-Maya. octavio.g.munoz@gmail.com

Fecha recibido: 12/06/20
Fecha aceptado: 23/11/20

### Resumen

**Introducción:** la enfermedad de Wilson es una enfermedad heterogénea causada por mutaciones en el gen ATP7B. La presentación clínica es variable, en fenotipos hepáticos y neuropsiquiátricos. El objetivo de este estudio es describir una cohorte retrospectiva de pacientes. **Materiales y métodos:** estudio retrospectivo descriptivo de pacientes atendidos en el Hospital Pablo Tobón Uribe desde enero de 2004 a septiembre de 2017. **Resultados:** se reportaron 27 pacientes, 17 hombres y 10 mujeres. El tiempo de seguimiento medio fue de 2,18 años, el 40 % presentó síntomas neurológicos; el 29 %, psiquiátricos; y el 85 %, alteración hepática. En el laboratorio, el 85 % presentó ceruloplasmina baja; 55 %, cobre urinario alto; en casos con biopsia hepática, 7 tenían depósito de cobre en coloraciones especiales. En neuroimágenes, el 84 % presentó hallazgos sugestivos de enfermedad de Wilson y en 3 casos se documentó una mutación genética patogénica. Durante el seguimiento, el 51 % mejoró clínica o bioquímicamente, el 11 % se mantuvo estable y el 18 % se deterioró. El 88 % de los casos sobrevivió al final del seguimiento. **Conclusiones:** este estudio es la cohorte retrospectiva más grande de Colombia. Los resultados son base para nuevos estudios poblacionales buscando de manera activa la enfermedad para documentarla en su fase preclínica y, de este modo, impactar en el pronóstico.

### Palabras clave

Degeneración hepatolenticular, ATPasas transportadoras de cobre, cirrosis hepática, insuficiencia hepática aguda, proteína ATP7B humana, enfermedades de los ganglios basales.

### Abstract

**Introduction:** Wilson's disease is a heterogeneous disorder caused by mutations in the ATP7B gene. Its clinical presentation is variable in hepatic and neuropsychiatric phenotypes. The aim of this study is to describe a retrospective cohort of patients. **Materials and methods:** A descriptive retrospective study was carried out in patients treated at the Hospital Pablo Tobón Uribe from January 2004 to September 2017. **Results:** 27 patients were reported, 17 men and 10 women. The mean follow-up time was 2.18 years. 40 % of the patients had neurological symptoms, 29 % psychiatric symptoms, and 85 % hepatic impairment. Lab tests showed that 85 % had low ceruloplasmin and 55 % had increased urinary copper. In cases that underwent liver biopsy, 7 had special copper colorations. Neuroimaging revealed that 84 % had findings suggestive of Wilson's disease and a pathogenic genetic mutation was documented in 3 cases. During follow-up, 51 % improved clinically or biochemically, 11 % remained stable, and 18 % deteriorated. 88 % of cases survived at the end of follow-up. **Conclusions:** This study is the largest retrospective cohort carried out in Colombia. The results are the basis for new population-based studies actively seeking this disease to describe its preclinical development and thus impact prognosis.

### Keywords

Hepatolenticular degeneration, Copper-transporter ATPases, Liver cirrhosis, Acute liver failure, Human ATP7B protein, Basal ganglia diseases.

© 2021 Asociación Colombiana de Gastroenterología 

## INTRODUCCIÓN

El cobre es un oligoelemento esencial en los organismos vivos y su consumo sobrepasa la necesidad basal del mismo (1). La proteína ATP7B se encuentra en el hepatocito, se encarga de la excreción del cobre a través de la bilis y lo añade a la apoceruloplasmina para su distribución (2, 3). Esta proteína se encuentra mutada en la enfermedad de Wilson, que lleva a la acumulación de cobre que genera una enfermedad multiorgánica. Actualmente, se han descrito más de 600 mutaciones patogénicas y su patrón de herencia es autosómico recesivo (4, 5). En Colombia se considera como enfermedad huérfana (6), se estima a nivel mundial una prevalencia de 0,5 casos por 100 000 habitantes y su incidencia en la mayoría de las poblaciones es de 1 por 30 000 nacidos vivos (7, 8).

La presentación clínica es muy variable y puede aparecer a cualquier edad, aunque es más común entre los 5 y 35 años, con sintomatología tanto aguda como crónica y afección multiorgánica, con predominio hepático, neurológico y psiquiátrico (9, 10). No hay una prueba única para confirmar el diagnóstico, por lo cual se debe realizar un conjunto de pruebas que, asociadas con los hallazgos clínicos, conforman el diagnóstico.

A pesar de que su distribución es global, se han descrito zonas de mayor prevalencia, las cuales corresponden a zonas cerradas con poca variabilidad genética y altos índices de endogamia. En América Latina hay reportes de casos aislados y pequeñas series en la mayoría de los países; sin embargo, se debe resaltar la experiencia de Costa Rica. En este país hay zonas cuya incidencia puede llegar a ser de 60 casos por cada 100 000 habitantes (11). En Colombia ha ocurrido lo mismo que en otros países latinoamericanos, donde se reportan casos aislados, pero no hay información suficiente del comportamiento local (12, 13).

El objetivo de este estudio es describir una serie de casos retrospectiva, identificando las características clínicas, pruebas diagnósticas, plan de manejo y desenlaces en pacientes con enfermedad de Wilson que fueron atendidos en nuestro centro.

**Tabla 1.** Sistema de puntuación desarrollado en la 8.ª Reunión Internacional Sobre la Enfermedad de Wilson, Leipzig, 2001

| Síntomas, signos y pruebas | Puntos | Síntomas, signos y pruebas | Puntos |
|---|---|---|---|
| Anillos de Kayser-Fleischer: | | Cobre hepático (en ausencia de colestasis): | |
| - Presentes | 2 | - 5 x LSN (> 4 µmol/g) | 2 |
| - Ausentes | 0 | - 0,8-4 µmol/g | 1 |
| | | - Normal (< 0,8 µmol/g) | -1 |
| | | - Gránulos rodamina positivos* | 1 |
| Síntomas neurológicos:** | | Cobre urinario (en ausencia de hepatitis aguda): | |
| - Graves | 2 | - Normal | 0 |
| - Moderados | 1 | - 1-2 x LSN | 1 |
| - Ausentes | 0 | - > 2 x LSN | 2 |
| | | - Normal, pero > 5 x LSN después de la D-penicilamina | 2 |
| Ceruloplasmina sérica: | | Análisis de mutaciones: | |
| - Normal (> 0,2 g/L) | 0 | - Detectadas en ambos cromosomas | 4 |
| - 0,1-0,2 g/L | 1 | - Detectadas en 1 cromosoma | 1 |
| - < 0,1 g/L | 2 | - Sin mutaciones detectadas | 0 |
| Anemia hemolítica Coombs negativa: | | | |
| - Presente | 1 | | |
| - Ausente | 0 | | |

| Puntuación total | Resultado de la evaluación |
|---|---|
| 4 o más | Confirmado |
| 3 | Posible |
| 2 o menos | Poco probable |

*Si no hay cobre hepático disponible cuantitativamente. **Si no hay anomalías típicas en imágenes de resonancia magnética del cerebro. LSN: límite superior de la normalidad.

## MATERIALES Y MÉTODOS

### Obtención de datos

Se obtuvo información retrospectiva de la base de datos del grupo de gastrohepatología de la Universidad de Antioquia y el Hospital Pablo Tobón Uribe (HPTU) en Medellín, Colombia. Se realizó la búsqueda de las historias clínicas de los pacientes con el código diagnóstico: E830: alteraciones en el metabolismo del cobre, desde enero de 2004 hasta septiembre de 2017, sin ningún tipo de restricción.

### Criterios diagnósticos

Se recopilaron las historias clínicas de 50 pacientes y se excluyeron del análisis los pacientes que no cumplieran los criterios de Leipzig para enfermedad de Wilson. Los criterios de Leipzig incluyen la presencia del anillo de Kayser-Fleischer, el nivel de ceruloplasmina en el suero, el compromiso neurológico, la presencia de anemia hemolítica no inmune, la cuantificación o detección de cobre en la biopsia de hígado, el cobre urinario y el hallazgo de mutaciones patogénicas (14). Todos los pacientes tenían más de 4 puntos en esta escala diagnóstica (**Tabla 1**).

### Variables

En todos los pacientes se analizaron variables categóricas, entre ellas, variables demográficas generales, comorbilidades, edad de inicio de los síntomas, edad de diagnóstico, forma de presentación, características de laboratorio, imagenología, hallazgos histopatológicos, tiempo de seguimiento, tratamiento y desenlaces. Las pruebas diagnósticas, imágenes y estudios genéticos se describen según la disponibilidad; igualmente, los criterios de mejoría clínica, bioquímica, estabilidad y supervivencia se basaron en los datos consignados en la historia clínica por el hepatólogo tratante.

### Análisis estadístico

La recolección y análisis de los datos se realizó con el *software* Epidat 4.2. Se realizó un análisis descriptivo de todos los pacientes con enfermedad de Wilson.

Las variables cuantitativas se expresan como media o mediana con sus respectivas medidas de dispersión, según la distribución de la variable.

### Aspectos éticos

El estudio fue aprobado por el comité de ética del HPTU y se ajustó a la resolución 008430 de 1993 del Ministerio de Salud de la República de Colombia sobre aspectos éticos de la investigación en seres humanos.

## RESULTADOS

En el registro de historias clínicas, 27 pacientes cumplieron los criterios diagnósticos de la enfermedad de Wilson: 17 (62 %) eran hombres y 10 (37 %), mujeres. 24 (88 %) son procedentes de municipios del departamento de Antioquia. La edad promedio de los pacientes en el momento del diagnóstico fue de 21,2 años (8 a 42 años). Predominan las edades jóvenes, el 81 % de la totalidad de pacientes estuvo entre los 10 y 30 años (**Figura 1**).

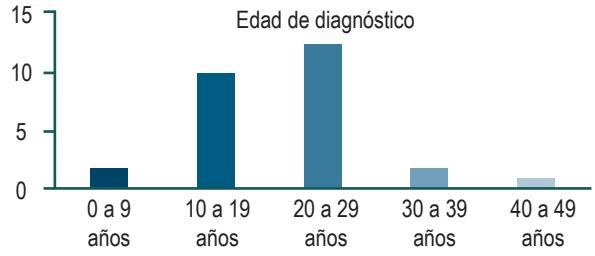


**Figura 1.** Edad de presentación clínica.

La presentación clínica fue heterogénea y muchos tenían solapamiento de la sintomatología (**Figura 2**). La presentación más común fue el compromiso hepático, seguido por el neurológico y, finalmente, el psiquiátrico.

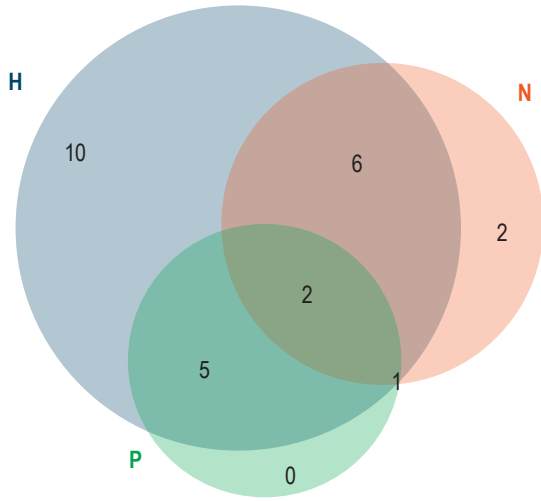


**Figura 2.** Síntomas iniciales de la enfermedad de Wilson. H: hepático; N: neurológico; P: psiquiátrico.

### Compromiso hepático

23 pacientes (85 %) tuvieron compromiso hepático: cirrosis (55 %), esteatosis (14,81 %), insuficiencia hepática aguda

(7,41 %) y alteración bioquímica asintomática (7,41 %). Se realizó una biopsia hepática en 16 pacientes y los hallazgos más frecuentes fueron cirrosis (44 %), esteatosis (31 %) y hepatitis crónica (19 %). Solamente en 7 pacientes se documentó depósitos de cobre en las coloraciones especiales (**Figura 3**). Los casos de insuficiencia hepática aguda corresponden a dos mujeres de 22 y 25 años de edad que debutaron con esta presentación y no tuvieron manifestaciones neuropsiquiátricas. La presentación bioquímica fue típica, con hiperbilirrubinemia grave y fosfatasa alcalina baja; un caso se presentó con insuficiencia renal aguda y necesitó terapia de reemplazo renal. Ambas pacientes recibieron trasplante hepático con donante cadavérico y presentaron un buen desenlace.

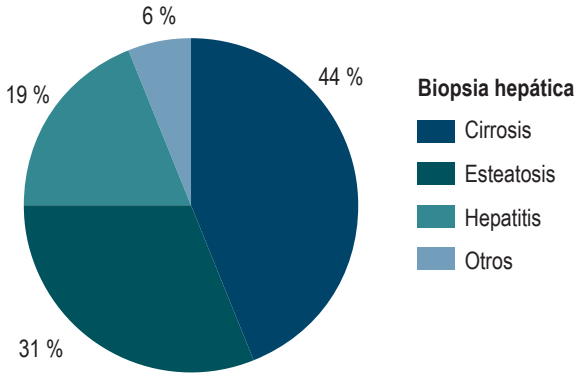


**Figura 3.** Hallazgos en la biopsia hepática.

## Compromiso neurológico

Se encontró compromiso neurológico en 11 pacientes (40 %), con las siguientes formas de presentación: parkinsonismo (14 %), ataxia (7,4 %), distonía (11 %) y temblor (7 %).

## Compromiso psiquiátrico

8 pacientes (29 %) tuvieron síntomas psiquiátricos. Los más frecuentes fueron depresión, ansiedad y esquizofrenia.

## Otras manifestaciones asociadas

4 casos desarrollaron anemia hemolítica Coombs negativa, 2 fueron asociadas a insuficiencia hepática aguda, 2 a insuficiencia hepática aguda sobre crónica y un caso de hipogonadismo (**Tabla 2**).

## Pruebas de laboratorio

En cuanto a pruebas de laboratorio, 23 pacientes (85 %) tuvieron la ceruloplasmina baja y 15 (55 %), cobre urinario alto. En los 4 pacientes con presentación aguda (2 con insuficiencia hepática aguda y 2 con insuficiencia hepática aguda sobre crónica) se realizaron los índices de fosfatasa alcalina/bilirrubina total (cuyos puntajes < 4 son positivos) y alanina-aminotransferasa (ALT)/aspartato-aminotransferasa (AST) (cuyos puntajes > 2,2 son positivos); todos presentaron estos índices positivos. En la evaluación oftalmológica con lámpara de hendidura se encontraron 11 pacientes con anillo de Kayser-Fleisher (40 % de los pacientes). Se realizaron 12 resonancias magnéticas y 2 tomografías simples del sistema nervioso central (SNC), y hubo hallazgos sugestivos de enfermedad de Wilson en 9 pacientes (86 %) (**Tabla 3**).

**Tabla 2.** Presentación clínica

| Presentación clínica | n (%) |
|---|---|
| Promedio de edad en años | 21 (8-42) |
| Sexo | |
| - Masculino | 17 (62) |
| - Femenino | 10 (37) |
| Hepática | 23 (85) |
| - Cirrosis | 15 |
| - Esteatosis | 4 |
| - Insuficiencia hepática aguda | 2 |
| - Alteración bioquímica | 2 |
| Neurológica | 11 (40) |
| - Parkinsonismo | 4 |
| - Ataxia | 2 |
| - Distonía | 3 |
| - Temblor | 2 |
| Psiquiátrica | 8 (29) |
| Asintomático | 6 (22) |

**Tabla 3.** Presentación clínica y laboratorios

| Laboratorio | Presentación clínica | | |
|---|---|---|---|
| | Hepática (n: 24) | Neurológica (n: 11) | Psiquiátrica (n: 8) |
| Ceruloplasmina baja < 0,2 g/L | 20 (83 %) | 9 (81 %) | 6 (75 %) |
| Cobre urinario | 15 (62,5 %) | 6 (54,5 %) | 3 (37,5 %) |
| Anillo de Kayser-Fleisher | 7 (29,1 %) | 8 (72,7 %) | 4 (50 %) |
| Cobre en biopsia hepática | 7 (29 %) | 0 (0 %) | 2 (25 %) |

Se realizó una prueba genética con resultado confirmatorio en 3 pacientes, la mutación encontrada se considera una variante probablemente patogénica, homocigota (c.3694 A > C, mutación de sentido erróneo que sustituye treonina por prolina en la posición 1232 de la proteína y afecta diversos dominios funcionales). En la **Tabla 3** se puede observar la distribución de las pruebas diagnósticas positivas en los diferentes escenarios clínicos (compromiso hepático, neurológico y psiquiátrico).

### Tratamiento

Con respecto al tratamiento, 15 pacientes recibieron zinc y D-penicilamina (55 %), 3 recibieron solamente zinc (11 %) y 3 únicamente D-penicilamina (11 %). 6 pacientes requirieron trasplante hepático (22 %; 2 pacientes con insuficiencias hepáticas sin tratamiento médico y 4 cirróticos descompensados). Se registraron 2 reacciones adversas, 1 de ellas grave a la D-penicilamina (neutropenia febril), por lo cual en este caso se inició como segunda línea el clorhidrato de trientina.

Durante el seguimiento, 14 pacientes (51,8 %) presentaron mejoría clínica o bioquímica; 3 se mantuvieron estables (11 %) y 6 se deterioraron (18 %). En 4 pacientes no se encontró información sobre el seguimiento. Del total de pacientes, 24 sobrevivieron durante el seguimiento (88 %) y 4 fallecieron.

## DISCUSIÓN

En esta serie de casos se reportan nuevos datos de la enfermedad de Wilson en Colombia. Uno de los hallazgos más importantes es que 24 pacientes eran procedentes de Antioquia, teniendo agregación en subregiones del departamento, esto se debe al efecto fundador en estas subregiones aisladas de Antioquia, donde la pobre variabilidad genética dada por la consanguinidad lleva a la expresión de enfermedades con herencia mendeliana recesiva. Esta teoría se soporta en que 3 pacientes a quienes se les realiz**ó** estudio genético presentaron la misma mutación, sin estar familiarmente relacionados.

El pico de edad en ambos sexos es entre los 10 a 30 años, lo que demuestra que esta es una enfermedad de personas jóvenes; y la identificación tardía es una tragedia socioeconómica para las familias, puesto que se disminuye el tiempo de vida laboral productiva, lo que perpetúa la brecha socioeconómica.

Se ha descrito la enfermedad de Wilson como una enfermedad heterogénea, tanto clínica como genéticamente (15). Se puede evidenciar que no es diferente en nuestra serie y se encontró gran solapamiento entre las diferentes sintomatologías. Con respecto al compromiso hepático, se evidenció como manifestación más común la cirrosis hepática, y las presentaciones menos frecuentes fueron la alteración bioquímica únicamente y la insuficiencia hepática aguda. Un hallazgo importante en la histopatología fue que el 31 % de las biopsias presentó únicamente esteatosis, hallazgo que se puede encontrar en patologías hepáticas más comunes, lo que obliga en el marco clínico compatible siempre pensar también en enfermedad de Wilson. Estos datos son similares a otras series, en las que hubo predominancia hepática (58 %-83 %) y la cirrosis fue la presentación más frecuente (31 %) (9). En la biopsia hepática de una de las series, se encontró mayor cantidad de esteatosis (54 %) y cirrosis únicamente en el 37 % (10). Es posible que en nuestra región se esté diagnosticando de manera tardía la enfermedad o que se esté difiriendo la biopsia hepática en pacientes con clínica más avanzada.

Todos los pacientes con anemia hemolítica se presentaron con insuficiencia hepática aguda o insuficiencia hepática aguda sobre crónica; esto corrobora la explicación de la hemólisis en la enfermedad de Wilson, causada por la liberación excesiva de iones de cobre en la sangre al lesionarse los hepatocitos (16, 17). También se evidenció cómo los 4 pacientes presentaron los índices clásicos de Wilson en insuficiencia hepática aguda (FA/BT < 4 y AST/ALT > 2,2), lo que corrobora su utilidad y sus altos índices de sensibilidad y especificidad en este escenario (18).

Uno de los pacientes presentó compromiso endocrinológico: tuvo hipogonadismo asociado con la disminución de somatomedina C con hormona del crecimiento elevada. Se ha encontrado hipogonadismo hipogonadotrópico en pacientes con enfermedad de Wilson, pero este hallazgo posiblemente esté asociado con lo avanzado de la hepatopatía (19).

En todos los pacientes se utilizaron diferentes métodos diagnósticos, lo que demostró la importancia de los criterios de Leipzig (14). Como se puede observar en la **Tabla 3**, en ninguna de las dos presentaciones más comunes (hepática y neurológica) se encontró en el 100 % de las veces ceruloplasmina baja o cobre urinario elevado. El proceso diagnóstico en general es complejo y exige una amplia experiencia clínica y una adecuada interpretación de las ayudas diagnósticas.

Dentro de las pruebas de neuroimagen, se encontró como hallazgo más prevalente la hiperintensidad en T2 en los ganglios basales y el hallazgo *clásico* de enfermedad de Wilson (el oso panda en el mesencéfalo y tegmento) únicamente en un paciente. De manera interesante, se encontraron 4 pacientes con hiperintensidad en T1; esto es reflejo de la acumulación de manganeso asociado con cirrosis o insuficiencia hepática (20). Además, un hallazgo encontrado tanto en resonancia magnética como en tomografía axial computarizada (TAC) fue la atrofia cortical generalizada, leucoaraiosis y ventriculomegalia, por lo cual se puede plantear que hay presentaciones con un compromiso más

difuso, además del posible compromiso cognitivo de los pacientes con esta enfermedad, el cual ha sido evidenciado en diferentes estudios (21).

La respuesta al tratamiento médico en general es buena. De los pacientes que recibieron tratamiento combinado de zinc y D-penicilamina, el 86 % presentó mejoría; el 6 %, estabilización de su estado clínico y solo 1 caso de ellos progresó su estadio de cirrosis y requirió trasplante hepático. En una cohorte multicéntrica realizada en Alemania y Austria se encontró mejoría con tratamiento médico, en pacientes con presentación hepática en un 91 % tratados con D-penicilamina y en un 92 %, con trientina (22). En una cohorte similar se encontró que era más común encontrar falla terapéutica en pacientes manejados con zinc (15 %), comparados con pacientes manejados con quelantes (1,2 %) (23). En el seguimiento se puede ver cómo solo 6 pacientes se deterioraron y 4 murieron; de estos, 1 murió por la descontinuación del tratamiento inmunosupresor postrasplante hepático y los otros 3 por complicaciones infecciosas durante la hospitalización. En general, se reportó una supervivencia del 85 % durante el seguimiento, por lo que se puede concluir que la enfermedad de Wilson puede tener buenos desenlaces, mientras se identifique a tiempo y se trate de acuerdo con el estadio clínico.

Al ser un estudio observacional retrospectivo, tiene las limitaciones propias de la metodología. Sin embargo, es una herramienta importante para describir el comportamiento de la enfermedad de Wilson en nuestra región e identificar de manera clara un área geográfica con mayor frecuencia de la enfermedad asociada con el efecto fundador y la endogamia. Esto sirve como punto de partida para la realización de estudios poblacionales en el campo, con el ánimo de detectar un mayor número de casos, realizar la confirmación diagnóstica temprana o en fases preclínicas para mejorar el pronóstico y, adicionalmente, para realizar campañas de asesoría genética en la región.

## Conflicto de intereses

Ninguno.

## REFERENCIAS


1. Pohanka M. Copper and copper nanoparticles toxicity and their impact on basic functions in the body. Bratisl Lek Listy. 2019;120(6):397-409. https://doi.org/10.4149/BLL_2019_065
2. Broussolle E, Trocello JM, Woimant F, Lachaux A, Quinn N. Samuel Alexander Kinnier Wilson. Wilson's disease, Queen Square and neurology. Rev Neurol (Paris). 2013;169(12):927-35. https://doi.org/10.1016/j.neurol.2013.04.006
3. Harada M, Kawaguchi T, Kumemura H, Terada K, Ninomiya H, Taniguchi E, Hanada S, Baba S, Maeyama M, Koga H, Ueno T, Furuta K, Suganuma T, Sugiyama T, Sata M. The Wilson disease protein ATP7B resides in the late endosomes with Rab7 and the Niemann-Pick C1 protein. Am J Pathol. 2005;166(2):499-510. https://doi.org/10.1016/S0002-9440(10)62272-9
4. Gomes A, Dedoussis GV. Geographic distribution of ATP7B mutations in Wilson disease. Ann Hum Biol. 2016;43(1):1-8. https://doi.org/10.3109/03014460.2015.1051492
5. Trocello JM, Broussolle E, Girardot-Tinant N, Pelosse M, Lachaux A, Lloyd C, Woimant F. Wilson's disease, 100 years later…. Rev Neurol (Paris). 2013;169(12):936-43. https://doi.org/10.1016/j.neurol.2013.05.002
6. Resolución 2048 de 2015, por la cual se actualiza el listado de enfermedades huérfanas y se define el número con el cual se identifica cada una de ellas en el sistema de información de pacientes con enfermedades huérfanas. Ministerio de salud y Protección Social, Republica de Colombia (9 de junio de 2015).
7. Kim GH, Yang JY, Park JY, Lee JJ, Kim JH, Yoo HW. Estimation of Wilson's disease incidence and carrier frequency in the Korean population by screening ATP7B major mutations in newborn filter papers using the SYBR green intercalator method based on the amplification refractory mutation system. Genet Test. 2008;12(3):395-9. https://doi.org/10.1089/gte.2008.0016
8. Kumar S, Thapa B, Kaur G, Prasad R. Analysis of most common mutations R778G, R778L, R778W, I1102T and H1069Q in Indian Wilson disease patients: correlation between genotype/phenotype/copper ATPase activity. Mol Cell Biochem. 2007;294(1-2):1-10. https://doi.org/10.1007/s11010-005-9028-z
9. Merle U, Schaefer M, Ferenci P, Stremmel W. Clinical presentation, diagnosis and long-term outcome of Wilson's disease: a cohort study. Gut. 2007;56(1):115-20. https://doi.org/10.1136/gut.2005.087262
10. Cheung KS, Seto WK, Fung J, Mak LY, Lai CL, Yuen MF. Epidemiology and natural history of Wilson's disease in the Chinese: A territory-based study in Hong Kong between 2000 and 2016. World J Gastroenterol. 2017;23(43):7716-7726. https://doi.org/10.3748/wjg.v23.i43.7716
11. Hevia-Urrutia, F., Alvarado-Echeverría, I., Sanabria-Castro, A. Sánchez-Molina M, Meza-Sierra L, Parajeles-Vindas A, Méndez-Blanca O, Sánchez-Siles Á, Saborío-Rocafort M, Barguil-Gallardo M, Chavarría-Quirós I, Monge-Bonilla

C. National alliance for Wilson's disease: health policy in Costa Rica. Hepatology Medicine Policy 2017;2:5. https://doi.org/10.1186/s41124-016-0012-x
12. Pulido JN, Medina LA, De Castro A, Tamayo JG, Medina S, Restrepo JC. Enfermedad de Wilson. Acta Med Colomb. 2002;27:186-188.
13. Castaño O, Gómez DM, Ocampo JM, Casanova ME. Degeneración hepatolenticular: a propósito de tres casos. Iatreia. 2017;30(4):436-442. http://dx.doi.org/10.17533/udea.iatreia.v30n4a07
14. Ferenci P, Caca K, Loudianos G, Mieli-Vergani G, Tanner S, Sternlieb I, Schilsky M, Cox D, Berr F. Diagnosis and phenotypic classification of Wilson disease. Liver Int. 2003;23(3):139-42. https://doi.org/10.1034/j.1600-0676.2003.00824.x
15. Thomas GR, Forbes JR, Roberts EA, Walshe JM, Cox DW. The Wilson disease gene: spectrum of mutations and their consequences. Nat Genet. 1995;9(2):210-7. https://doi.org/10.1038/ng0295-210
16. Kiss JE, Berman D, Van Thiel D. Effective removal of copper by plasma exchange in fulminant Wilson's disease. Transfusion. 1998;38(4):327-31. https://doi.org/10.1046/j.1537-2995.1998.38498257369.x
17. Hartleb M, Zahorska-Markiewicz B, Ciesielski A. Wilson's disease presenting in sisters as fulminant hepatitis with hemolytic episodes. Am J Gastroenterol. 1987;82(6):549-51.
18. Korman JD, Volenberg I, Balko J, Webster J, Schiodt FV, Squires RH Jr, Fontana RJ, Lee WM, Schilsky ML; Pediatric and Adult Acute Liver Failure Study Groups. Screening for Wilson disease in acute liver failure: a comparison of currently available diagnostic tests. Hepatology. 2008;48(4):1167-74. https://doi.org/10.1002/hep.22446
19. Dzieżyc K, Litwin T, Członkowska A. Other organ involvement and clinical aspects of Wilson disease. Handb Clin Neurol. 2017;142:157-169. https://doi.org/10.1016/B978-0-444-63625-6.00013-6
20. Yu XE, Gao S, Yang RM, Han YZ. MR Imaging of the Brain in Neurologic Wilson Disease. AJNR Am J Neuroradiol. 2019;40(1):178-183. https://doi.org/10.3174/ajnr.A5936
21. Wenisch E, De Tassigny A, Trocello JM, Beretti J, Girardot-Tinant N, Woimant F. Cognitive profile in Wilson's disease: a case series of 31 patients. Rev Neurol (Paris). 2013;169(12):944-9. https://doi.org/10.1016/j.neurol.2013.06.002
22. Weiss KH, Thurik F, Gotthardt DN, Schäfer M, Teufel U, Wiegand F, Merle U, Ferenci-Foerster D, Maieron A, Stauber R, Zoller H, Schmidt HH, Reuner U, Hefter H, Trocello JM, Houwen RH, Ferenci P, Stremmel W; EUROWILSON Consortium. Efficacy and safety of oral chelators in treatment of patients with Wilson disease. Clin Gastroenterol Hepatol. 2013;11(8):1028-35.e1-2. https://doi.org/10.1016/j.cgh.2013.03.012
23. Weiss KH, Gotthardt DN, Klemm D, Merle U, Ferenci-Foerster D, Schaefer M, Ferenci P, Stremmel W. Zinc monotherapy is not as effective as chelating agents in treatment of Wilson disease. Gastroenterology. 2011;140(4):1189-1198.e1. https://doi.org/10.1053/j.gastro.2010.12.034

DOI: https://doi.org/10.22516/25007440.594



# Elastografía en tiempo real (Supersonic), experiencia de un centro en Bogotá

## Real-time elastography (Supersonic), experience of a medical center in Bogotá

Jhon E. Prieto-O.,[1*] Nathaly Garzón-Orjuela,[2] Santiago Sánchez-P.,[3] Robin Prieto-O.,[1] Andrés Ochoa-D.,[4] Pedro H. Soto-O.,[1] Javier Eslava-Schmalbach.[5]

ACCESO ABIERTO

**Citación:**
Prieto JE, Garzón-Orjuela N, Sánchez S, Prieto R, Ochoa A, Soto P, Eslava-Schmalbach J. Elastografía en tiempo real (Supersonic), experiencia de un centro en Bogotá. Rev Colomb Gastroenterol. 2021;36(1):58-64. https://doi.org/10.22516/25007440.594

[1] Centro de Enfermedades Hepáticas y Digestivas (CEHYD), Bogotá, Colombia.
[2] ND, MSc en Epidemiología Clínica. Investigadora asociada al grupo Equidad en Salud de la Facultad de Medicina. Universidad Nacional de Colombia. Hospital Universitario Nacional de Colombia. Bogotá, Colombia.
[3] Especialista en Medicina Interna. Clínicas Colsanitas. Bogotá, Colombia.
[4] Residente Medicina Interna, Universidad Industrial de Santander. Bogotá, Colombia.
[5] MD, MSc, PhD en Salud Púbica. Lider Grupo de Equidad en Salud, Facultad de Medicina, Universidad Nacional de Colombia. Hospital Universitario Nacional de Colombia. Bogotá, Colombia.

***Correspondencia:** Jhon E. Prieto-O.
jhonprieto@hotmail.com

Fecha recibido: 14/06/20
Fecha aceptado: 07/09/20

### Resumen

**Introducción:** la elastografía en tiempo real, 2D-SWE (Supersonic), es una prueba no invasiva que se utiliza para determinar la elasticidad del hígado y, de esa forma, calcular el grado de fibrosis hepática. En Colombia, la prueba se introdujo en 2016 y no existen hasta el momento estudios del comportamiento de la prueba en todos los pacientes hepáticos, solo se han publicado en pacientes sanos y cirróticos. **Objetivo:** analizar la experiencia de la aplicación de la elastografía en tiempo real, en sujetos atendidos en el centro de enfermedades hepáticas y digestivas de Bogotá, Colombia. **Materiales y métodos:** estudio descriptivo retrospectivo de una cohorte de sujetos atendidos entre marzo de 2016 y julio de 2017. Se realizó una historia clínica completa y una prueba de elastografía en tiempo real (Supersonic). **Resultados:** se incluyeron 654 sujetos, con una mediana de edad de 55 años (rango intercuartílico [RIC]: 45-64). La mediana de valores de fibrosis expresada en kilopascales (kPs) fue de 8,3, con un promedio de 5 mediciones. Se observó una diferencia significativa en el grado de fibrosis entre los grupos de edad y en relación con el diagnóstico final, donde se evidenció una mayor fibrosis en el grupo de enfermedades colestásicas (autoinmune, colangitis biliar primaria [CBP] y superposición autoinmune-CBP). La tasa global de fracaso fue menor al 1 %. **Conclusiones:** es la primera descripción del comportamiento de la prueba a nivel nacional. Los valores de rigidez hepática observados en los diferentes estadios demuestran la utilidad de la prueba para la determinación de la fibrosis hepática en pacientes con diferentes patologías.

### Palabras clave

2D-SWE, elastografía en tiempo real, Supersonic, fibrosis hepática, evaluación no invasiva de la fibrosis hepática.

### Abstract

**Introduction:** Real-time two-dimensional shear wave elastography (2D-SWE) (Supersonic Imagine SA), is a non-invasive test used to determine liver elasticity and calculate the degree of liver fibrosis. In Colombia, this test was introduced in 2016 and, to date, no study has tested its behavior in all liver patients, only in healthy and cirrhotic patients. **Objective:** To analyze the experience of real-time elastography implementation in subjects treated at the Centro de Enfermedades Hepáticas y Digestivas in Bogotá, Colombia. **Materials and methods:** This is a retrospective descriptive study of a cohort of subjects treated between March 2016 and July 2017. A complete medical report and a real-time elastography (Supersonic) test were performed. **Results:** 654 subjects were included, with a median age of 55 years (interquartile range [IQR]: 45-64). The median fibrosis values expressed in kilopascals (kPs) were 8.3, with an average of 5 measurements. There was a significant difference in the degree of fibrosis between the age groups and in relation to the final diagnosis, where there was a greater fibrosis in the cholestatic disease group (autoimmune, primary biliary cholangitis [PBC], and overlap). The overall failure rate was less than 1 %. **Conclusions:** This is the first description of this test behavior in the country. Hepatic stiffness values observed in the different stages demonstrate the usefulness of the test to establish the degree of liver fibrosis in patients with multiple diseases.

### Keywords

2D-SWE, Real-time elastography, Supersonic, Liver fibrosis, Non-invasive assessment of liver fibrosis.



© 2021 Asociación Colombiana de Gastroenterología

## INTRODUCCIÓN

Ante un paciente con enfermedad hepática crónica luego de un diagnóstico adecuado, el reto es establecer el grado de fibrosis en que se encuentra, para determinar el pronóstico y enfocar el tratamiento (1, 2). En la práctica clínica diaria se determina el grado de fibrosis mediante la biopsia hepática, que es la prueba de oro, utilizando el sistema de puntuación francés METAVIR, una escala de 5 puntos (de 0 a 4) en la que F0 es fibrosis ausente; F1, fibrosis periportal; F2, tabiques porta-porta iniciales con arquitectura intacta; F3, distorsión arquitectónica sin cirrosis franca; y F4, cirrosis (3). La biopsia hepática es una prueba invasiva, con errores inter- e intraobservador (4-6) y esto ha dirigido la investigación en los últimos años hacia la obtención de pruebas no invasivas que puedan cumplir el mismo papel; dentro de ellas se han desarrollado las basadas en ecografía hepática utilizando ondas de corte (7-11), una de ellas se introdujo en nuestro país a principios del 2016: la elastografía de onda de corte bidimensional (2D-SWE; Supersonic Imagine, Aixplorer®, Aix-en-Provence, Francia) (12-18), conocida en nuestro medio como Supersonic; sin embargo, no disponemos hasta el momento de publicaciones que evidencien la experiencia en nuestro medio de la prueba en todo tipo de pacientes; solo se han publicado 2 estudios piloto en pacientes sanos y cirróticos en los que se buscaron validaciones de los puntos de corte respectivos (19-20). Debido a lo anterior, el objetivo de este trabajo es mostrar esta experiencia en nuestro centro con pacientes de diferentes patologías.

## METODOLOGÍA

Estudio de corte descriptivo retrospectivo de pacientes que asistieron a consulta especializada de hepatología en el centro de enfermedades hepáticas y digestivas (CEHYD) en la ciudad de Bogotá. Se revisaron todas las historias clínicas de pacientes entre marzo del 2016 y julio de 2017, a los cuales se les había realizado un Supersonic, como criterio fundamental de inclusión. La prueba se realizó siguiendo el protocolo recomendado por el fabricante y utilizado en los estudios pivotales publicados (13-16) y previamente mencionado en nuestras publicaciones (19-20) así: sistema de ultrasonido Aixplorer (Supersonic Imagine S.A. Aix-en-Provence, Francia) con una sonda convexa de banda ancha (SC6-1). El *software* del equipo codifica los datos de elasticidad por colores, que crea un mapa bidimensional de rigidez tisular mostrado en un recuadro, allí se ubica una región de interés (ROI), en la que se mide la rigidez hepática; se utiliza un promedio de 1,5 cm de ROI y un recuadro de 3,5 x 2 cm. El examen se realizó con el paciente en ayunas, acostado en posición supina con el brazo derecho en la abducción máxima, las mediciones se realizaron en el lóbulo derecho del hígado, a través de los espacios intercostales. Se consideraron solo las elastografías con 5 o más mediciones adecuadas. En nuestra serie se utilizan los puntos de corte del estudio de Ferraioli en su estudio de pacientes con hepatitis C, que son los más utilizados (14).

De acuerdo con la Resolución 8430 de 1993 del Ministerio de la Protección Social, este estudio corresponde a una *investigación sin riesgo* y cuenta con la autorización de la institución en la que se atendieron los pacientes.

### Análisis estadístico

La información recolectada fue resumida descriptivamente, las variables cualitativas se presentaron en frecuencias absolutas y las variables cuantitativas, mediante medidas de tendencia central y de dispersión, dependiendo de su distribución normal (prueba de Shapiro-Wilk), y prueba de la U de Mann-Whitney y prueba de Kruskal-Wallis.

## RESULTADOS

En el período del estudio comprendido entre marzo del 2016 y julio de 2017 se incluyó una cohorte de 654 sujetos de 15 a 90 años de edad, la mayoría en estudio para enfermedades hepáticas, y un subgrupo de individuos sanos. En toda la cohorte, la mediana de edad fue de 55 años con un rango intercuartílico (RIC), de 45-64 en mujeres y un RIC de 40-63 en hombres, el 62 % de todos los sujetos incluidos fueron mujeres. En la **Tabla 1** se detallan características clínicas y de laboratorio según el sexo.

En relación con el comportamiento de la prueba, la mediana de valores de rigidez hepática expresada en kilopascales (kPs) y relacionada directamente con el grado de fibrosis hepática fue de 8,3, con un promedio de 5 mediciones y sin diferencias por sexo. Se observó una diferencia significativa en la rigidez hepática entre los grupos de edad, con una clara tendencia a tener valores mayores a mayor edad.

En cuanto al diagnóstico final, se evidenció una mayor rigidez (fibrosis), en el grupo de enfermedades colestásicas (autoinmune, colangitis biliar primaria [CBP] y superposición autoinmune-CBP), con una mediana de 9,7 kPs, seguido por el grupo de las virales (virus C y B) y el hígado graso. 25 individuos presentaron una rigidez hepática mínima, con una mediana de 4,4 kPs, lo que sugiere una fibrosis cero y se consideraron sanos. Los datos completos se muestran en la **Tabla 2**. Finalmente, en la **Figura 1** se observa el comportamiento de la prueba al expresar los valores de rigidez hepática como estadios de fibrosis de la escala METAVIR (utilizando los puntos de corte del estudio pivotal de Ferraioli) (14), que mostró una diferencia significativa en su clasificación y en las medianas de fibrosis (kPs).

**Tabla 1.** Características clínicas y de laboratorio

| Característica | Mujeres | | Hombres | |
|---|---|---|---|---|
| | n | Mediana (RIC)* | n | Mediana (RIC)* |
| Edad en años | 406 | 56 (45-64) | 248 | 52 (40-63) |
| IMC | 354 | 25 (22-28) ± | 197 | 26 (23-28) ± |
| Leucocitos (cel/mL) | 362 | 5440 (4580-6600) | 199 | 5710 (4900-6800) |
| Hb (g/dL) | 362 | 14 (13-15) ± | 198 | 16 (15-17) ± |
| Hto (%) | 362 | 43 (40-45) ± | 199 | 48 (45-50) ± |
| Plaquetas (cel/mm$^3$) | 362 | 250 000 (196 000-303 000) ± | 199 | 210 000 (169 000-254 000) ± |
| Glucemia (mg/dL) | 355 | 90 (83-97) ± | 195 | 94 (87-102) ± |
| AST (UI/dL) | 364 | 40 (24-78) | 200 | 36 (25-59) |
| ALT (UI/dL) | 364 | 46 (25-92) | 200 | 51 (29-103) |
| GGT (UI/dL) | 351 | 60 (25-184) | 192 | 62 (34-146) |
| Fosfatasa alcalina (UI/dL) | 362 | 106 (77-184) ± | 194 | 90 (72-121) ± |
| Bilirrubina total (mg/dL) | 355 | 0,6 (0,4-1,0) ± | 189 | 0,7 (0,6-1,2) ± |
| Proteínas totales (g/dL) | 340 | 7,3 (7-7,8) | 185 | 7,3 (7-7,7) |
| Albúmina (g/dL) | 348 | 4,3 (4-4,5) ± | 183 | 4,4 (4,1-4,7) ± |

*Prueba de normalidad (Shapiro-Wilk). ±Diferencias significativas entre mujeres y hombres ($p < 0,05$), prueba de la U de Mann-Whitney. ALT: alanina-aminotransferasa; AST: aspartato-aminotransferasa; GGT: γ-glutamiltransferasa; Hb: hemoglobina; Hto: hematocrito; IMC: índice de masa corporal; RIC: rango intercuartílico (percentil 25 y 75).

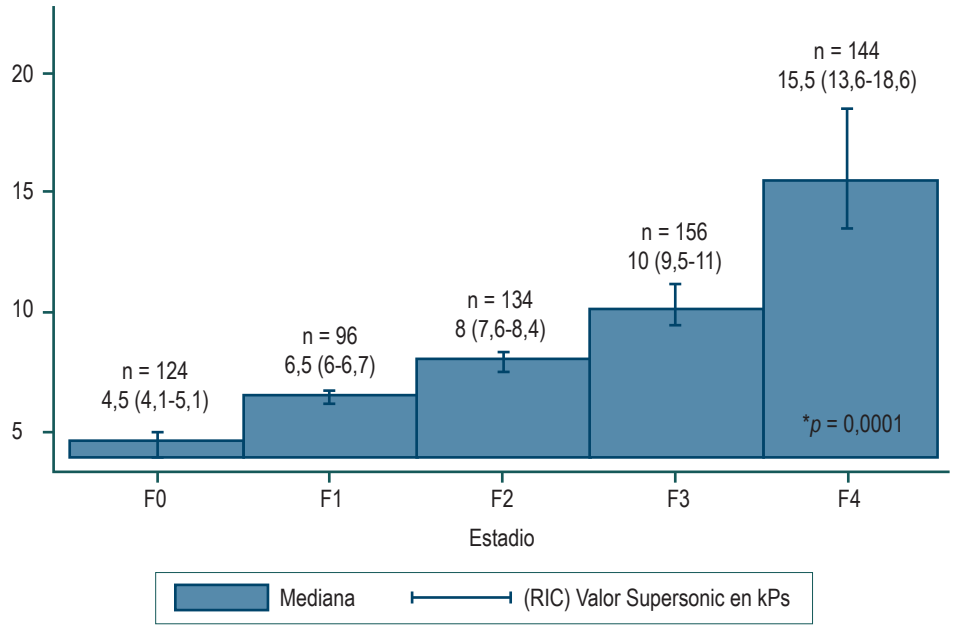


**Figura 1.** Estadios de fibrosis obtenidos con el Supersonic. *Diferencias significativas entre los grupos de estadios, prueba de Kruskal-Wallis.

**Tabla 2.** Comportamiento del Supersonic según el sexo, la edad y la hepatopatía

| Variable | n (%) | Mediana (RIC)* valores en kPs | Mediana (RIC)*, cantidad de mediciones |
|---|---|---|---|
| Total de sujetos | 654 | 8,3 (6,4-11,5) | 5 (5-6) |
| Sexo | | | |
| - Mujeres | 406 (62,1) | 8,3 (6,3-11,7) | 5 (5-6) |
| - Hombres | 248 (37,9) | 8,3 (6,5-11,9) | 5 (5-6) |
| Edad ** | | ** | |
| - ≤ 20 | 23 (3,5) | 5 (4,4-5) | 5 (3-6) |
| - 21-30 | 49 (7,5) | 5,8 (4,2-8,1) | 5 (4-5) |
| - 31-40 | 70 (10,7) | 7,6 (5,5-8,9) | 5 (5-6) |
| - 41-50 | 115 (17,6) | 7,7 (5,7-10,4) | 5 (5-6) |
| - 51-60 | 180 (27,5) | 8,5 (6,8-11,7) | 5 (5-6) |
| - 61-70 | 145 (22,2) | 9,1 (7,6-12,5) | 5 (5-6) |
| - ≥ 71 | 72 (11) | 10,8 (8,1-14,1) | 5 (5-6) |
| Diagnóstico final de la hepatopatía** | | ** | ** |
| - Hígado graso | 179 (44,8) | 8,1 (6,6-10,5) | 5 (5-6) |
| - Colestásica | 100 (25,0) | 9,7 (7,7-13,6) | 5 (5-6) |
| - Viral | 82 (20,5) | 8,6 (7,4-11,8) | 5 (5-7) |
| - Trombosis portal | 4 (1,0) | 6,5 (4,4-8,3) | 5 (4-5) |
| - Sanos | 35 (8,7) | 4,4 (3,8-4,9) | 3 (3-5) |

*Prueba de normalidad (Shapiro-Wilk). **$p$ = 0,0001, diferencias significativas entre los grupos, prueba de la U de Mann-Whitney.

En el tiempo del estudio solamente se presentaron 4 pacientes con procedimientos fallidos, todos por una obtención inadecuada de una imagen para la medición por obesidad o espacios intercostales estrechos, ninguno por incapacidad de apnea.

## DISCUSIÓN

La biopsia hepática como el estándar de oro es una prueba incompleta (5, 6) que requiere una interpretación adecuada en el contexto individual de cada paciente, esto ha motivado la investigación de métodos no invasivos de evaluación de la fibrosis hepática que sean de uso masivo y que apoyen el estudio de los pacientes hepáticos rutinariamente; fruto de ello son las diferentes guías emitidas sobre los métodos no invasivos que incluso sugieren a la elastografía como método alterno a la biopsia hepática (21-23).

En Colombia, desde principios de 2016 disponemos del Supersonic o elastografía en tiempo real (2D-SWE), una prueba de fibrosis no invasiva, basada en ecografía, validada en diferentes estudios y, aunque varios estudios han demostrado un rendimiento superior sobre la elastografía transitoria, por lo menos es igualmente efectiva con ventajas adicionales como la visualización del hígado y la realización de la prueba en pacientes con ascitis (24-34). Este es el primer artículo que muestra la experiencia de su aplicación en nuestros pacientes y fue presentado como póster en el congreso de ACADI, 2017.

Nuestros datos muestran varios puntos a resaltar:

- Una mayor fibrosis a mayor edad; hay estudios en humanos y en animales que asocian mayor fibrosis con la edad debido al daño progresivo por el hígado graso y en nuestra serie casi una tercera parte de los pacientes tenía hígado graso; otra posible razón y tal vez más importante sería que, a mayor tiempo de una enfermedad, mayor progresión hacia cirrosis, como en caso de la hepatitis C y la hepatopatía por alcohol, cuyas manifestaciones aparecen luego de 20 a 40 años de enfermedad y culminan en la cirrosis (35-38).
- Se observó mayor fibrosis en el grupo de pacientes con enfermedades colestásicas (autoinmune, CBP y superposición autoinmune-CBP), seguido por el grupo de las enfermedades virales (virus C y B) y el hígado graso. En el metaanálisis de Hermann (30) se evidenció más fibrosis en los pacientes con hepatitis C por encima del grupo de hígado graso, al igual que nosotros, pero esta serie y otras revisadas poco mencionan cohortes de pacientes con enfermedades colestásicas; por una parte, esto podría deberse a que la mayoría de estudios se realizaron durante el *boom* de la hepatitis C y pareciera que, por otra parte, nosotros tenemos más pacientes con enfermedades colestásicas (dato a confirmar).
- Encontramos un porcentaje de procedimientos fallidos menor del 1 %, la mayoría presentados en los primeros meses de uso del equipo y asociados posiblemente también con la curva de aprendizaje. Leung (18) mostró una tasa de fracasos de 1,1 contra 10,4 % de la elastografía transitoria; pero en pacientes con hepatitis B, Ferraioli (14) reportó una tasa de fracasos de 2,5 excluyendo ascitis, con porcentajes similares para elastografía transitoria. Castera (39), en el estudio más grande de elastografía transitoria, mostró un fracaso de 3,1 % en todas las pruebas (4 % en el primer examen, n = 7261), más resultados no confiables en un 16 % adicional; la mayoría de fracasos se debieron a obesidad, espacios intercostales estrechos e incapacidad de

los pacientes para realizar una apnea adecuada (13, 14, 16). La 2D-SWE o Supersonic se afecta por las mismas causas, pero menos por la obesidad, ya que la presión adicional sobre la sonda reduce el espesor de la capa grasa entre la sonda y la caja torácica, y la profundidad puede llegar a 10-12 cm (27-31). Adicionalmente, otro aspecto que puede influir disminuyendo la tasa de fracasos es la experiencia del operador, como lo muestran algunas series (40, 41).

- Una clara discriminación de nuestros pacientes en 5 grupos de pacientes de acuerdo con el grado de fibrosis (asimilándolos a la escala METAVIR de la biopsia hepática), que permite dar un pronóstico y enfocar un tratamiento en cada uno de ellos. Con respecto a los puntos de corte, nosotros utilizamos los del estudio de Ferraioli para hepatitis C (14), es decir: F ≥ 2 de 7,1, F ≥ 3 de 8,7 y cirrosis ≥ 10,4 kPs. Herrmann (30) utilizó para todos los pacientes cortes similares: F ≥ 2 de 7,1, F ≥ 3 de 9,2 y cirrosis ≥ 13,4 kPs, que son muy similares para pacientes con hígado graso, aunque mucho mayores que en los pacientes con hepatitis B; sin embargo, en nuestra serie el número total de hepatitis B fue muy bajo. Adicional a los anteriores puntos de corte, en los estudios de Cassinotto y Sporea (12, 42), los puntos de corte de cirrosis son de 10,7 kPs y 11,5 kPs, respectivamente. En estudios recientes, el límite para hipertensión portal clínicamente significativa en pacientes con cirrosis fue establecido como ≥ 14 kPs (43) y un valor de 10 kPs puede ser usado para descartar la enfermedad hepática crónica avanzada compensada (cACLD); de acuerdo con los criterios de Baveno VI (44), todos estos datos nos ubican en un valor de cirrosis cercano a los 12-13 kPs, que es el límite en nuestra práctica diaria y cercano al valor que encontramos en nuestro estudio de pacientes con cirrosis, sin diferenciar, cirrosis compensada o descompensada, o su causa (20).

Somos conscientes de las limitaciones de nuestra serie, como el carácter retrospectivo y la no disponibilidad de puntos de corte propios en las diferentes entidades, pero esperamos pronto ampliar la serie, compararla con la biopsia, validar los puntos de corte en nuestros pacientes con hígado graso y con enfermedades colestásicas, importantes por sus prevalencias cerca del 40 % y 10 %, respectivamente, en nuestra base de datos (no publicada). No obstante, se muestra por primera vez la experiencia en nuestro medio con un buen número de pacientes y resaltamos la tasa de fracaso menor del 1 % en la realización de esta prueba.

## CONCLUSIONES

Es la primera descripción del comportamiento de la prueba a nivel nacional, aplicando valores de rigidez hepática de los estudios pivotales. Los valores de fibrosis observados en los diferentes estadios demuestran la utilidad de la prueba para la determinación de la fibrosis hepática en pacientes con diferentes patologías con una muy baja tasa de fracasos de la prueba. Se espera ampliar el número de pacientes en series posteriores.

### Conflictos de interés

Los autores declaran no tener conflictos de interés.


### Fuentes de financiamiento

Con recursos propios.


## REFERENCIAS


1. European Association for the Study of the Liver. EASL Clinical Practice Guidelines: management of hepatitis C virus infection. J Hepatol. 2011;55(2):245-64. https://doi.org/10.1016/j.jhep.2011.02.023
2. Ghany MG, Strader DB, Thomas DL, Seeff LB; American Association for the Study of Liver Diseases. Diagnosis, management, and treatment of hepatitis C: an update. Hepatology. 2009;49(4):1335-74. https://doi.org/10.1002/hep.22759
3. Bedossa P, Poynard T. An algorithm for the grading of activity in chronic hepatitis C. The METAVIR Cooperative Study Group. Hepatology. 1996;24(2):289-93. https://doi.org/10.1002/hep.510240201
4. Intraobserver and interobserver variations in liver biopsy interpretation in patients with chronic hepatitis C. The French METAVIR Cooperative Study Group. Hepatology. 1994;20(1 Pt 1):15-20.
5. Soloway RD, Baggenstoss AH, Schoenfield LJ, Summerskill WH. Observer error and sampling variability tested in evaluation of hepatitis and cirrhosis by liver biopsy. Am J Dig Dis. 1971;16(12):1082-6.
6. Bedossa P, Dargère D, Paradis V. Sampling variability of liver fibrosis in chronic hepatitis C. Hepatology. 2003;38(6):1449-57. https://doi.org/10.1016/j.hep.2003.09.022

7. Deffieux T, Montaldo G, Tanter M, Fink M. Shear wave spectroscopy for in vivo quantification of human soft tissues visco-elasticity. IEEE Trans Med Imaging. 2009;28(3):313-22. https://doi.org/10.1109/TMI.2008.925077
8. Sandrin L, Fourquet B, Hasquenoph JM, Yon S, Fournier C, Mal F, Christidis C, Ziol M, Poulet B, Kazemi F, Beaugrand M, Palau R. Transient elastography: a new noninvasive method for assessment of hepatic fibrosis. Ultrasound Med Biol. 2003;29(12):1705-13. https://doi.org/10.1016/j.ultrasmedbio.2003.07.001
9. Castéra L, Vergniol J, Foucher J, Le Bail B, Chanteloup E, Haaser M, Darriet M, Couzigou P, De Lédinghen V. Prospective comparison of transient elastography, Fibrotest, APRI, and liver biopsy for the assessment of fibrosis in chronic hepatitis C. Gastroenterology. 2005;128(2):343-50. https://doi.org/10.1053/j.gastro.2004.11.018
10. Friedrich-Rust M, Ong MF, Martens S, Sarrazin C, Bojunga J, Zeuzem S, Herrmann E. Performance of transient elastography for the staging of liver fibrosis: a meta-analysis. Gastroenterology. 2008;134(4):960-74. https://doi.org/10.1053/j.gastro.2008.01.034
11. Martínez SM, Crespo G, Navasa M, Forns X. Noninvasive assessment of liver fibrosis. Hepatology. 2011;53(1):325-35. https://doi.org/10.1002/hep.24013
12. Cassinotto C, Lapuyade B, Mouries A, Hiriart JB, Vergniol J, Gaye D, Castain C, Le Bail B, Chermak F, Foucher J, Laurent F, Montaudon M, De Ledinghen V. Non-invasive assessment of liver fibrosis with impulse elastography: comparison of Supersonic Shear Imaging with ARFI and FibroScan®. J Hepatol. 2014;61(3):550-7. https://doi.org/10.1016/j.jhep.2014.04.044
13. Bavu E, Gennisson JL, Couade M, Bercoff J, Mallet V, Fink M, Badel A, Vallet-Pichard A, Nalpas B, Tanter M, Pol S. Noninvasive in vivo liver fibrosis evaluation using supersonic shear imaging: a clinical study on 113 hepatitis C virus patients. Ultrasound Med Biol. 2011;37(9):1361-73. https://doi.org/10.1016/j.ultrasmedbio.2011.05.016
14. Ferraioli G, Tinelli C, Dal Bello B, Zicchetti M, Filice G, Filice C; Liver Fibrosis Study Group. Accuracy of real-time shear wave elastography for assessing liver fibrosis in chronic hepatitis C: a pilot study. Hepatology. 2012;56(6):2125-33. https://doi.org/10.1002/hep.25936
15. Ferraioli G, Tinelli C, Zicchetti M, Above E, Poma G, Di Gregorio M, Filice C. Reproducibility of real-time shear wave elastography in the evaluation of liver elasticity. Eur J Radiol. 2012;81(11):3102-6. https://doi.org/10.1016/j.ejrad.2012.05.030
16. Sirli R, Bota S, Sporea I, Jurchis A, Popescu A, Gradinaru-Tascău O, Szilaski M. Liver stiffness measurements by means of supersonic shear imaging in patients without known liver pathology. Ultrasound Med Biol. 2013;39(8):1362-7. https://doi.org/10.1016/j.ultrasmedbio.2013.03.021
17. Cha SW, Jeong WK, Kim Y, Kim MY, Kim J, Kim SY, Ryu JA, Kim TY, Sohn JH, Kim YH. Nondiseased liver stiffness measured by shear wave elastography: a pilot study. J Ultrasound Med. 2014;33(1):53-60. https://doi.org/10.7863/ultra.33.1.53
18. Leung VY, Shen J, Wong VW, Abrigo J, Wong GL, Chim AM, Chu SH, Chan AW, Choi PC, Ahuja AT, Chan HL, Chu WC. Quantitative elastography of liver fibrosis and spleen stiffness in chronic hepatitis B carriers: comparison of shear-wave elastography and transient elastography with liver biopsy correlation. Radiology. 2013;269(3):910-8. https://doi.org/10.1148/radiol.13130128
19. Prieto O JE, Sánchez P S, Prieto O RG, Garzón-Orjuela N, Eslava-Schmalbach J. Elastografía en tiempo real (supersonic): comportamiento de la prueba en sujetos sanos de Bogotá. Rev Colomb Gastroenterol. 2017;32(4):332-336. https://doi.org/10.22516/25007440.176
20. Prieto O JE, Garzón-Orjuela N, Sánchez P S, Prieto O RG, Ochoa D AF, Eslava-Schmalbach J. Elastografía en tiempo real (Supersonic): comportamiento de la prueba en una cohorte de pacientes con cirrosis en un centro médico de Bogotá. Rev Colomb Gastroenterol. 2018;33(3):235-241. http://dx.doi.org/10.22516/25007440.201
21. European Association for Study of Liver; Asociacion Latinoamericana para el Estudio del Higado. EASL-ALEH Clinical Practice Guidelines: Non-invasive tests for evaluation of liver disease severity and prognosis. J Hepatol. 2015;63(1):237-64. https://doi.org/10.1016/j.jhep.2015.04.006
22. Friedrich-Rust M, Poynard T, Castera L. Critical comparison of elastography methods to assess chronic liver disease. Nat Rev Gastroenterol Hepatol. 2016;13(7):402-11. https://doi.org/10.1038/nrgastro.2016.86
23. Dietrich CF, Bamber J, Berzigotti A, Bota S, Cantisani V, Castera L, Cosgrove D, Ferraioli G, Friedrich-Rust M, Gilja OH, Goertz RS, Karlas T, de Knegt R, de Ledinghen V, Piscaglia F, Procopet B, Saftoiu A, Sidhu PS, Sporea I, Thiele M. EFSUMB Guidelines and Recommendations on the Clinical Use of Liver Ultrasound Elastography, Update 2017 (Long Version). Ultraschall Med. 2017;38(4):e16-e47. https://doi.org/10.1055/s-0043-103952
24. Feng JC, Li J, Wu XW, Peng XY. Diagnostic Accuracy of SuperSonic Shear Imaging for Staging of Liver Fibrosis: A Meta-analysis. J Ultrasound Med. 2016;35(2):329-39. https://doi.org/10.7863/ultra.15.03032
25. Li C, Zhang C, Li J, Huo H, Song D. Diagnostic Accuracy of Real-Time Shear Wave Elastography for Staging of Liver Fibrosis: A Meta-Analysis. Med Sci Monit. 2016;22:1349-59. https://doi.org/10.12659/msm.895662
26. Procopet B, Berzigotti A, Abraldes JG, Turon F, Hernandez-Gea V, García-Pagán JC, Bosch J. Real-time shear-wave elastography: applicability, reliability and accuracy for clinically significant portal hypertension. J Hepatol. 2015;62(5):1068-75. https://doi.org/10.1016/j.jhep.2014.12.007
27. Guibal A, Renosi G, Rode A, Scoazec JY, Guillaud O, Chardon L, Munteanu M, Dumortier J, Collin F, Lefort T. Shear wave elastography: An accurate technique to

stage liver fibrosis in chronic liver diseases. Diagn Interv Imaging. 2016;97(1):91-9. https://doi.org/10.1016/j.diii.2015.11.001
28. Zeng J, Liu GJ, Huang ZP, Zheng J, Wu T, Zheng RQ, Lu MD. Diagnostic accuracy of two-dimensional shear wave elastography for the non-invasive staging of hepatic fibrosis in chronic hepatitis B: a cohort study with internal validation. Eur Radiol. 2014;24(10):2572-81. https://doi.org/10.1007/s00330-014-3292-9
29. Jiang T, Tian G, Zhao Q, Kong D, Cheng C, Zhong L, Li L. Diagnostic Accuracy of 2D-Shear Wave Elastography for Liver Fibrosis Severity: A Meta-Analysis. PLoS One. 2016;11(6):e0157219. https://doi.org/10.1371/journal.pone.0157219
30. Herrmann E, de Lédinghen V, Cassinotto C, Chu WC, Leung VY, Ferraioli G, Filice C, Castera L, Vilgrain V, Ronot M, Dumortier J, Guibal A, Pol S, Trebicka J, Jansen C, Strassburg C, Zheng R, Zheng J, Francque S, Vanwolleghem T, Vonghia L, Manesis EK, Zoumpoulis P, Sporea I, Thiele M, Krag A, Cohen-Bacrie C, Criton A, Gay J, Deffieux T, Friedrich-Rust M. Assessment of biopsy-proven liver fibrosis by two-dimensional shear wave elastography: An individual patient data-based meta-analysis. Hepatology. 2018;67(1):260-272. https://doi.org/10.1002/hep.29179
31. Deng H, Qi X, Zhang T, Qi X, Yoshida EM, Guo X. Supersonic shear imaging for the diagnosis of liver fibrosis and portal hypertension in liver diseases: a meta-analysis. Expert Rev Gastroenterol Hepatol. 2018;12(1):91-98. https://doi.org/10.1080/17474124.2018.1412257
32. Cassinotto C, Boursier J, de Lédinghen V, Lebigot J, Lapuyade B, Cales P, Hiriart JB, Michalak S, Bail BL, Cartier V, Mouries A, Oberti F, Fouchard-Hubert I, Vergniol J, Aubé C. Liver stiffness in nonalcoholic fatty liver disease: A comparison of supersonic shear imaging, FibroScan, and ARFI with liver biopsy. Hepatology. 2016;63(6):1817-27. https://doi.org/10.1002/hep.28394
33. Yoneda M, Thomas E, Sclair SN, Grant TT, Schiff ER. Supersonic Shear Imaging and Transient Elastography With the XL Probe Accurately Detect Fibrosis in Overweight or Obese Patients With Chronic Liver Disease. Clin Gastroenterol Hepatol. 2015;13(8):1502-9.e5. https://doi.org/10.1016/j.cgh.2015.03.014
34. Poynard T, Munteanu M, Luckina E, Perazzo H, Ngo Y, Royer L, Fedchuk L, Sattonnet F, Pais R, Lebray P, Rudler M, Thabut D, Ratziu V. Liver fibrosis evaluation using real-time shear wave elastography: applicability and diagnostic performance using methods without a gold standard. J Hepatol. 2013;58(5):928-35. https://doi.org/10.1016/j.jhep.2012.12.021
35. Poynard T, Lebray P, Ingiliz P, Varaut A, Varsat B, Ngo Y, Norha P, Munteanu M, Drane F, Messous D, Bismut FI, Carrau JP, Massard J, Ratziu V, Giordanella JP. Prevalence of liver fibrosis and risk factors in a general population using non-invasive biomarkers (FibroTest). BMC Gastroenterol. 2010;10:40. https://doi.org/10.1186/1471-230X-10-40
36. Mahrouf-Yorgov M, Collin de l'Hortet A, Cosson C, Slama A, Abdoun E, Guidotti JE, Fromenty B, Mitchell C, Gilgenkrantz H. Increased susceptibility to liver fibrosis with age is correlated with an altered inflammatory response. Rejuvenation Res. 2011;14(4):353-63. https://doi.org/10.1089/rej.2010.1146
37. Scaglione S, Kliethermes S, Cao G, Shoham D, Durazo R, Luke A, Volk ML. The Epidemiology of Cirrhosis in the United States: A Population-based Study. J Clin Gastroenterol. 2015;49(8):690-6. https://doi.org/10.1097/MCG.0000000000000208
38. Guarner V, Rubio-Ruiz ME. Low-grade systemic inflammation connects aging, metabolic syndrome and cardiovascular disease. Interdiscip Top Gerontol. 2015;40:99-106. https://doi.org/10.1159/000364934
39. Castéra L, Foucher J, Bernard PH, Carvalho F, Allaix D, Merrouche W, Couzigou P, de Lédinghen V. Pitfalls of liver stiffness measurement: a 5-year prospective study of 13,369 examinations. Hepatology. 2010;51(3):828-35. https://doi.org/10.1002/hep.23425
40. Wang H, Zheng P, Sang L, Wang X. Does Operator Experience and the Q-Box Diameter Affect the Repeatability of Liver Stiffness Measurements Obtained by 2-Dimensional Shear Wave Elastography? J Ultrasound Med. 2020;39(4):741-747. https://doi.org/10.1002/jum.15153
41. Grădinaru-Taşcău O, Sporea I, Bota S, Jurchiş A, Popescu A, Popescu M, Şirli R, Szilaski M. Does experience play a role in the ability to perform liver stiffness measurements by means of supersonic shear imaging (SSI)? Med Ultrason. 2013;15(3):180-3. https://doi.org/10.11152/mu.2013.2066.153.ogt1is2
42. Sporea I, Bota S, Gradinaru-Taşcău O, Sirli R, Popescu A, Jurchiş A. Which are the cut-off values of 2D-Shear Wave Elastography (2D-SWE) liver stiffness measurements predicting different stages of liver fibrosis, considering Transient Elastography (TE) as the reference method? Eur J Radiol. 2014 Mar;83(3):e118-22. https://doi.org/10.1016/j.ejrad.2013.12.011
43. Thiele M, Hugger MB, Kim Y, Rautou PE, Elkrief L, Jansen C, Verlinden W, Allegretti G, Israelsen M, Stefanescu H, Piscaglia F, García-Pagán JC, Franque S, Berzigotti A, Castera L, Jeong WK, Trebicka J, Krag A. 2D shear wave liver elastography by Aixplorer to detect portal hypertension in cirrhosis: An individual patient data meta-analysis. Liver Int. 2020;40(6):1435-1446. https://doi.org/10.1111/liv.14439
44. Cassinotto C, Lapuyade B, Guiu B, Marraud des Grottes H, Piron L, Merrouche W, Irles-Depe M, Molinari N, De Ledinghen V. Agreement Between 2-Dimensional Shear Wave and Transient Elastography Values for Diagnosis of Advanced Chronic Liver Disease. Clin Gastroenterol Hepatol. 2020;18(13):2971-2979.e3. https://doi.org/10.1016/j.cgh.2020.04.034

DOI: https://doi.org/10.22516/25007440.426

Artículo de revisión

# Reservoritis, una complicación del tratamiento quirúrgico de la colitis ulcerativa. Diagnóstico y tratamiento. Revisión

## Pouchitis, a complication associated with the surgical treatment of ulcerative colitis. Diagnosis and treatment. Review

William Otero-Regino,[1*] Lina Otero-Parra,[2] Guillermo Veitía.[3]

ACCESO ABIERTO

**Citación:**
Otero-Regino W, Otero-Parra L, Veitía G. Reservoritis, una complicación del tratamiento quirúrgico de la colitis ulcerativa. Diagnóstico y tratamiento. Revisión. Rev Colomb Gastroenterol. 2021;36(1):65-72. https://doi.org/10.22516/25007440.426

[1] Profesor titular de Medicina, Universidad Nacional de Colombia.
[2] Internista, Gastroenteróloga, Universidad Nacional de Colombia. Gastroenteróloga, Centro de Enfermedades digestivas.
[3] Jefe de Gastroenterología, Hospital Vargas de Caracas. Profesor, Universidad Central de Venezuela.

***Correspondencia:** William Otero.
waoteror@gmail.com

Fecha recibido: 23/05/19
Fecha aceptado: 12/11/20

### Resumen
Del 20 % al 30 % de los pacientes con colitis ulcerativa (CU) son sometidos a cirugía, ya sea por intratabilidad, curso fulminante, aparición de displasia o cáncer de colon. La cirugía de elección es la proctocolectomía con reservorio ileoanal. Sin embargo, el 20 %-50 % de los pacientes presentan reservoritis a 10 años. El diagnóstico se realiza con base en las manifestaciones clínicas, las alteraciones endoscópicas y la histología. Los medicamentos utilizados en el tratamiento de la CU no son tan eficaces en la reservoritis y el tratamiento de primera línea es los antibióticos. Dependiendo de la respuesta inicial y el curso clínico de la entidad, se elegirá el tratamiento posterior. En esta revisión se discuten los aspectos más importantes con respecto a la epidemiología, diagnóstico, patogénesis y tratamiento de la reservoritis.

### Palabras claves
Colitis ulcerativa, reservoritis, antibióticos, profilaxis.

### Abstract
Between 20 % and 30 % of patients with ulcerative colitis (UC) undergo surgery because it is not treatable or because it is associated with a fulminant course, dysplasia, or colon cancer. The surgery of choice is proctocolectomy with ileal-anal pouch. However, 20 %-50 % of patients present with pouchitis 10 years after surgery. The diagnosis is made based on clinical manifestations, endoscopic alterations, and histology. The drugs used in the treatment of UC are not as effective in pouchitis and the first-line treatment is antibiotics administration. Depending on the initial response and clinical course of the condition, subsequent treatment will be chosen. This review discusses the most important aspects of the epidemiology, diagnosis, pathogenesis, and treatment of pouchitis.

### Keywords
Ulcerative colitis, Pouchitis, Antibiotics, Prophylaxis.

## INTRODUCCIÓN

La colitis ulcerativa (CU) es una entidad autoinflamatoria, multifactorial, que produce inflamación crónica de la mucosa del colon, con frecuentes manifestaciones extraintestinales y un curso clínico variable con frecuentes recaídas (1). Con el enfoque terapéutico actual, la necesidad de cirugía ha disminuido, pero todavía el 20 % (2) al 30 % (3) de los pacientes deben ser operados, ya sea por intratabilidad, curso fulminante, aparición de displasia o cáncer de colon (2, 3). La cirugía de elección es la proctocolectomía con reservorio ileoanal (4), descrita por primera vez por Park y colaboradores en 1978 (5). En el 93 % de los pacientes, el *reservorio* es funcionante después de 30 años de la cirugía (6). Los principales tipos de reservorio son en "J" en "W" y en "S" (**Figura 1**) (7). El más frecuentemente realizado es el que tiene forma de "J" (7).

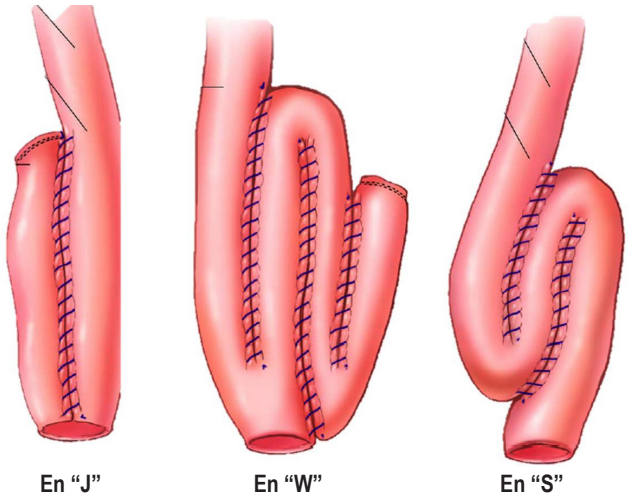


**Figura 1.** Principales tipos de reservorio. Modificado de referencia 7.

Después de la cirugía, el reservorio puede presentar inflamación persistente conocida como *reservoritis*, así como también complicaciones no inflamatorias (**Tabla 1**) (4-6). En este artículo se revisa específicamente la reservoritis, por ser la complicación más frecuente relacionada con el reservorio ileoanal (5, 6).

**Tabla 1.** Diagnóstico diferencial de reservoritis

| |
|---|
| Inflamación de la mucosa rectal remanente (*cuffitis*) |
| Diarrea infecciosa por CMV o *C. difficile* |
| Estenosis del reservorio |
| Isquemia del reservorio |
| Enfermedad de Crohn del reservorio (habrá alteraciones inflamatorias en áreas proximales) |
| Adherencias |
| Disfunción del piso pélvico |
| Mala absorción de sales biliares |
| Alteración del vaciamiento del reservorio |
| Reservoritis autoinmune |

## EPIDEMIOLOGÍA

La incidencia de reservoritis varía en el tiempo. Al año, a 5 y a 10 años, la incidencia es de 20 %, 40 % y 50 %, respectivamente (8). A los 30 años de la cirugía, puede afectar al 80 % de los pacientes (6). Esas cifras contrastan con la baja incidencia de reservoritis (0 %-10 %) en los pacientes operados con la misma cirugía por poliposis adenomatosa familiar (9).

## PATOGÉNESIS

No se conocen con exactitud los mecanismos fisiopatológicos que originan la reservoritis. Sin embargo, es más probable que sea una entidad multifactorial que involucra predisposición genética, sobrecrecimiento bacteriano y disbiosis en el reservorio ileal, entre otros (9). Recientemente, se ha identificado que en la reservoritis aguda hay un aumento de especies del género *Clostridia* y, recíprocamente, su disminución se asocia con la respuesta al tratamiento antibiótico (10). En cambio, en la reservoritis crónica hay un aumento de *Staphylococcus aureus* (10). Otros factores implicados pueden ser la disminución de ácidos grasos de cadena corta, deficiencias nutricionales, isquemia o alteración de la respuesta inmune (10-13). Adicionalmente, otros autores han considerado que la reservoritis puede ser una enfermedad inflamatoria intestinal diferente (14) y diversos factores aumentan el riego de esta entidad (15-18). Los antiinflamatorios no esteroideos (AINE) aumentan el riesgo 3,24 veces (intervalo de confianza [IC] 95 %: 1,71-6,13) (15).

Similar a la colitis ulcerativa, se ha encontrado que el tabaquismo tiene una asociación negativa y dejar de fumar aumenta el riesgo, pero esto no significa que las personas *deberían fumar* para evitar la enfermedad, ya que el tabaquismo tiene múltiples efectos nocivos en el ser humano y, recientemente, se ha encontrado que el tabaquismo activo no evita esta complicación (16). Cuando hay colangitis esclerosante primaria concurrente con la CU, el riesgo se aumenta con respecto a la CU sin esa complicación (17). Los altos niveles de anticuerpo anticitoplasma de neutrófilo de tinción perinuclear (p-ANCA) confieren un riesgo de reservoritis de 8,5 (17). Un reciente metaanálisis encontró que la presencia de p-ANCA se asociaba con mayor riesgo de reservoritis crónica (*Odds ratio* [OR]: 1,8; IC 95 %: 1,2-2,6), pero no para reservoritis aguda (18). Una crítica a ese metaanálisis es que, en la mayoría de los estudios incluidos, la determinación de p-ANCA se realizó después de la cirugía.

## DIAGNÓSTICO

El diagnóstico se realiza con base en la combinación de manifestaciones clínicas, alteraciones endoscópicas (reservorioscopia) y hallazgos histológicos (19, 20). Para el diagnóstico se necesitan mínimo 7 puntos (21). La gravedad puede ser leve, moderada o grave (19). En algunos casos se necesitan estudios de imágenes de abdomen y pelvis (20, 22). No existen manifestaciones clínicas específicas de la reservoritis (12). Clínicamente, hay aumento de las deposiciones, acompañadas de moco, dolor abdominal, tenesmo, incontinencia y síntomas nocturnos (12, 22). El sangrado rectal es más sugestivo de inflamación de la mucosa rectal remanente (*cuffitis*) (20). La inflamación de esa mucosa

rectal puede ser en realidad una recurrencia de la colitis ulcerativa (20). Las manifestaciones sistémicas como fiebre, escalofríos y pérdida de peso sugieren más frecuentemente una infección del reservorio (reservoritis infecciosa) por *Clostridium difficile* o citomegalovirus (CMV) (12, 20). Usualmente, los pacientes con reservorio ileoanal tienen 4 a 7 movimientos intestinales al día (12, 22) e incluso hasta 20, por lo cual el aumento de defecaciones por sí solo no indica reservoritis. El diagnóstico diferencial incluye diversas entidades (**Tabla 1**) (12, 20, 22).

En la endoscopia se encuentra eritema, edema, friabilidad, granularidad, sangrado espontáneo o al contacto con el endoscopio, úlceras, pólipos inflamatorios, puentes mucosos y disminución de la distensibilidad (22). La presencia de úlceras o erosiones en la anastomosis no indica reservoritis (20). Las biopsias se deben tomar del reservorio (*pouch*) y del asa proximal del íleon, pero no de la línea de sutura (20). No obstante que la inflamación está en el reservorio ileal, ocasionalmente la inflamación se puede extender más proximalmente y afectar el íleon proximal al reservorio (12, 20). El compromiso del íleon proximal al reservorio se conoce como *ileítis preservorio*, fue descrita por primera vez por Bell y colaboradores (23) en un estudio retrospectivo de pacientes con CU que habían sido tratados quirúrgicamente y se les había practicado colectomía total con reservorio ileoanal. En la mitad de sus pacientes había concomitantemente reservoritis y en un caso la histopatología mostró granulomas, lo cual es muy importante ya que erróneamente se puede diagnosticar enfermedad de Crohn (23).

En las biopsias se encuentra infiltrado inflamatorio con polimorfonucleares, abscesos de las criptas y úlceras (23, 24). Adicionalmente, se encuentran cambios crónicos, aplanamiento de las vellosidades de la mucosa ileal que lleva a atrofia vellosa (metaplasia colónica) e infiltrado inflamatorio crónico (12, 20, 22). Si no hay cambios inflamatorios agudos, no se puede diagnosticar reservoritis, ya que la estasis crónica de materia fecal, en el reservorio, produce cambios inflamatorios crónicos (25, 26). Hallazgos sugestivos de infección por CMV son las inclusiones basófilas y eosinófilas (12, 20). El diagnóstico final de esta infección se basa en la demostración del CMV por inmunohistoquímica (20, 22). La apoptosis en las criptas sugiere reservoritis autoinmune (27). La inflamación no homogénea o asimétrica sugiere reservoritis isquémica (12, 20, 27). Cuando se identifica estenosis del reservorio, la dilatación endoscópica con balón es el tratamiento de elección por su eficacia y seguridad (28).

## RIESGO DE DISPLASIA Y CÁNCER

El riesgo de displasia en el reservorio es extremadamente raro cuando no hay neoplasia o displasia preoperatoria (29). En un estudio se encontró que 10 a 15 años poscirugía esa alteración se produjo en menos del 1 % de los pacientes (29) y en una investigación más reciente, el riesgo de cáncer fue de 1,3 % (30). En cambio, cuando existe displasia o cáncer antes de la cirugía, el riesgo de neoplasia aumenta sustancialmente de la siguiente manera: con displasia, el *Hazard ratio* (HR) es de 3,76 (IC 95 %: 1,39-10,19) y con cáncer previo, el HR es de 24,69 (IC 95 %: 9,61-63,42) (30). En estos pacientes, la recomendación es vigilar anualmente el reservorio con endoscopia. En pacientes con antecedente de CU de 10 años de evolución antes del reservorio y uno de los siguientes factores: reservoritis crónica, *cuffitis*, historia familiar de cáncer de colon en familiares de primer grado o colangitis esclerosante primaria, se recomienda endoscopia de vigilancia del reservorio con biopsias cada 1-3 años (20). Cuando no existen los factores de riesgo mencionados, la vigilancia se hace cada 3 años, comenzando 10 años después del diagnóstico de la CU (20).

## CLASIFICACIÓN Y CURSO CLÍNICO

En la **Tabla 2** se muestra la clasificación de la reservoritis con base en el examen endoscópico, histología, curso clínico, duración, respuesta a antibióticos y número de episodios al año (22, 31, 32).

**Tabla 2.** Tipos de reservoritis

| | |
|---|---|
| **Evolución** | Aguda: < 4 semanas<br>Crónica: > 4 semanas, 10 %-15 % |
| **Respuesta a antibióticos** | Respondedor a antibióticos<br>No respondedor a antibióticos<br>Dependiente de antibióticos (3 episodios al año)<br>Refractaria a antibióticos |
| **Episodios al año** | Infrecuente: 3 episodios al año<br>Frecuente: > 3 episodios al año |
| **Secundaria a otra patología** | Isquemia, CMV, autoinmune asociada con IgG4, deficiencia de ácidos grasos de cadena corta, enfermedad de Crohn, *C. difficile*, AINE. Estas categorías no son mutuamente excluyentes. |

IgG4: inmunoglobulina G 4.

## TRATAMIENTO

Los medicamentos clásicamente utilizados en el tratamiento de la colitis ulcerativa no tienen eficacia similar en reservoritis (7, 22, 33, 34). La piedra angular del manejo son los antibióticos y la decisión de estrategias adicionales, depende del fracaso de esta terapia de primera línea (7, 12-14, 20, 22). Teniendo en cuenta su alta incidencia y su curso clínico, el manejo puede dividirse en profilaxis

primaria con probióticos y tratamiento de la reservoritis aguda con antibióticos (7, 12-14, 20). De acuerdo con la respuesta a los antibióticos, los pacientes se clasifican como respondedores a antibióticos, dependientes de antibióticos (3 episodios al año) y refractarios a los antibióticos (12-14, 20, 22). Este último grupo se trata con una combinación de antibióticos de manera escalonada: budesonida, terapia biológica con antifactor de necrosis tumoral (anti-TNF: infliximab, adalimumab) o antiintegrinas (vedolizumab), e incluso altas dosis de probióticos a largo plazo. El 60 %-80 % de los pacientes refractarios obtiene beneficios con esta estrategia escalonada (*step up*). Sin embrago, 1 %-2 % de los pacientes termina con ileostomía permanente (22).

El manejo de la entidad se puede dividir en profilaxis primaria, tratamiento de la reservoritis aguda, tratamiento de la reservoritis dependiente de antibióticos y tratamiento de la reservoritis crónica.

## Profilaxis primaria

Diversos estudios han investigado probióticos para prevenir la aparición de reservoritis. Sin embargo, los resultados son inconsistentes y, por tanto, no hay evidencia definitiva sobre su eficacia (31, 35-39). En dos estudios se encontró una menor incidencia de reservoritis en el grupo que recibió probióticos (34, 35, 40). En el estudio de Gionchetti (35), con 40 pacientes, la reservoritis ocurrió en el 10 % de los que recibieron probióticos, frente al 40 % del grupo con placebo. En el estudio de Yasueda (40), con17 pacientes, al final de dos años de seguimiento, 1 paciente de 9 del grupo probiótico presentó reservoritis, frente a 4 de 8 del grupo placebo. Por el contrario, en otro estudio, con 30 pacientes, no hubo diferencia significativa en los dos grupos (40).

## Tratamiento de reservoritis aguda

La piedra angular es los antibióticos (7). El antibiótico recomendado inicial es ciprofloxacina 500 mg cada 12 horas por 14 días (12, 14, 20, 22). Otras opciones pueden ser el metronidazol o tinidazol, 500 mg cada 12 horas (12, 14, 22, 40). La mayoría de los pacientes responden rápidamente a este esquema. Se prefiere la ciprofloxacina por su mayor eficacia y porque tiene menos efectos colaterales (12, 22). La mayoría de los pacientes responden a este tratamiento empírico inicial; sin embargo, el 60 % tiene por lo menos una recurrencia (22). La ciprofloxacina es más eficaz que el metronidazol (100 % frente al 33 %) (22). La respuesta a los antibióticos respalda el concepto de que la disbiosis puede estar involucrada. Los pacientes que no responden al esquema inicial con antibióticos pueden recibir un nuevo ciclo de los mismos durante 4 semanas, ya sea con base en los resultados del cultivo, o empíricamente combinando ciprofloxacina 500 mg cada 12 horas con metronidazol o tinidazol, cada uno 500 mg cada 12 horas o con rifaximina 550 mg cada 12 horas (12, 20, 22, 40). Con base en la respuesta o no a los antibióticos, los pacientes pueden clasificarse prospectivamente, como se describe a continuación.

## Reservoritis dependiente de antibióticos

Este cuadro corresponde a los pacientes que tienen una respuesta inicial a los antibióticos, pero tienen 3 o más recaídas al año. La recomendación para ellos es dar antibióticos permanentes a dosis bajas, como ciprofloxacina 200 a 500 mg/día o rifaximina 200 a 550 mg una o dos veces al día. En un reciente estudio, solo el 21 % de los pacientes que recibieron antibióticos crónicamente tuvo mejoría al año de tratamiento, el 28 % tuvo efectos adversos por los antibióticos y en el 78 % de los pacientes se identificó resistencia antimicrobiana (33). Esta baja eficacia plantea la necesidad de tratamientos diferentes, incluidos los biológicos e incluso probióticos con VSL # 3 en dosis de 6-9 g/día (12, 20, 22).

## Reservoritis crónica refractaria a antibióticos

No existe una definición unánime. Sin embargo, se considera que son los pacientes que tienen síntomas por lo menos 4 semanas y no respondieron al manejo antibiótico. De 10 %-15 % de los pacientes presentan este cuadro. En esos casos, es necesario descartar las causas secundarias no inflamatorias que incluyen las mecánicas (isquemia, estenosis, fístulas, falta de la punta de la "J", entre otras) (22). Siempre es necesario descontinuar los AINE. En casos de infección por CMV, el tratamiento sería ganciclovir (22, 31). Si no hay causas secundarias, el manejo podría ser con inmunosupresores que incluyen budesonida o betametasona (12, 22); y otra opción para estos pacientes al igual que para los que son dependientes de antibióticos sería utilizar terapias biológicas como anti-TNF (infliximab o adalimumab) (41) o vedolizumab (42). En reportes de casos, se ha encontrado beneficio con ustekinumab (43) y en casos refractarios recientemente se ha encontrado beneficio con tofacitinib (44).

Cuando hay inflamación en el reservorio y también en el íleon proximal, el manejo de elección es budesonida oral (12, 22). La *cuffitis* o inflamación de la mucosa rectal remanente da un cuadro similar a la reservoritis, excepto porque presenta sangrado más frecuentemente (12, 20). El manejo de elección es con ácido 5-aminosalicílico (5-ASA) tópico (supositorios) y, si no hay respuesta, se recomienda combinar el tratamiento con mesalazina oral (20, 22). Un algoritmo sobre el manejo general se muestra en la **Figura 2**.

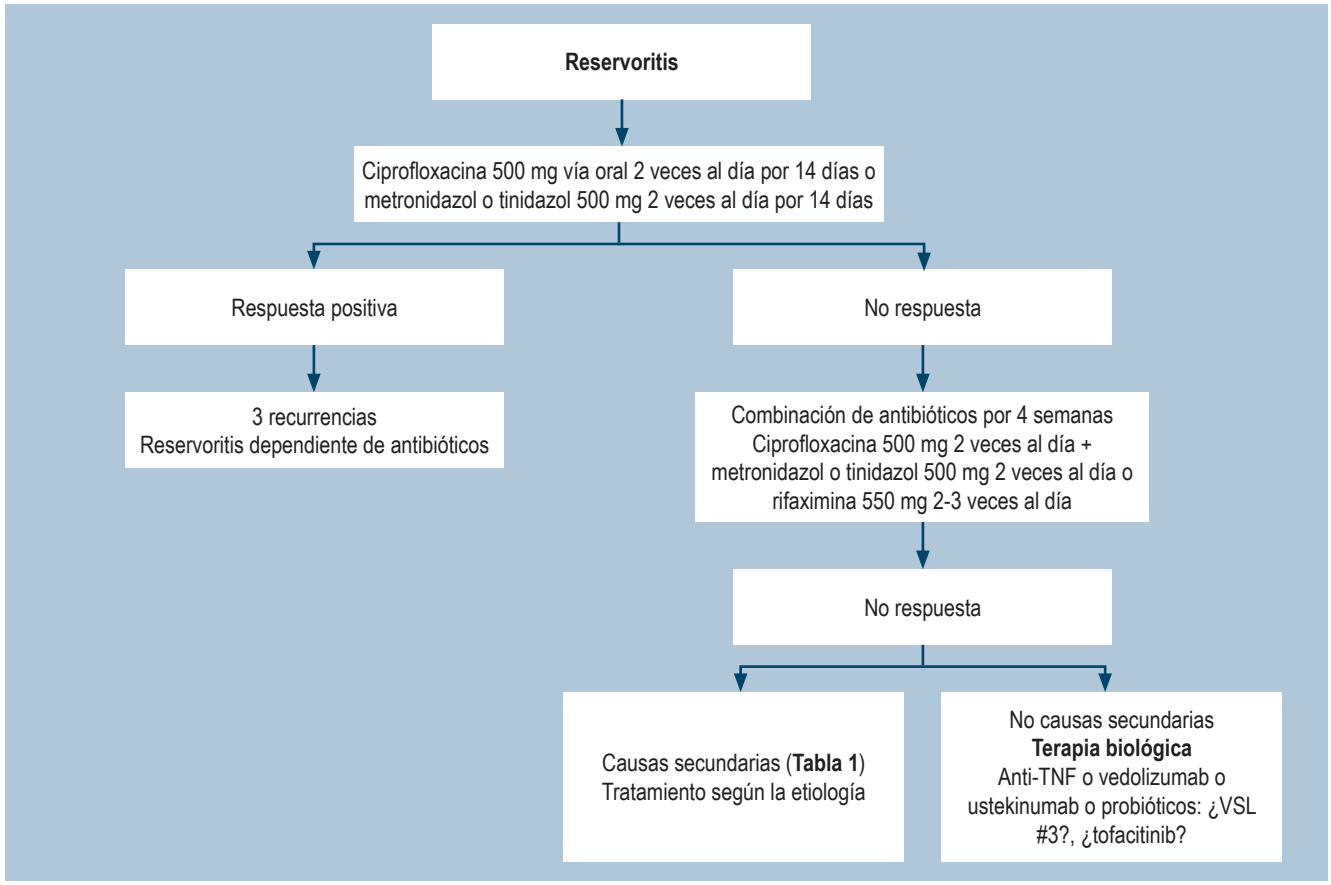


**Figura 2.** Manejo de la reservoritis.

El tratamiento quirúrgico es una opción de rescate cuando fracasa el tratamiento médico (34). La cirugía tiene el propósito de resecar el reservorio (reservoriectomía) e ileostomía definitiva (7, 22, 34). Se desconoce la proporción de pacientes en los cuales esta cirugía es realizada por pérdida del reservorio, pero se estima que puede ser necesaria en el 25 % de los pacientes (45, 46).

La *cuffitis* refractaria a tratamiento médico con frecuencia se puede acompañar de isquemia y tanto estas como la *cuffitis* colágena se consideran candidatos a mucosectomía transanal o incluso desfuncionalización del reservorio (7, 22, 34).

El trasplante de materia fecal se ha utilizado en casos de reservoritis crónica refractaria; sin embrago, hasta el momento la evidencia disponible es escasa y limitada a series de casos (47).

## REFERENCIAS


1. Park H, Bourla AB, Kastner DL, Colbert RA, Siegel RM. Lighting the fires within: the cell biology of autoinflammatory diseases. Nat Rev Immunol. 2012;12(8):570-80. https://doi.org/10.1038/nri3261
2. Parragi L, Fournier N, Zeitz J, Scharl M, Greuter T, Schreiner P, Misselwitz B, Safroneeva E, Schoepfer AM, Vavricka SR, Rogler G, Biedermann L; Swiss IBD Cohort Study Group. Colectomy Rates in Ulcerative Colitis are Low and Decreasing: 10-year Follow-up Data From the Swiss IBD Cohort Study. J Crohns Colitis. 2018;12(7):811-818. https://doi.org/10.1093/ecco-jcc/jjy040
3. Frolkis AD, Dykeman J, Negrón ME, Debruyn J, Jette N, Fiest KM, Frolkis T, Barkema HW, Rioux KP, Panaccione

R, Ghosh S, Wiebe S, Kaplan GG. Risk of surgery for inflammatory bowel diseases has decreased over time: a systematic review and meta-analysis of population-based studies. Gastroenterology. 2013;145(5):996-1006. https://doi.org/10.1053/j.gastro.2013.07.041
4. Parks AG, Nicholls RJ. Proctocolectomy without ileostomy for ulcerative colitis. Br Med J. 1978;2(6130):85-8. https://doi.org/10.1136/bmj.2.6130.85
5. Fazio VW, Kiran RP, Remzi FH, Coffey JC, Heneghan HM, Kirat HT, Manilich E, Shen B, Martin ST. Ileal pouch anal anastomosis: analysis of outcome and quality of life in 3707 patients. Ann Surg. 2013;257(4):679-85. https://doi.org/10.1097/SLA.0b013e31827d99a2
6. Lightner AL, Mathis KL, Dozois EJ, Hahnsloser D, Loftus EV Jr, Raffals LE, Pemberton JH. Results at Up to 30 Years After Ileal Pouch-Anal Anastomosis for Chronic Ulcerative Colitis. Inflamm Bowel Dis. 2017;23(5):781-790. https://doi.org/10.1097/MIB.0000000000001061
7. Quinn KP, Raffals LE. An Update on the Medical Management of Inflammatory Pouch Complications. Am J Gastroenterol. 2020;115(9):1439-1450. https://doi.org/10.14309/ajg.0000000000000666
8. Athayde J, Davies SC, Parker CE, Guizzetti L, Ma C, Khanna R, Feagan BG, Jairath V. Placebo Rates in Randomized Controlled Trials of Pouchitis Therapy. Dig Dis Sci. 2018;63(10):2519-2528. https://doi.org/10.1007/s10620-018-5199-9
9. Schieffer KM, Williams ED, Yochum GS, Koltun WA. Review article: the pathogenesis of pouchitis. Aliment Pharmacol Ther. 2016;44(8):817-35. https://doi.org/10.1111/apt.13780
10. Segal JP, Oke S, Hold GL, Clark SK, Faiz OD, Hart AL. Systematic review: ileoanal pouch microbiota in health and disease. Aliment Pharmacol Ther. 2018;47(4):466-477. https://doi.org/10.1111/apt.14454
11. Seril DN, Yao Q, Shen B. The association between autoimmunity and pouchitis. Inflamm Bowel Dis. 2014;20(2):378-88. https://doi.org/10.1097/01.MIB.0000435761.82705.6a
12. Shen B. Pouchitis: what every gastroenterologist needs to know. Clin Gastroenterol Hepatol. 2013;11(12):1538-49. https://doi.org/10.1016/j.cgh.2013.03.033
13. Rothenberger DA. Pouchitis and empiricism: can we progress? Mayo Clin Proc. 1994;69(5):491-2. https://doi.org/10.1016/s0025-6196(12)61649-8
14. Cheifetz A, Itzkowitz S. The diagnosis and treatment of pouchitis in inflammatory bowel disease. J Clin Gastroenterol. 2004;38(5 Suppl 1):S44-50. https://doi.org/10.1097/01.mcg.0000124001.93146.ef
15. Shen B, Fazio VW, Remzi FH, Brzezinski A, Bennett AE, Lopez R, Hammel JP, Achkar JP, Bevins CL, Lavery IC, Strong SA, Delaney CP, Liu W, Bambrick ML, Sherman KK, Lashner BA. Risk factors for diseases of ileal pouch-anal anastomosis after restorative proctocolectomy for ulcerative colitis. Clin Gastroenterol Hepatol. 2006;4(1):81-9; quiz 2-3. https://doi.org/10.1016/j.cgh.2005.10.004
16. Gorrepati VS, Stuart A, Deiling S, Koltun W, Tinsley A, Williams ED, Coates MD. Smoking and the Risk of Pouchitis in Ulcerative Colitis Patients With Ileal Pouch-Anal Anastomosis. Inflamm Bowel Dis. 2018;24(9):2027-2032. https://doi.org/10.1093/ibd/izy097
17. Fleshner PR, Vasiliauskas EA, Kam LY, Fleshner NE, Gaiennie J, Abreu-Martin MT, Targan SR. High level perinuclear antineutrophil cytoplasmic antibody (pANCA) in ulcerative colitis patients before colectomy predicts the development of chronic pouchitis after ileal pouch-anal anastomosis. Gut. 2001;49(5):671-7. https://doi.org/10.1136/gut.49.5.671
18. Singh S, Sharma PK, Loftus EV Jr, Pardi DS. Meta-analysis: serological markers and the risk of acute and chronic pouchitis. Aliment Pharmacol Ther. 2013;37(9):867-75. https://doi.org/10.1111/apt.12274
19. Shen B, Achkar JP, Lashner BA, Ormsby AH, Remzi FH, Bevins CL, Brzezinski A, Petras RE, Fazio VW. Endoscopic and histologic evaluation together with symptom assessment are required to diagnose pouchitis. Gastroenterology. 2001;121(2):261-7. https://doi.org/10.1053/gast.2001.26290
20. Barreiro-de Acosta M, Gutierrez A, Rodríguez-Lago I, Espín E, Ferrer Bradley I, Marín-Jimenez I, Beltrán B, Chaparro M, Gisbert JP, Nos P; en representación de GETECCU. Recommendations of the Spanish Working Group on Crohn's Disease and Ulcerative Colitis (GETECCU) on pouchitis in ulcerative colitis. Part 1: Epidemiology, diagnosis and prognosis. Gastroenterol Hepatol. 2019;42(9):568-578. https://doi.org/10.1016/j.gastrohep.2019.08.001
21. Sandborn WJ, Tremaine WJ, Batts KP, Pemberton JH, Phillips SF. Pouchitis after ileal pouch-anal anastomosis: a Pouchitis Disease Activity Index. Mayo Clin Proc. 1994;69(5):409-15. https://doi.org/10.1016/s0025-6196(12)61634-6
22. Shen BO. Management of acute and chronic pouchitis [internet]. Up To date; 2020 [acceso el 25 de julio de 2020]. Disponible en: https://www.uptodate.com/contents/management-of-acute-and-chronic-pouchitis
23. Bell AJ, Price AB, Forbes A, Ciclitira PJ, Groves C, Nicholls RJ. Pre-pouch ileitis: a disease of the ileum in ulcerative colitis after restorative proctocolectomy. Colorectal Dis. 2006;8(5):402-10. https://doi.org/10.1111/j.1463-1318.2006.00954.x
24. Shepherd NA, Jass JR, Duval I, Moskowitz RL, Nicholls RJ, Morson BC. Restorative proctocolectomy with ileal reservoir: pathological and histochemical study of mucosal biopsy specimens. J Clin Pathol. 1987;40(6):601-7. https://doi.org/10.1136/jcp.40.6.601
25. de Silva HJ, Millard PR, Kettlewell M, Mortensen NJ, Prince C, Jewell DP. Mucosal characteristics of pelvic ileal pouches. Gut. 1991;32(1):61-5. https://doi.org/10.1136/gut.32.1.61
26. Shepherd NA, Healey CJ, Warren BF, Richman PI, Thomson WH, Wilkinson SP. Distribution of mucosal

pathology and an assessment of colonic phenotypic change in the pelvic ileal reservoir. Gut. 1993;34(1):101-5. https://doi.org/10.1136/gut.34.1.101
27. Jiang W, Goldblum JR, Lopez R, Lian L, Shen B. Increased crypt apoptosis is a feature of autoimmune-associated chronic antibiotic refractory pouchitis. Dis Colon Rectum. 2012;55(5):549-57. https://doi.org/10.1097/DCR.0b013e31824ab7c6
28. Fumery M, Patel NS, Boland BS, Dulai PS, Singh S, Sandborn WJ. Efficacy and Safety of Endoscopic Balloon Dilatation of Ileoanal Pouch Strictures. Inflamm Bowel Dis. 2018;24(6):1316-1320. https://doi.org/10.1093/ibd/izy006
29. Thompson-Fawcett MW, Marcus V, Redston M, Cohen Z, McLeod RS. Risk of dysplasia in long-term ileal pouches and pouches with chronic pouchitis. Gastroenterology. 2001;121(2):275-81. https://doi.org/10.1053/gast.2001.26442
30. Derikx LA, Kievit W, Drenth JP, de Jong DJ, Ponsioen CY, Oldenburg B, van der Meulen-de Jong AE, Dijkstra G, Grubben MJ, van Laarhoven CJ, Nagtegaal ID, Hoentjen F; Dutch Initiative on Crohn and Colitis. Prior colorectal neoplasia is associated with increased risk of ileoanal pouch neoplasia in patients with inflammatory bowel disease. Gastroenterology. 2014;146(1):119-28.e1. https://doi.org/10.1053/j.gastro.2013.09.047
31. Pardi DS, D'Haens G, Shen B, Campbell S, Gionchetti P. Clinical guidelines for the management of pouchitis. Inflamm Bowel Dis. 2009;15(9):1424-31. https://doi.org/10.1002/ibd.21039
32. Segal JP, Ding NS, Worley G, Mclaughlin S, Preston S, Faiz OD, Clark SK, Hart AL. Systematic review with meta-analysis: the management of chronic refractory pouchitis with an evidence-based treatment algorithm. Aliment Pharmacol Ther. 2017;45(5):581-592. https://doi.org/10.1111/apt.13905
33. Segal JP, Poo SX, McLaughlin SD, Faiz OD, Clark SK, Hart AL. Long-term follow-up of the use of maintenance antibiotic therapy for chronic antibiotic-dependent pouchitis. Frontline Gastroenterol. 2018;9(2):154-158. https://doi.org/10.1136/flgastro-2017-100913
34. Barreiro-de Acosta M, Marín-Jimenez I, Rodríguez-Lago I, Guarner F, Espín E, Ferrer Bradley I, Gutiérrez A, Beltrán B, Chaparro M, Gisbert JP, Nos P; en representación de GETECCU. Recommendations of the Spanish Working Group on Crohn's Disease and Ulcerative Colitis (GETECCU) on pouchitis in ulcerative colitis. Part 2: Treatment. Gastroenterol Hepatol. 2020;43(10):649-658. https://doi.org/10.1016/j.gastrohep.2020.04.004
35. Gionchetti P, Rizzello F, Helwig U, Venturi A, Lammers KM, Brigidi P, Vitali B, Poggioli G, Miglioli M, Campieri M. Prophylaxis of pouchitis onset with probiotic therapy: a double-blind, placebo-controlled trial. Gastroenterology. 2003;124(5):1202-9. https://doi.org/10.1016/s0016-5085(03)00171-9
36. Gionchetti P, Rizzello F, Venturi A, Brigidi P, Matteuzzi D, Bazzocchi G, Poggioli G, Miglioli M, Campieri M. Oral bacteriotherapy as maintenance treatment in patients with chronic pouchitis: a double-blind, placebo-controlled trial. Gastroenterology. 2000;119(2):305-9. https://doi.org/10.1053/gast.2000.9370
37. Gosselink MP, Schouten WR, van Lieshout LM, Hop WC, Laman JD, Ruseler-van Embden JG. Delay of the first onset of pouchitis by oral intake of the probiotic strain Lactobacillus rhamnosus GG. Dis Colon Rectum. 2004;47(6):876-84. https://doi.org/10.1007/s10350-004-0525-z
38. Tomasz B, Zoran S, Jarosław W, Ryszard M, Marcin G, Robert B, Piotr K, Lukasz K, Jacek P, Piotr G, Przemysław P, Michał D. Long-term use of probiotics Lactobacillus and Bifidobacterium has a prophylactic effect on the occurrence and severity of pouchitis: a randomized prospective study. Biomed Res Int. 2014;2014:208064. https://doi.org/10.1155/2014/208064
39. Pronio A, Montesani C, Butteroni C, Vecchione S, Mumolo G, Vestri A, Vitolo D, Boirivant M. Probiotic administration in patients with ileal pouch-anal anastomosis for ulcerative colitis is associated with expansion of mucosal regulatory cells. Inflamm Bowel Dis. 2008;14(5):662-8. https://doi.org/10.1002/ibd.20369
40. Yasueda A, Mizushima T, Nezu R, Sumi R, Tanaka M, Nishimura J, Kai Y, Hirota M, Osawa H, Nakajima K, Mori M, Ito T. The effect of Clostridium butyricum MIYAIRI on the prevention of pouchitis and alteration of the microbiota profile in patients with ulcerative colitis. Surg Today. 2016;46(8):939-49. https://doi.org/10.1007/s00595-015-1261-9
41. Huguet M, Pereira B, Goutte M, Goutorbe F, Dubois A, Bommelaer G, Buisson A. Systematic Review With Meta-Analysis: Anti-TNF Therapy in Refractory Pouchitis and Crohn's Disease-Like Complications of the Pouch After Ileal Pouch-Anal Anastomosis Following Colectomy for Ulcerative Colitis. Inflamm Bowel Dis. 2018;24(2):261-268. https://doi.org/10.1093/ibd/izx049
42. Bär F, Kühbacher T, Dietrich NA, Krause T, Stallmach A, Teich N, Schreiber S, Walldorf J, Schmelz R, Büning C, Fellermann K, Büning J, Helwig U; German IBD Study Group. Vedolizumab in the treatment of chronic, antibiotic-dependent or refractory pouchitis. Aliment Pharmacol Ther. 2018;47(5):581-587. https://doi.org/10.1111/apt.14479
43. Orfanoudaki E, Foteinogiannopoulou K, Koutroubakis IE. Use of vedolizumab in a patient with chronic and refractory pouchitis. Ann Gastroenterol. 2018;31(3):379. https://doi.org/10.20524/aog.2018.0243
44. Okano S, Yoshimura N, Sako M, Takazoe M. A case of refractory chronic pouchitis successfully treated with tofacitinib. Clin J Gastroenterol. 2020;13(4):560-563. https://doi.org/10.1007/s12328-020-01108-5
45. Helavirta I, Hyöty M, Huhtala H, Collin P, Aitola P. Long-term functional outcome after restorative proctocolectomy:

a cross-sectional study. Scand J Gastroenterol. 2018;53(10-11):1245-1249. https://doi.org/10.1080/00365521.2018.1518479

46. Shen B, Yu C, Lian L, Remzi FH, Kiran RP, Fazio VW, Kattan MW. Prediction of late-onset pouch failure in patients with restorative proctocolectomy with a nomogram. J Crohns Colitis. 2012;6(2):198-206. https://doi.org/10.1016/j.crohns.2011.08.006

47. Cold F, Kousgaard SJ, Halkjaer SI, Petersen AM, Nielsen HL, Thorlacius-Ussing O, Hansen LH. Fecal Microbiota Transplantation in the Treatment of Chronic Pouchitis: A Systematic Review. Microorganisms. 2020;8(9):1433. https://doi.org/10.3390/microorganisms8091433

DOI: https://doi.org/10.22516/25007440.608

Artículo de revisión

# Actualización en la interpretación de la medición del pH e impedanciometría

## Updated interpretation of Impedance–pH monitoring

Valeria Atenea Costa, Oscar Mariano Pinto-Saavedra,[2] Albis Hani,[3] Ana María Leguízamo,[4] Andrés Felipe Ardila-Hani.[5]

ACCESO ABIERTO

**Citación:**
Costa V, Pinto-Saavedra O, Hani A, Leguízamo AM, Ardila-Hani AF. Actualización en la interpretación de la medición del pH e impedanciometría. Rev Colomb Gastroenterol. 2021;36(1):73-80. https://doi.org/10.22516/25007440.608

[1] Médica internista, gastroenteróloga. Hospital Universitario San Ignacio. Bogotá, Colombia.
[2] Médico internista, *fellow* de gastroenterología, Pontificia Universidad Javeriana. Bogotá, Colombia.
[3] Médica internista y gastroenteróloga. Profesora titular, Pontificia Universidad Javeriana. Bogotá, Colombia.
[4] Médica internista y gastroenteróloga. Profesor *ad honorem*, Pontificia Universidad Javeriana. Bogotá, Colombia.
[5] Médico internista y gastroenterólogo. Profesor *ad honorem*, Pontificia Universidad Javeriana. Hospital Universitario San Ignacio. Bogotá, Colombia.

***Correspondencia:** Valeria Atenea Costa.
ateneacosta.82@gmail.com

Fecha recibido: 03/07/20
Fecha aceptado: 19/11/20

### Resumen
La enfermedad por reflujo gastroesofágico (ERGE) se define como el tránsito anormal del contenido gástrico hacia el esófago, que se da por una alteración de la barrera antirreflujo, causando síntomas o complicaciones. Para su correcto diagnóstico y abordaje terapéutico, se requiere de la integración de hallazgos clínicos, endoscópicos y monitorización del pH esofágico en 24 horas con o sin impedanciometría, la cual debe ser realizada con especificaciones técnicas, y su interpretación debe basarse en la mejor evidencia clínica disponible, con el objetivo de tener diagnósticos precisos que permitan tomar las mejores decisiones con los pacientes.

Recientemente, en el Consenso de Lyon se han incorporado nuevas directrices para el diagnóstico de ERGE por monitorización de pH esofágico, las cuales se revisan en este artículo.

### Palabras clave
Monitorización de pH-impedanciometría, enfermedad por reflujo gastroesofágico, inhibidor de la bomba de protones.

### Abstract
Gastroesophageal reflux disease (GERD) is defined as the abnormal transit of gastric contents into the esophagus. It is caused by an alteration of the anti-reflux barrier, causing multiple symptoms or complications. In order to achieve accurate diagnosis and proper therapeutic approach, integration of clinical findings, endoscopic findings and 24-hour esophageal pH monitoring, with or without impedancometry, is required. These tests must be performed following technical specifications and their interpretation must be based on the best clinical evidence available to obtain accurate diagnoses that allow making the best decisions to the benefit of patients.

Recently, the Lyon Consensus incorporated new guidelines for the diagnosis of GERD by esophageal pH monitoring, which are reviewed in this paper.

### Keywords
pH-impedance monitoring, Gastroesophageal reflux disease, Proton-pump inhibitor.

## INTRODUCCIÓN

La enfermedad por reflujo gastroesofágico (ERGE) es definida como el tránsito anormal del contenido gástrico hacia el esófago, que se da por una alteración en la barrera antirreflujo, causando síntomas o complicaciones (1). Tradicionalmente, la ERGE se ha diagnosticado con base en la presentación de síntomas, los cuales se han clasificado en síntomas típicos (pirosis, regurgitación) y síntomas atípicos (dolor torácico, tos, entre otros); y se evalúa la res-

puesta o no al tratamiento con supresores de ácido, específicamente inhibidores de la bomba de protones (IBP) (2, 3). Sin embargo, como parte de los estudios diagnósticos complementarios, además de las manifestaciones clínicas, se hace necesaria la realización de estudios adicionales, como la endoscopia digestiva alta, en la cual es posible documentar hallazgos que confirmen el diagnóstico (esófago de Barrett, estenosis péptica, esofagitis grados C y D, según la clasificación de los Ángeles) (4).

La endoscopia puede ser normal hasta en el 60 % de los en pacientes con ERGE, condición denominada *ERGE no erosivo*. La monitorización de pH esofágico con o sin impedanciometría se considera el estudio de elección para confirmar el diagnóstico de ERGE aun con estudios endoscópicos normales, y además permite establecer durante el seguimiento en los pacientes con persistencia sintomática si existe una adecuada respuesta a la terapia supresora de ácido y clasificar el tipo de reflujo (ácido y no ácido); entre sus indicaciones sin terapia supresora con IBP están la valoración prequirúrgica en el paciente con ERGE que se considera candidato a cirugía antirreflujo, confirmación de ERGE, síntomas atípicos, después de la realización de cirugía antirreflujo y los síntomas persistentes a pesar del tratamiento con IBP; se debe realizar con terapia de IBP en pacientes con esofagitis grados C y D de los Ángeles, esófago de Barrett, estenosis péptica, o pH-impedanciometría previa positiva (5, 6).

## EPIDEMIOLOGÍA

La prevalencia mundial estimada de la ERGE es del 8 % al 33 %, incluye todos los grupos de edad y ambos sexos; además, constituye un costo alto en salud, dado el uso frecuente de los IBP, los cuales son de venta libre, así como las pruebas diagnósticas indicadas con alta frecuencia (5, 7). En el estudio realizado en Colombia que se llevó a cabo en 4 ciudades capitales aplicando el cuestionario GERDQ (*gastroesophageal reflux disease questionnaire*) se estableció que la prevalencia de síntomas de reflujo es de 11,98 %, y se encontró una asociación con comorbilidades como la hipertensión arterial (8).

## INDICACIONES

La pH-impedanciometría es útil para confirmar el diagnóstico de ERGE en pacientes con esofagogastroduodenoscopia normal, síntomas atípicos, cuando se contempla la realización de cirugía antirreflujo y en el contexto de refractariedad al tratamiento con los IBP. La pH-impedanciometría se indica sin terapia supresora de ácido cuando la ERGE no ha sido comprobada, no hay estudio de monitorización de la medición del pH previa y también en pacientes en plan de cirugía antirreflujo (esto con el fin de no ofrecer un tratamiento quirúrgico a un paciente que no tenga la enfermedad); sin embargo, en pacientes con ERGE comprobada (esófago de Barrett, estenosis péptica, esofagitis grados C y D, según la clasificación de los Ángeles) o un estudio de monitorización de pH previo positivo se recomienda la evaluación se haga con terapia supresora de ácido a doble dosis, para establecer una asociación entre los síntomas refractarios y los episodios de reflujo. La impedanciometría da un valor agregado a la monitorización de la medición del pH, pues permite establecer reflujos de tipo no ácido, dado que la mayoría de los episodios de reflujo en pacientes que reciben supresión con IBP son débilmente ácidos. En la **Figura 1** se ilustran las indicaciones de pH-impedanciometría con y sin tratamiento supresor de ácido (9).

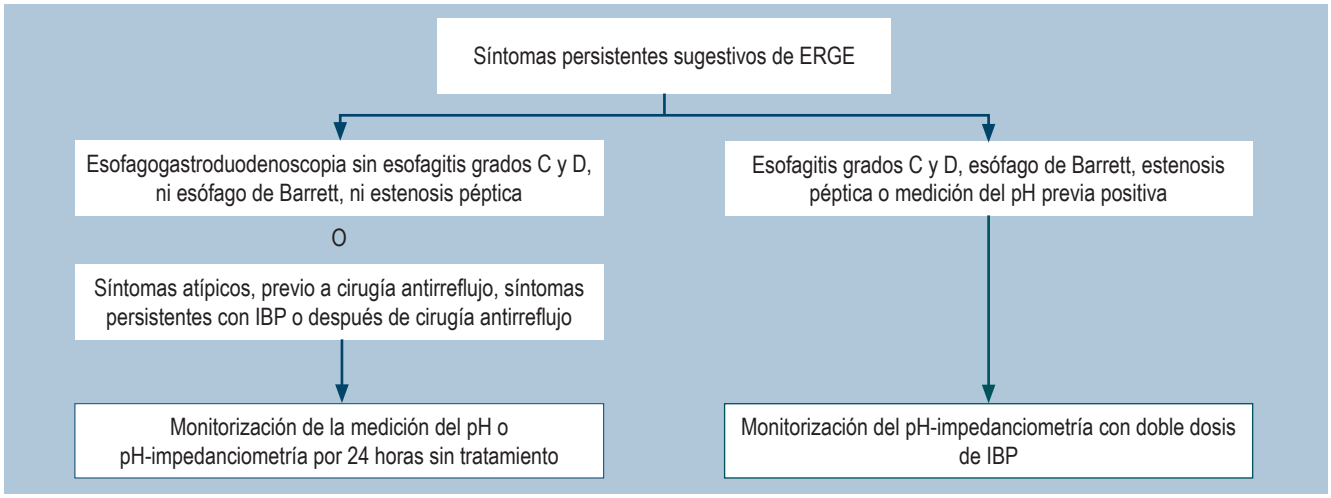


**Figura 1.** Indicaciones de pH-impedanciometría con y sin tratamiento (9). Tomado de: Roman S et al. Neurogastroenterol Motil. 2017;29(10):1-15.

## ASPECTOS TÉCNICOS DE LA PRUEBA

Para la realización de la pH-impedanciometría sin terapia supresora de ácido se recomienda suspender 7 días antes el IBP; 3 días antes, los antagonistas $H_2$; 6 a 12 horas antes, los antiácidos; y 5 a 7 días antes, los procinéticos. Previo a la colocación del catéter transnasal para la monitorización de pH-impedanciometría, el paciente debe tener ayuno de 6 horas para evitar la emesis y broncoaspiración. Durante la monitorización se les debe indicar a los pacientes que deben consumir sus comidas habituales, además de que deben llevar registro de la ingesta, sus períodos en posición vertical y supino (registrando el momento de acostarse), y el registro de los síntomas (9, 10).

El catéter de pH-impedanciometría consta un sensor de pH y 8 sensores de impedanciometría. La impedanciometría multicanal usa propiedades conductoras inherentes al bolo intraluminal (líquido, gaseoso o mixto), para examinar la presencia y el tránsito del bolo en la luz esofágica. Se dispone de dispositivos que permiten la realización de monitorización combinada (monitorización de impedanciometría y pH esofágico o impedanciometría y manometría esofágica) (10, 11) (**Figura 2**).

La impedanciometría es una medida de la resistencia total al flujo de corriente alterna, que depende de las propiedades del material en contacto con los electrodos y refleja la presencia de contenido esofágico durante la evaluación (10, 11).

Con la impedanciometría es posible diferenciar los bolos líquidos, gaseosos o mixtos. La impedancia permite evaluar el tránsito del bolo esofágico. La dirección del movimiento del bolo se determina en función de la secuencia del tiempo de entrada y salida del bolo a través de diferentes segmentos de medición (10, 11) (**Figura 3**).

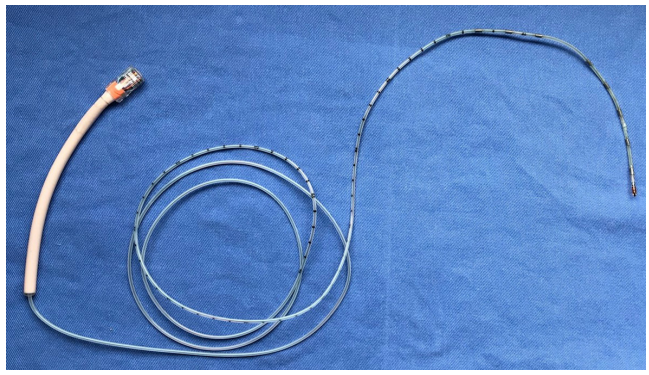

**Figura 2.** Catéter de pH-impedanciometría (un sensor de pH y 8 sensores de impedanciometría) Fuente: propiedad de los autores.

La prueba de impedancia generalmente se usa en combinación con la monitorización de pH, debido a que aporta información complementaria y permite una mejor evaluación de la ERGE. La impedanciometría combinada con la monitorización de pH permite la detección de reflujo gastroesofágico de diversas consistencias (ácidos, no ácidos, eventos líquidos y no líquidos); estos hallazgos son relevantes porque en un porcentaje importante (45 %) de pacientes con ERGE que no responden a terapia supresora de ácido tiene reflujo no ácido, el cual se logra diagnosticar gracias a la impedanciometría (10, 11).

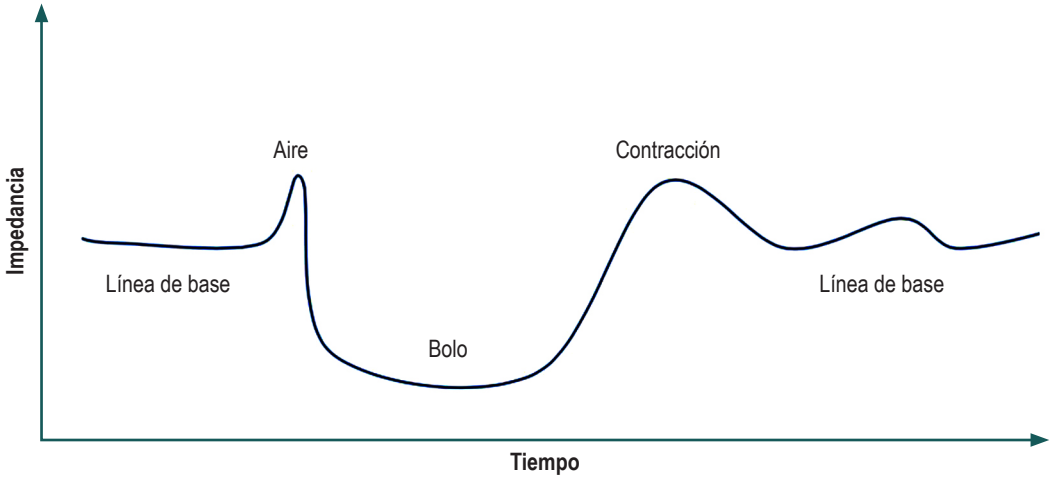


**Figura 3.** Representación del bolo entre 2 electrodos de impedancia, hecho que inicialmente registra un aumento de la impedancia por el aire que abre paso al bolo en el esófago, con un posterior descenso rápido de la impedancia cuando el bolo se ubica entre los dos electrodos; luego, se registra un aumento de la impedancia que corresponde a la contracción esofágica generada por el impulso del bolo, con un posterior retorno progresivo a la línea de base de la impedancia a medida que el bolo va siendo aclarado del segmento entre los 2 electrodos (10).

El sensor de pH se posiciona a 5 cm por encima del esfínter esofágico inferior, lugar donde no se desplaza el catéter con las degluciones hacia el estómago. Si se ubica a mayor distancia, se ha demostrado un subregistro en los episodios de reflujo. La ubicación del catéter idealmente se debe hacer guiado por manometría esofágica; de esta manera se logra establecer la posición del esfinter esofágico inferior (EEI), para realizar su adecuado posicionamiento. Si no se dispone de esta herramienta, se ubica verificando que el pH sea alcalino, lo que permite establecer su ubicación en el esófago 5 cm proximal al EEI (10).

El catéter de pH debe ser adecuadamente calibrado, previa a su colocación en soluciones amortiguadora con un pH entre 4 y 7, siguiendo las instrucciones del fabricante.

## ANÁLISIS E INTERPRETACIÓN DE LA MEDICIÓN DEL PH E IMPEDANCIOMETRÍA

A lo largo de la historia, el método para la evaluación diagnóstica de la ERGE ha venido siendo modificada de acuerdo con varios consensos. En 2006 el Consenso de Montreal definió la ERGE como *una alteración esofágica que se presenta cuando el reflujo del contenido del estómago en el esófago causa síntomas o complicaciones*; además, agrupó los pacientes con ERGE, de acuerdo con los síntomas, en síndromes esofágicos o extraesofágicos, abordaje que no discrimina bien otras enfermedades esofágicas y extraesofágicas; situación que cuestiona el diagnóstico de ERGE solo por los síntomas (12, 13).

El Consenso de Lyon, el más reciente sobre ERGE, propuso que los síntomas pueden ser no confiables e indicó una evaluación objetiva de los pacientes con sospecha de ERGE con un diagnóstico basado en hallazgos endoscópicos (esofagitis grave, estenosis péptica, esófago de Barrett de segmento largo) y hallazgos de pH-impedanciometría de 24 horas, que define la ERGE cuando el tiempo de exposición al ácido (TEA) es > 6 %; razón por la cual es el consenso que aporta la mayoría de los criterios de la interpretación de pH-impedanciometría que se describen a continuación (5). Un ejemplo de trazado de una pH-impedanciometría se muestra en la **Figura 4.**

El puntaje de DeMeester ha sido utilizado en los últimos 50 años para definir la ERGE. Se trata de un puntaje compuesto que mide la exposición al ácido durante la monitorización de 24 horas de la medición del pH. El reflujo ácido se define siempre que el pH del esófago medido 5 cm por encima del borde superior del EEI disminuye a 4 o menos. Los parámetros de DeMeester incluyen el número total de episodios de reflujo, tiempo total de pH esofágico menor de 4, tiempo de pH esofágico en posición vertical menor de 4, pH del esófago en posición supina menor de 4, número de episodios de reflujo mayor de 5 minutos y episodio de reflujo más largo (13).

Para realizar un adecuado análisis e interpretación de una pH-impedanciometría, se recomienda realizarlo por pasos.

### Paso 1: duración de la monitorización de pH-impedanciometría

Evaluar la duración de la monitorización de pH-impedanciometría, la cual debe tener una duración mínima de 16 horas para poder establecer un adecuado análisis (5, 9).

### Paso 2: determinar el TEA

El TEA hace referencia al tiempo en que el esófago se expone a un pH menor de 4, y se correlaciona con la presencia de ERGE. Si el TEA es menor de 4 %, es considerado normal; si es mayor de 6 % en las 24 horas, se considera anormal y establece el diagnóstico de ERGE; si se documenta entre 4 % y 6 %, se califica como no concluyente o *zona gris* y se requiere de una medida adicional para confirmar el diagnóstico de ERGE (**Figura 5**) (5, 9, 14).

### Paso 3: evaluar el número de episodios de reflujo

Los episodios de reflujo se clasifican como ácidos y no ácidos (incluye los débilmente ácidos). Un número de episodios de reflujo ácido menor de 40 en 24 horas es considerado normal, mientras que un número mayor de 80 es considerado anormal. Cuando se presentan más de 80 episodios de reflujo ácido se establece diagnóstico de ERGE aun cuando el TEA esté en un rango no concluyente o zona gris (entre 4 % y 6 %). El número de episodios de reflujo no ácido establece el diagnóstico de enfermedad por reflujo no ácido cuando se presentan más de 27 episodios de este tipo sin terapia supresora de ácido; o más de 44 cuando el examen es realizado en presencia de terapia supresora de ácido. Tanto los episodios de reflujo ácido como los no ácidos deben reportarse si se presentaron en posición vertical, supino o posprandial (5, 9, 10, 15).

### Paso 4: establecer la asociación de síntomas con los episodios de reflujo

La asociación de síntomas con los episodios de reflujo comprende aquellas manifestaciones clínicas de ERGE referidas por el paciente que se presentan hasta 2 minutos antes del registro del episodio de reflujo. Para considerar la asociación de un síntoma con los episodios de reflujo, este debe haber sido reportado 3 veces o más en el registro del paciente. La asociación de síntomas con episodios de reflujo comprende dos evaluaciones: el índice sintomático (IS) y la probabilidad de asociación sintomática (PAS). El IS es el porcentaje de eventos sintomáticos precedido por los episodios de reflujo;

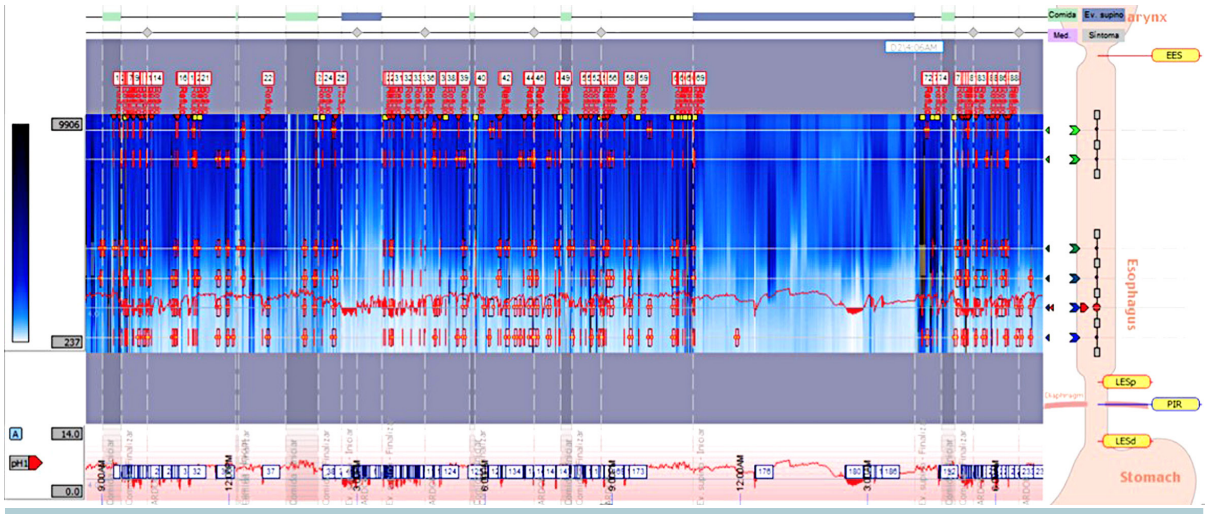


| Duración | Número de reflujos | Reflujos ácidos | Reflujos débilmente ácidos | Reflujos no ácidos | TEA | Reflujos > 5 minutos | DeMeester | Síntoma | IS | PM |
|---|---|---|---|---|---|---|---|---|---|---|
| 22: 29 horas | 262 | 230 | 32 | 0 | 14,6 % | 2 | 59,3 | Ardor | 100 | 100 % |

**Monitorización de pH-impedanciometría sin tratamiento positivo para reflujo ácido y no ácido. Probabilidad de asociación sintomática e índice sintomático positivo para reflujo ácido**

**Figura 4.** Estudio de monitorización de pH-impedanciometría de 24 horas sin tratamiento. EES: esfinter esofágico superior; PIR: punto de inversión respiratorio. Fuente: propiedad de los autores.

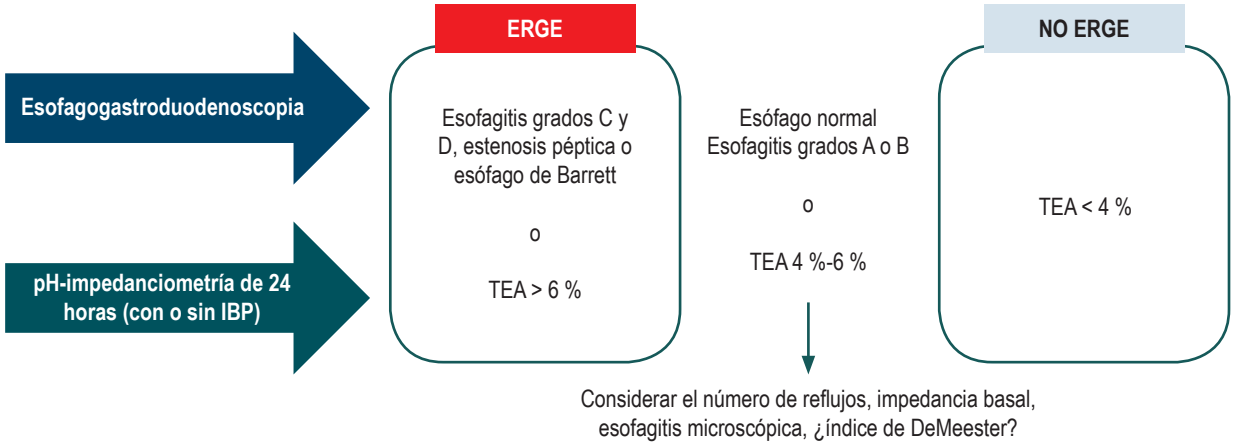


**Figura 5.** Definición de ERGE. Modificado de: Consenso de Lyon.

se considera positivo cuando es ≥ 50 %. Este índice se definió como el número de veces que se presentó el síntoma cuando el pH es inferior a 4,0, dividido por el número total de veces que se informó el síntoma, multiplicado por el 100 %.

La PAS tiene en cuenta el número total de eventos de síntomas, episodios de reflujo y síntomas relacionados con el reflujo; se considera positiva cuando es > 95 %. Estas dos evaluaciones son complementarias, miden parámetros diferentes y no se pueden comparar entre sí. Puede ocurrir que el IS sea positivo y la PAS sea negativa y viceversa, situación que representa un área indeterminada y la interpretación adicional con otros parámetros es necesaria para definir el diagnóstico; las mediciones que se podrían utilizar son el TEA, número de reflujos e impedancia inicial. La interpretación de estos índices también es útil para determinar diagnósticos diferenciales como pirosis funcional e hipersensibilidad al reflujo. Cuando se tiene una PAS e IS positivos con TEA menor de 4 %, se establece el diagnóstico de hipersensibilidad al reflujo.

El diagnóstico de pirosis funcional se define como *la presencia de pirosis en un paciente con pH-impedanciometría normal, además de PAS e IS negativos, en quien se han descartado*

*otras causas orgánicas que expliquen los síntomas (esofagitis eosinofílica, rumiación y eructo supragástrico)* (**Figura 6**) (13, 15).

## Paso 5: evaluación del puntaje de DeMeester

El puntaje de DeMeester se usa para diagnosticar la ERGE desde 1974 con un rendimiento muy similar al TEA y podría tener un papel determinante para definir en casos puntuales cuando un paciente tiene o no ERGE, específicamente en aquellas situaciones en las que los demás parámetros no son definitorios (5, 9). En nuestra unidad lo usamos para establecer diagnóstico de ERGE cuando el TEA y el número total de reflujos ácidos son indeterminados. En este caso en particular, un puntaje de DeMeester mayor de 14,7 establece el diagnóstico de ERGE.

## Paso 6: impedancia media basal nocturna

La impedancia media basal nocturna es la expresión de la integridad de la mucosa y proporciona evidencia de daño macroscópico y microscópico esofágico después de la exposición al reflujo. Consiste en medir la impedancia basal 3 a 5 cm por encima del esfínter esofágico inferior durante el sueño. Se toman mediciones de la impedancia en 3 períodos de 10 minutos para obtener la medida. Los valores menores de 2292 ohmios sugieren la presencia de ERGE y se correlacionaron con pacientes con sospecha de ERGE asociados con síntomas típicos que respondieron al tratamiento con IBP o cirugía antirreflujo (5, 9, 16).

## Paso 7: el índice de onda peristáltica posterior al reflujo inducido por la deglución

Este índice refleja la integridad del peristaltismo esofágico, estimulado por los episodios de reflujo, y del aclaramiento, debido a la saliva, que contiene una gran cantidad de bicarbonato. Es anormal cuando se presenta una caída anterógrada del 50 % en la impedancia que ocurre dentro de los 30 segundos después de un evento de reflujo que se origina en los sitios de impedancia proximales y alcanza los sitios de impedancia distales, y seguidos al menos de del 50 % de retorno a la línea de base. El valor de corte establecido es del 61 % (10, 16).

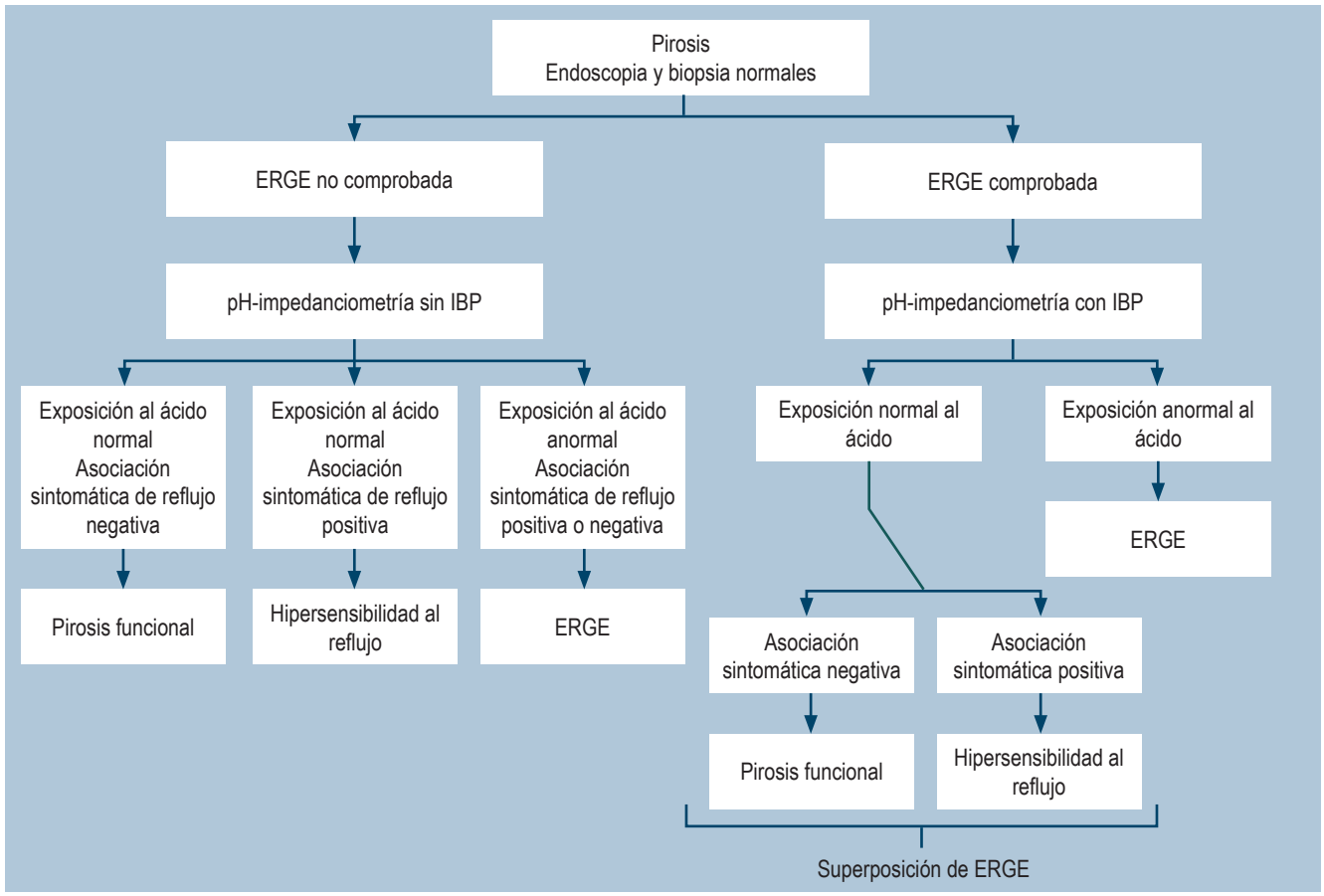


**Figura 6.** Algoritmo de pirosis funcional e hipersensibilidad esofágica según la clasificación de Roma IV (15). Tomado de: Aziz Q et al. Gastroenterology. 2016;150(6):1368-79.

### Paso 8: evaluar la presencia de rebote ácido nocturno

La hipersecreción ácida de rebote se define como *el aumento de la secreción ácida que se observa después de un período de supresión ácida*. Se ha registrado después del tratamiento con bloqueantes de histamina, así como con los IBP. Durante el sueño, la frecuencia de episodios de reflujo disminuye; sin embargo, cuando los pacientes reciben los IBP y están en plan de desprescripción pueden presentar rebote ácido nocturno, el cual se define como *un episodio de reflujo ácido de más de una hora de duración en decúbito supino mientras se está dormido* (17-20).

## CONCLUSIÓN

El estudio y diagnóstico de la ERGE requiere de la integración de aspectos clínicos, hallazgos endoscópicos y confirmación con documentación objetiva de ERGE con la realización de monitorización de pH-impedanciometría de 24 horas, condiciones que permitirán clasificar a los pacientes en diferentes grupos fenotípicos para poder dirigir en mejor medida sus necesidades terapéuticas. La interpretación por pasos de la pH-impedanciometría permite con un orden lógico poder realizar una lectura adecuada de este estudio de fisiología digestiva, para su posterior aplicación en nuestros pacientes. Es importante informar a los pacientes sobre todas las precisiones técnicas del estudio, con el fin de obtener los resultados más confiables y con la mejor objetivación posible. La pH-impedanciometría a la fecha es el patrón de oro en el diagnóstico de la ERGE con una sensibilidad del 77 % al 100 % y una especificidad del 85 % al 100 %.

## REFERENCIAS


1. Vakil N, van Zanten SV, Kahrilas P, Dent J, Jones R; Global Consensus Group. The Montreal definition and classification of gastroesophageal reflux disease: a global evidence-based consensus. Am J Gastroenterol. 2006;101(8):1900-20; quiz 1943. https://doi.org/10.1111/j.1572-0241.2006.00630.x
2. Patti MG. An Evidence-Based Approach to the Treatment of Gastroesophageal Reflux Disease. JAMA Surg. 2016;151(1):73-8. https://doi.org/10.1001/jamasurg.2015.4233
3. Cesario S, Scida S, Miraglia C, Barchi A, Nouvenne A, Leandro G, Meschi T, De' Angelis GL, Di Mario F. Diagnosis of GERD in typical and atypical manifestations. Acta Biomed. 2018;89(8-S):33-39. https://doi.org/10.23750/abm.v89i8-S.7963
4. Yadlapati R, Pandolfino JE. Personalized Approach in the Work-up and Management of Gastroesophageal Reflux Disease. Gastrointest Endosc Clin N Am. 2020;30(2):227-238. https://doi.org/10.1016/j.giec.2019.12.002
5. Gyawali CP, Kahrilas PJ, Savarino E, Zerbib F, Mion F, Smout AJPM, Vaezi M, Sifrim D, Fox MR, Vela MF, Tutuian R, Tack J, Bredenoord AJ, Pandolfino J, Roman S. Modern diagnosis of GERD: the Lyon Consensus. Gut. 2018;67(7):1351-1362. https://doi.org/10.1136/gutjnl-2017-314722
6. Chen J, Brady P. Gastroesophageal Reflux Disease: Pathophysiology, Diagnosis, and Treatment. Gastroenterol Nurs. 2019;42(1):20-28. https://doi.org/10.1097/SGA.0000000000000359
7. El-Serag HB, Sweet S, Winchester CC, Dent J. Update on the epidemiology of gastro-oesophageal reflux disease: a systematic review. Gut. 2014;63(6):871-80. https://doi.org/10.1136/gutjnl-2012-304269
8. Páramo-Hernández DB, Albis R, Galiano MT, de Molano B, Rincón R, Pineda-Ovalle LF, Rodríguez A, Otero-Regino W, Hani A, Sabbagh LC, Sandoval-Salinas C, Sánchez-Pedraza R. Prevalencia de síntomas del reflujo gastroesofágico y factores asociados: una encuesta poblacional en las principales ciudades de Colombia. Rev Col Gastroenterol. 2016;31(4):337-346.
9. Roman S, Gyawali CP, Savarino E, Yadlapati R, Zerbib F, Wu J, Vela M, Tutuian R, Tatum R, Sifrim D, Keller J, Fox M, Pandolfino JE, Bredenoord AJ; GERD consensus group. Ambulatory reflux monitoring for diagnosis of gastroesophageal reflux disease: Update of the Porto consensus and recommendations from an international consensus group. Neurogastroenterol Motil. 2017;29(10):1-15. https://doi.org/10.1111/nmo.13067
10. Hong SK, Vaezi MF. Gastroesophageal reflux monitoring: pH (catheter and capsule) and impedance. Gastrointest Endosc Clin N Am. 2009;19(1):1-22, v. https://doi.org/10.1016/j.giec.2008.12.009
11. Hobbs P, Gyawali CP. The role of esophageal pH-impedance testing in clinical practice. Curr Opin Gastroenterol. 2018;34(4):249-257. https://doi.org/10.1097/MOG.0000000000000441
12. Ribolsi M, Giordano A, Guarino MPL, Tullio A, Cicala M. New classifications of gastroesophageal reflux disease: an improvement for patient management? Expert Rev Gastroenterol Hepatol. 2019;13(8):761-769. https://doi.org/10.1080/17474124.2019.1645596

13. Neto RML, Herbella FAM, Schlottmann F, Patti MG. Does DeMeester score still define GERD? Dis Esophagus. 2019;32(5):doy118. https://doi.org/10.1093/dote/doy118
14. Mainie I, Tutuian R, Shay S, Vela M, Zhang X, Sifrim D, Castell DO. Acid and non-acid reflux in patients with persistent symptoms despite acid suppressive therapy: a multicentre study using combined ambulatory impedance-pH monitoring. Gut. 2006;55(10):1398-402. https://doi.org/10.1136/gut.2005.087668
15. Aziz Q, Fass R, Gyawali CP, Miwa H, Pandolfino JE, Zerbib F. Esophageal disorders. Gastroenterology. 2016;150(6):1368-79. https://doi.org/10.1053/j.gastro.2016.02.012
16. Savarino V, Marabotto E, Zentilin P, Furnari M, Bodini G, De Maria C, Tolone S, De Bortoli N, Frazzoni M, Savarino E. Pathophysiology, diagnosis, and pharmacological treatment of gastro-esophageal reflux disease. Expert Rev Clin Pharmacol. 2020;13(4):437-449. https://doi.org/10.1080/17512433.2020.1752664
17. Hani de Ardila Albis. Pruebas diagnósticas en enfermedad por reflujo gastroesofágico (ERGE). Rev Col Gastroenterol. 2009;24(2):210-222.
18. Helgadottir H, Bjornsson ES. Problems Associated with Deprescribing of Proton Pump Inhibitors. Int J Mol Sci. 2019;20(21):5469. https://doi.org/10.3390/ijms20215469
19. Lødrup AB, Reimer C, Bytzer P. Systematic review: symptoms of rebound acid hypersecretion following proton pump inhibitor treatment. Scand J Gastroenterol. 2013;48(5):515-22. https://doi.org/10.3109/00365521.2012.746395
20. Waldum HL, Qvigstad G, Fossmark R, Kleveland PM, Sandvik AK. Rebound acid hypersecretion from a physiological, pathophysiological and clinical viewpoint. Scand J Gastroenterol. 2010;45(4):389-94. https://doi.org/10.3109/00365520903477348

DOI: https://doi.org/10.22516/25007440.427

Reporte de caso

# Pancreatitis aguda: una complicación infrecuente de las gastrostomías por migración del balón interno. Reporte de un caso y revisión de literatura

## Acute pancreatitis: A rare complication of gastrostomy due to intragastric balloon migration. Case report and literature review

Hernando Marulanda-Fernández,[1] William Otero-Regino,[1, 2*] Elder Otero.[3]

ACCESO ABIERTO

**Citación:**
Marulanda-Fernández H, Otero-Regino W, Otero E. Pancreatitis aguda: una complicación infrecuente de las gastrostomías por migración del balón interno. Reporte de un caso y revisión de literatura. Rev Colomb Gastroenterol. 2021;36(1):81-86. https://doi.org/10.22516/25007440.427

[1] Gastroenterólogo, Universidad Nacional de Colombia, Hospital Universitario Nacional de Colombia.
[2] Profesor titular de Medicina, Unidad de Gastroenterología, Universidad Nacional, Hospital Universitario Nacional de Colombia.
[3] Gastroenterólogo, Clínica Fundadores, Hospital Central de la Policía.

***Correspondencia:** William Otero Regino. waoteror@gmail.com

Fecha recibido: 08/07/19
Fecha aceptado: 22/01/21

### Resumen
La pancreatitis aguda secundaria a la obstrucción de la papila mayor causada por la migración del balón interno es uno de los efectos secundarios poco frecuentes, pero potencialmente graves relacionados con el uso de gastrostomías endoscópicas percutáneas (PEG). Hasta ahora solo existen 15 casos reportados en el mundo, presentamos el que para nuestro conocimiento sería el caso número 16 en la literatura internacional.

### Palabras clave
Pancreatitis, gastrostomía endoscópica percutánea (PEG), dolor abdominal, disfagia.

### Abstract
Acute pancreatitis secondary to major papilla obstruction caused by intragastric balloon migration is one of the rare but potentially severe side effects associated with the use of percutaneous endoscopic gastrostomy (PEG). To date, there are only 15 cases reported worldwide. This article presents a case that, to the best of our knowledge, is the sixteenth case reported in the international literature.

### Keywords
Pancreatitis, Percutaneous endoscopic gastrostomy (PEG), Abdominal pain, Dysphagia.

## INTRODUCCIÓN

El uso de la gastrostomía endoscópica percutánea (PEG) como estrategia para garantizar el soporte nutricional ha incrementado de forma exponencial en las últimas dos décadas, en virtud de su sencillez y seguridad (1). El grupo de pacientes con indicaciones reales y que se benefician de este procedimiento es cada vez más selecto. Estudios recientes han cuestionado su práctica en pacientes con enfermedad cerebrovascular grave, mal pronóstico y demencia avanzada (2). A pesar de que no hay evidencia de que mejore la supervivencia, calidad de vida, o estado nutricional (3), continúa siendo implementada hasta en el 60 % de los pacientes en las unidades de cuidado crónico (4), en el 10 % de los pacientes de hogares geriátricos (5) y en el 5 % de los pacientes mayores de 85 años (6). La tasa

general de complicaciones varía entre el 1 % y el 15 % (7). Las complicaciones graves son poco frecuentes (8). Las complicaciones menores ocurren hasta en el 10 % de los casos (9) y la mortalidad relacionada con el procedimiento es inferior al 1 % (10). Entre las complicaciones mayores se encuentra la fascitis necrotizante; perforación intestinal, gástrica o esofágica; peritonitis; sangrado o desarrollo de fístulas (11). En el presente artículo se presenta el caso de un paciente con una complicación grave, poco frecuente y muchas veces no sospechada, la cual debe tenerse en cuenta dentro del diagnóstico diferencial de potenciales complicaciones relacionadas con la sonda de gastrostomía.

## CASO CLÍNICO

La paciente es una mujer de 56 años con diagnóstico de disfagia de origen central, con gastrostomía desde hacía un año. Una semana después del cambio de gastrostomía por mal funcionamiento de la misma, consultó por dolor abdominal intenso, fiebre y vómito. Fue valorada por el servicio de cirugía general con sospecha de abdomen agudo. El cuadro hemático mostró leucocitosis con neutrofilia, perfil hepático con aumento de transaminasas (10 veces) y fosfatasa alcalina (3 veces). La tomografía abdominal con contraste mostró engrosamiento del bulbo y segunda porción del duodeno, vía biliar normal, sin cálculos en su interior, y cambios inflamatorios del cuerpo y la cola del páncreas sin compromiso de la grasa peripancreática. La conclusión del radiólogo fue "engrosamiento inespecífico del bulbo y la segunda porción duodenal" y "pancreatitis edematosa Baltazar A". En los resultados de los exámenes tuvo amilasa sérica 432 U/L y lipasa 229 U/L.

Como parte del estudio de pancreatitis aguda, en cirugía se solicitó una colangiorresonancia, y por el engrosamiento del duodeno en la tomografía axial computarizada (TAC), se solicitó endoscopia digestiva alta (EDA). En la endoscopia se encontró gastritis crónica y que el balón de la gastrostomía había migrado hacia el duodeno (**Figura 1**). En el hemicírculo posterior del bulbo, se encontró una úlcera de 10 mm cubierta por fibrina, que consideramos es secundaria al trauma ocasionado en ese sitio por la sonda. Al llegar a la segunda porción, se encontró que el balón de

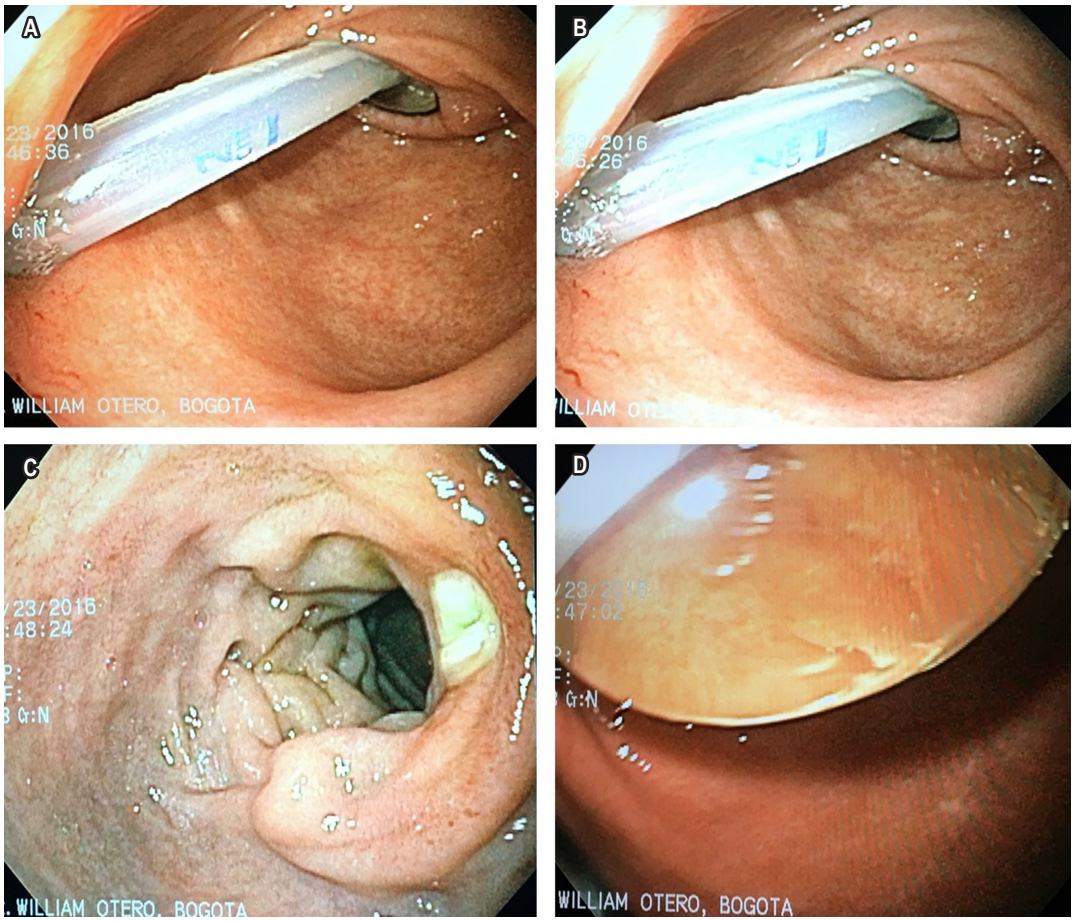


**Figura 1.** Balón de gastrostomía migrado a la segunda porción duodenal.

la gastrostomía ocupaba el 80 % de la luz. Inmediatamente se desinfló el balón, recuperando un volumen de 30 mL, se traccionó la sonda y el balón se posicionó correctamente, y se llenó con solo 4 mL de solución salina, como indica el fabricante. Después de esta maniobra la paciente mejoró notablemente sus síntomas (quejido constante, movimientos con desasosiego y dolor).

Se modificó el tratamiento y se inició nutrición a través de la gastrostomía. El diagnóstico fue pancreatitis aguda secundaria a compresión de la papila mayor por el balón de gastrostomía y úlcera duodenal traumática por la sonda de gastrostomía. La elevación de las transaminasas se consideró secundaria a obstrucción biliar a nivel de la papila.

Se suspendió la orden de la colangiorresonancia. La paciente evolucionó favorablemente y nuevamente se educó a los cuidadores con respecto al manejo y cuidados de la sonda de gastrostomía, de acuerdo con nuestro protocolo de "educación a familiares y cuidadores" para el "manejo de sondas de gastrostomía". Al cuarto día se le dio salida sin complicaciones.

## DISCUSIÓN

La PEG es en la actualidad el método de elección para alimentación enteral a largo plazo por tubos (12). Esta técnica fue descrita por primera vez en 1980 por Gauderer y colaboradores (13). Se considera un procedimiento seguro con pocas complicaciones (14). En la **Tabla 1** se muestran las complicaciones potenciales relacionadas con el procedimiento y su frecuencia (15).

**Tabla 1.** Complicaciones relacionadas al uso de PEG

| Complicaciones | Frecuencia |
|---|---|
| Mayores | |
| - Perforación intestinal | 1 %-2 % |
| - Peritonitis | 1 % |
| - Broncoaspiración | 0,5 %-1 % |
| - Sangrado | 1-5 % |
| - Fascitis necrotizante | 0,2 % |
| - Muerte | 0,5 %-0,8 % |
| Menores | |
| - Úlcera gástrica | 1 %-2 % |
| - Infección periostomal | 5 %-20 % |
| - Íleo | 1 %-2 % |
| - Síndrome de *buried bumper* | 1 %-3 % |

La pancreatitis aguda es una complicación poco frecuente, pero de las más graves, relacionada con el uso de gastrostomías y el primer caso fue descrito por Bui y colaboradores hace más de tres décadas (16). Esos autores plantearon la hipótesis de que la migración del balón generaba obstrucción y trauma mecánico directo sobre la papila mayor y menor, ocasionando edema e inflamación de la mucosa que impide el flujo a través del ducto pancreático (16). Desde entonces, se acepta que este es probablemente el mecanismo de la pancreatitis aguda. En una búsqueda de casos en Pubmed encontramos 14 casos publicados en la literatura mundial (**Tabla 2**).

**Tabla 2.** Casos descritos de pancreatitis aguda secundaria a migración del balón de gastrostomía en la literatura mundial

| Estudio | Tipo de sonda | Tiempo de inserción |
|---|---|---|
| Bui y colaboradores, 1986 (16) | Foley | 1 año |
| Panicek y colaboradores, 1988 (17) | Foley | ND |
| Barthel y colaboradores, 1991 (18) | Foley | 6 meses |
| Duerksen y colaboradores, 2001 (19) | PEG | 3 meses |
| Miele y colaboradores, 2005 (20) | Foley | Nd |
| Imamura y colaboradores, 2007 (21) | PEG | 1 mes |
| Shah y colaboradores, 2012 (22) | Foley | 24 horas |
| Shah y colaboradores, 2012 (22) | PEG | Nd |
| Brauner E y colaboradores, 2014 (15) | Foley | 1 año |
| Taylor y colaboradores, 2016 (23) | PEG | Nd |
| Hawatmeh y colaboradores, 2016 (24) | PEG | 1 año |
| Hawatmeh y colaboradores, 2016 (24) | PEG | 2 años |
| Sekmenli y colaboradores, 2018 (25) | PEG | 2 meses |
| Saleem S y colaboradores, 2018 (26) | PEG | 1 año |
| Belat y colaboradores, 2019 (27) | PEG | 2 años |

En los casos informados, esta complicación nunca ocurrió después de la colocación inicial del dispositivo. Al analizar cada uno de ellos, incluso en el nuestro, hubo un factor común desencadenante, que fue la manipulación reciente después del recambio de la sonda. La mayoría de los casos tuvo un desenlace favorable con una mejoría rápida de los síntomas y normalización de las alteraciones de laboratorio y de las imágenes. En la mitad de los casos, las sondas Foley fueron las responsables. Este tipo de sondas no están diseñadas para ser usadas como sondas de gastrostomía. La única indicación para utilizarlas es como medida transitoria para garan-

tizar la permeabilidad del trayecto gastrocutáneo cuando se desaloja la sonda inicial, y a través de este, poder ingresar la sonda de gastrostomía de recambio. Adicionalmente, con la sonda Foley se presenta el inconveniente de la migración del balón, por no tener el tope externo para mantenerla fija en la piel (28). Por estas circunstancias, nuestro consejo es que esta sonda solo se utilice como medida temporal y no como una solución a largo plazo.

Cuando se necesita mantener la alimentación por sonda porque persiste la causa que ha motivado la inserción, debe utilizarse la sonda de recambio y sustituir la sonda provisional cuanto antes. La vida media del tubo de gastrostomía es de 12-15 meses, dependiendo de los cuidados que se tenga con la misma (29). Tenemos pacientes cuya sonda permanece funcionante hasta dos años. Las causas más frecuentes para el recambio de la sonda son perforación de esta, ruptura del balón, fugas o complicaciones infecciosas locales (30). En el estudio de Atencio D y colaboradores, se informó como causa de recambio el desplazamiento en el 12,5 %, deterioro de la sonda en 7,3 % y ruptura del balón en 4,1 % (31). Con frecuencia, los cuidadores manifiestan inquietud e inconformidad con respecto a cambios en el color, aspecto o deformidad del dispositivo externo y "exigen" el cambio de la sonda. Sin embargo, si esta funciona correctamente, no es necesario cambiarla ya que el cambio innecesario implica sobrecostos para el sistema de salud (32). En otras ocasiones y en nuestra experiencia, los familiares *motu proprio* suministran los alimentos muy calientes y esa temperatura produce deterioro con porosidad y, con el tiempo, mal olor de la sonda. En esas circunstancias, es necesario cambiarla y debe aprovecharse la ocasión para hacer la pedagogía correspondiente sobre los cuidados de la sonda.

En general, no hay evidencia de buena calidad sobre el beneficio de la verificación periódica de la ubicación (33) y solo se debe realizar cuando existan dudas sobre el adecuado funcionamiento, se verifique en una consulta específica si la sonda está funcionante y se evalúe la posibilidad de síndrome de *buried bumper* (34). En esa consulta, se observa la ubicación del botón externo, se introduce la sonda constatando que ingresa sin inconvenientes y, así mismo, se realiza la maniobra del *giro libre*, que consiste en verificar que, al girar la sonda, no haya dificultad para su rotación. De igual manera, se verifica que en ninguna parte exista microperforaciones. Finalmente, si la sonda tiene balón, este se desinfla y se verifica que no tenga más volumen del recomendado, se llena el balón con el volumen mínimo recomendado por el fabricante y se desplaza el tope externo sobre la marca deseada (35).

## CONCLUSIÓN

La pancreatitis aguda es una complicación poco frecuente, pero potencialmente grave, con el uso de gastrostomías y su principal causa es secundaria a la obstrucción de la papila al migrar el balón hacia la segunda porción del duodeno. Esta complicación se da generalmente después de un recambio incorrecto de la sonda, en el que se llena de manera exagerada el balón y no se fijar externamente para evitar su desplazamiento. Existe una falsa creencia por parte de médicos y cuidadores, quienes consideran que al utilizar un mayor volumen para insuflar el balón hay un menor riesgo de que el paciente presente fugas a través de la ostomía o que logren retirarse de forma voluntaria o involuntaria la gastrostomía. Por el contrario, nuestra recomendación es que el balón se debe insuflar con el volumen mínimo necesario, según lo establecido por el fabricante, con el fin de evitar esta y otro tipo de complicaciones graves. Reiteramos, por ende, la necesidad de que su manipulación sea realizada exclusivamente por personas altamente capacitadas y entrenadas en su uso.

### Agradecimientos

Agradecemos inmensamente a las doctoras de la Universidad Nacional de Colombia, Ana María González V (residente de endocrinología) y Johanna Buitrago Laguado (*fellow* de gastroenterología) por la lectura crítica del manuscrito y sus recomendaciones, que permitieron una mejor versión del mismo.

## REFERENCIAS

1. John BK, Bullock M, Brenner L, McGaw C, Scolapio JS. Nutrition in the elderly. Frequently asked questions. Am J Gastroenterol. 2013;108(8):1252-66; quiz 1267. https://doi.org/10.1038/ajg.2013.125
2. Mitchell SL, Teno JM, Kiely DK, Shaffer ML, Jones RN, Prigerson HG, Volicer L, Givens JL, Hamel MB. The clinical course of advanced dementia. N Engl J Med. 2009;361(16):1529-38. https://doi.org/10.1056/NEJMoa0902234
3. Skelly RH. Are we using percutaneous endoscopic gastrostomy appropriately in the elderly? Curr Opin Clin Nutr Metab Care. 2002;5(1):35-42. https://doi.org/10.1097/00075197-200201000-00007

4. Volkert D, Berner YN, Berry E, Cederholm T, Coti Bertrand P, Milne A, Palmblad J, Schneider S, Sobotka L, Stanga Z; DGEM (German Society for Nutritional Medicine), Lenzen-Grossimlinghaus R, Krys U, Pirlich M, Herbst B, Schütz T, Schröer W, Weinrebe W, Ockenga J, Lochs H; ESPEN (European Society for Parenteral and Enteral Nutrition). ESPEN Guidelines on Enteral Nutrition: Geriatrics. Clin Nutr. 2006;25(2):330-60. https://doi.org/10.1016/j.clnu.2006.01.012
5. Home enteral tube feeding in adults. En: Jones B, Holden C, Dalzell M, Micklewright A, Glencorse C. Annual BANS Report. Artificial Nutrition Support in the UK 2005. Reino Unido: BAPEN; 2005. p. 13-17.
6. Yriberry S, Monge V, Cabrera F, Barriga E, Vesco E. Gastrostomía endoscópica percutánea: experiencia prospectiva de un centro privado nacional. Rev Gastroenterol Peru. 2004;24(4):314-22.
7. Slater R. Percutaneous endoscopic gastrostomy feeding: indications and management. Br J Nurs. 2009;18(17):1036-43. https://doi.org/10.12968/bjon.2009.18.17.44156
8. Razavi F, Gross S, Katz S. Endoscopy in the elderly: risks, benefits, and yield of common endoscopic procedures. Clin Geriatr Med. 2014;30(1):133-47. https://doi.org/10.1016/j.cger.2013.10.010
9. Belda O, Serrano P, Bozada JM, Fraile J, Garrido M, Guerrero R, Fenoy JL, García-Luna PP. La gastrostomía endoscópica percutánea. Realidad en la práctica nutricional clínica intra y extrahospitalaria. Rev Clin Esp. 2005;205(10):472-7. https://doi.org/10.1157/13079760
10. Sampson EL, Candy B, Jones L. Enteral tube feeding for older people with advanced dementia. Cochrane Database Syst Rev. 2009;2009(2):CD007209. https://doi.org/10.1002/14651858.CD007209.pub2
11. Chicharro L, Puiggrós C, Cots I, Pérez-Portabella C, Planas M. Complicaciones inmediatas de la gastrostomía percutánea de alimentación: 10 años de experiencia. Nutr Hosp. 2009;24(1):73-6.
12. Gauderer MW, Ponsky JL, Izant RJ Jr. Gastrostomy without laparotomy: a percutaneous endoscopic technique. J Pediatr Surg. 1980;15(6):872-5. https://doi.org/10.1016/s0022-3468(80)80296-x
13. Wanden-Berghe C, Muñoz J, Cantó C, Domenech MD, Reyes MD, Pérez Moya C, Sanz Valero J. Gastrostomía Endoscópica Percutánea (PEG): diez años de experiencia. Nutr Hosp. 2010;25(6):949-53.
14. Bhat M, Bridges E. Acute obstructive pancreatitis caused by a migrated balloon gastrostomy tube. CMAJ. 2011;183(11):E759. https://doi.org/10.1503/cmaj.101198
15. Brauner E, Kluger Y. Gastrostomy tube dislodgment acute pancreatitis. World J Emerg Surg. 2014;9(1):23. https://doi.org/10.1186/1749-7922-9-23
16. Bui HD, Dang CV. Acute pancreatitis: a complication of Foley catheter gastrostomy. J Natl Med Assoc. 1986;78(8):779-81
17. Panicek DM, Ewing DK, Gottlieb RH, Chew FS. Gastrostomy tube pancreatitis. Pediatr Radiol. 1988;18(5):416-7. https://doi.org/10.1007/BF02388052
18. Barthel JS, Mangum D. Recurrent acute pancreatitis in pancreas divisum secondary to minor papilla obstruction from a gastrostomy feeding tube. Gastrointest Endosc. 1991;37(6):638-40. https://doi.org/10.1016/s0016-5107(91)70875-4
19. Duerksen DR. Acute pancreatitis caused by a prolapsing gastrostomy tube. Gastrointest Endosc. 2001;54(6):792-3. https://doi.org/10.1067/mge.2001.119600
20. Miele VJ, Nigam A. Obstructive jaundice and pancreatitis secondary to percutaneous endoscopic gastrostomy tube migration. J Gastroenterol Hepatol. 2005;20(11):1802-3. https://doi.org/10.1111/j.1440-1746.2005.04017.x
21. Imamura H, Konagaya T, Hashimoto T, Kasugai K. Acute pancreatitis and cholangitis: a complication caused by a migrated gastrostomy tube. World J Gastroenterol. 2007;13(39):5285-7. https://doi.org/10.3748/wjg.v13.i39.5285
22. Shah AM, Shah N, DePasquale JR. Replacement gastrostomy tube causing acute pancreatitis: case series with review of literature. JOP. 2012;13(1):54-7.
23. Taylor DF, Cho R, Cho A, Nguyen V, Sunnapwar A, Womeldorph C. Obstructive Acute Pancreatitis Secondary to PEG Tube Migration. ACG Case Rep J. 2016;3(4):e150. https://doi.org/10.14309/crj.2016.123
24. Hawatmeh A, Alkhateeb A, Arqoub AA, Jumean K, Shaaban H. Gastrostomy tube migration complicated with acute pancreatitis: Two case reports with review of literature. Int J Crit Illn Inj Sci. 2016;6(1):48-50. https://doi.org/10.4103/2229-5151.177360
25. Sekmenli T, Gündüz M, Ciftci I, Emiroğlu HH, Koplay M. A Rare Cause of Acute Pancreatitis: Gastrostomy Catheter Migration. Arch Argent Pediatr. 2018;116(1):e183-e185.
26. Saleem S, Bleibel W. Stomach Ulcer as a Rare Cause of Pancreatitis: An Unusual Complication of a Displaced Percutaneous Endoscopic Gastrostomy Tube. Cureus. 2018;10(7):e2926. https://doi.org/10.7759/cureus.2926
27. Belat AM, Haquin A, O'Brien M, Goutelle S, de la Gastine B. Pancréatite aiguë en lien avec la migration d'une sonde de gastrostomie : à propos d'un cas et revue de la littérature. Presse Med. 2019;48(5):563-567. https://doi.org/10.1016/j.lpm.2019.04.007
28. Mic-Key, sonde d'alimentation par gastrostomie. Guide de bonnes pratiques de soins. Halyard Health; 2015.
29. Peñaloza A, Suárez J, Blanco L, Peñaloza A. Gastrostomía endoscópica percutánea: ¿Es éticamente aceptable? Rev Col Gastroenterol. 2013;28(2):150-60.
30. Arab K, Petit A. Complications des gastrostomies percutanées (hors complications immédiates). Nutr Clin Metab. 2011;25(3):190-5. https://doi.org/10.1016/j.nupar.2011.06.005
31. Atencio D; Blanco A, Otero W. Gastrostomía endoscópica percutánea en ancianos: indicaciones, seguridad y desenlaces. Rev Col Gastroenterol. 2015;30(1):3-10.

32. Körner U, Bondolfi A, Bühler E, Macfie J, Meguid MM, Messing B, Oehmichen F, Valentini L, Allison SP. Ethical and legal aspects of enteral nutrition. Clin Nutr. 2006;25(2):196-202. https://doi.org/10.1016/j.clnu.2006.01.024
33. Moreno N, Otero W, Gómez M, Bula R, Otero E. Síndrome de "buried bumper" (botón interno de la gastrostomía enterrado): "desenterrando la solución". Rev Col Gastroenterol. 2007;22(1):51-7.
34. Sebastian JJ. Gastrostomía endoscópica percutánea. Técnica e indicaciones. Endocrinol Nutr. 2004;51(4):158-62. https://doi.org/10.1016/S1575-0922(04)74601-X
35. Erdogan A. Single endoscopist-performed percutaneous endoscopic gastrostomy tube placement. World J Gastroenterol. 2013;19(26):4172-6. https://doi.org/10.3748/wjg.v19.i26.4172

DOI: https://doi.org/10.22516/25007440.430

Reporte de caso

# Gastritis enfisematosa en asociación con un adenocarcinoma gástrico, a propósito de un caso

## Emphysematous gastritis in association with gastric adenocarcinoma. A case report

Esteban Vanegas-Duarte,[1*] Angélica María Duque-Montaño.[2]

ACCESO ABIERTO

**Citación:**
Vanegas-Duarte E, Duque-Montaño AM. Gastritis enfisematosa en asociación con un adenocarcinoma gástrico, a propósito de un caso. Rev Colomb Gastroenterol. 2021;36(1):87-92. https://doi.org/10.22516/25007440.430

[1] Médico epidemiologo, Universidad de los Andes.Bogotá D. C., Colombia.
[2] Médico hospitalario, Medicina interna. Hospital Universitario Mayor, Méderi. Bogotá D. C., Colombia.

***Correspondencia:** Esteban Vanegas-Duarte. vanegasesteban1@gmail.com

Fecha recibido: 17/07/19
Fecha aceptado: 29/08/19

CC BY NC ND

### Resumen
A través del presente reporte se describe un caso de gastritis enfisematosa, una rara condición clínica consistente en la invasión de la pared gástrica por microorganismos productores de gas. Puede resultar en una situación fatal debido a lo inespecífico de su clínica y a lo tórpido de su evolución. En este caso se describe a un paciente anciano de 77 años, con alta fragilidad, quien cursaba con un cuadro de gastritis enfisematosa que no respondió a manejo médico y requirió gastrectomía de urgencia. Adicionalmente, cursaba con un adenocarcinoma gástrico ulcerado infiltrante, que previamente no había sido diagnosticado, como probable factor condicionante y desencadenante.

### Palabras clave
Gastritis enfisematosa, enfisema gástrico, neoplasias gástricas, infecciones por *Clostridium*.

### Abstract
This report describes a case of emphysematous gastritis, a rare clinical condition consisting of invasion of the gastric wall caused by gas-producing bacteria. It can lead to fatal outcomes due to the unspecific nature of the symptoms and its torpid course. The following is the case of a highly fragile 77-year-old male patient, who presented with symptoms of emphysematous gastritis that did not respond to medical treatment and required emergency gastrectomy. In addition, the patient had an infiltrating ulcerated gastric adenocarcinoma, which had not previously been diagnosed and was a probable conditioning and triggering factor.

### Keywords
Emphysematous gastritis, Gastric emphysema, Gastric neoplasms, Clostridial infections.

## INTRODUCCIÓN

El presente documento contiene el primer caso de gastritis enfisematosa reportado y publicado en Colombia. La gastritis enfisematosa es una desconocida entidad con una alta tasa de letalidad causada por la producción de gas en la pared estomacal debido a la invasión de gérmenes en las capas profundas de la cámara gástrica (1). No existen consensos de manejo integral y su abordaje se basa en experiencias documentadas a través de los escasos reportes de caso. Posiblemente, el extendido desconocimiento condiciona una importante tasa de subdiagnóstico, lo que deriva en intervenciones tardías y un aumento exponencial de la mortalidad. El diagnóstico precoz permite intervenciones tempranas que facilitan el abordaje y reducen el impacto clínico (1, 2). Los últimos reportes parecen avalar una conducta conservadora, no quirúrgica en primera instancia, con resultados favorables (2). Nuestro objetivo cardinal es narrar la experiencia clínica en un caso nunca visto en nuestra institución y desconocido para la mayoría de nosotros;

no obstante, se obtuvo un diagnóstico radiológico precoz que permitió orientar la terapia.

## CASO CLÍNICO

Se trataba de un paciente de 76 años, masculino, con antecedentes de enfermedad de Alzheimer avanzada e hipertensión arterial. Ingresó por un cuadro clínico de 12 horas de evolución consistente en dolor abdominal intenso que inició en la región epigástrica, con irradiación a mesogastrio, tipo cólico y asociado con picos febriles no cuantificados. Negaba emesis, cambios en las deposiciones u otra sintomatología asociada. A la revisión por sistemas, su hija manifestaba pérdida no voluntaria de peso (7 kilos en 3 meses, aproximadamente). Al ingreso se apreciaba un paciente taquicárdico y febril, con tendencia a la hipotensión, con marcada distensión abdominal y dolor a la palpación generalizada, palidez generalizada, frialdad distal y signos leves de dificultad respiratoria. Se indicó la toma de analítica de ingreso y se encontró una marcada leucocitosis y neutrofilia, función renal alterada y gases arteriales que evidenciaban acidosis metabólica grave con trastorno moderado de la oxigenación e hiperlactatemia (**Tabla 1**). Se establece un puntaje SOFA de ingreso de 6 puntos. Se indicó la toma de una tomografía de urgencia que evidenciaba la sobredistensión de cámara gástrica con neumatosis intestinal, portograma aéreo y engrosamiento de la pared gástrica con burbujas de gas en su interior (**Figura 1**).

Ante la sospecha de gastritis enfisematosa se inició una antibioticoterapia de amplio espectro con piperacilina/tazobactam y metronidazol. Se ingresó el paciente a la unidad de cuidado intensivo (UCI) y se iniciaron maniobras de reanimación, fluidoterapia y el cubrimiento antibiótico previamente descrito. A las 48 horas de ingreso, aproximadamente, la evolución del paciente inició tórpida y se evidenciaron signos de irritación peritoneal e inestabilidad hemodinámica. A los pocos minutos de evidenciar los signos de irritación peritoneal, fue llevado a laparotomía de urgencia con hallazgos de necrosis de la pared gástrica y peritonitis purulenta de los 4 cuadrantes. Se realizó gastrectomía total con anastomosis en Y de Roux y lavado de la cavidad abdominal. El paciente egresó de sala de cirugía a la UCI con soporte vasopresor y ventilación mecánica invasiva. Sus parámetros hemodinámicos obligaron a instaurar

**Tabla 1.** Paraclínicos relevantes en la analítica de ingreso del paciente

| Pruebas de laboratorio de ingreso | | | |
|---|---|---|---|
| **Paraclínico** | **Valor del paciente** | **Método de análisis** | **Rangos de normalidad** |
| Nitrógeno ureico | 68 mg/dL | UV cinético | < 20 mg/dL |
| Creatinina sérica | 1,8 mg/dL | Colorimétrico enzimático | 0,5 mg/dL-1,0 mg/dL |
| Recuento de leucocitos | 18,4 x $10^3$/µL | Microscopia automatizada | 5,10-9,70 x $10^3$/µL |
| Neutrófilos absolutos | 17,6 x $10^3$/µL | Microscopia automatizada | 1,40-6,50 x $10^3$/µL |
| Linfocitos absolutos | 0,9 x $10^3$/µL | Microscopia automatizada | 1,20-3,40 x$10^3$/µL |
| Hto | 25,3 % | Microscopia automatizada | 38,0 %-47,0 % |
| Hb | 9,1 g/dL | Microscopia automatizada | 12-15 g/dL |
| Plaquetas | 151 x $10^3$/µL | Láser de semiconducción | 150-450 x $10^3$/µL |
| Transaminasa alcalina | 54 UI/L | Cinético | 5-60 UI/L |
| AST | 26 UI/L | Cinético | 10 a 34 UI/l |
| Fosfatasa alcalina | 102 UI/L | Cinético | 44 a 147 UI/L |
| ELISA para VIH | 0,15 UI/mL | ELISA de cuarta generación | 0,0-0,9 UI/mL |
| Bilirrubina | 1,5 mg/dL | Fotocolorimetría | 0,2-1,2 mg/dL |
| Lactato | 3,6 mmol/L | Espectrofotométrico | 0,1-1,5 mmol/L |

AST: aspartato-aminotransferasa; ELISA: enzimoinmunoanálisis de adsorción; Hto: hematocrito; Hb: hemoglobina; VIH: virus de la inmunodeficiencia humana.

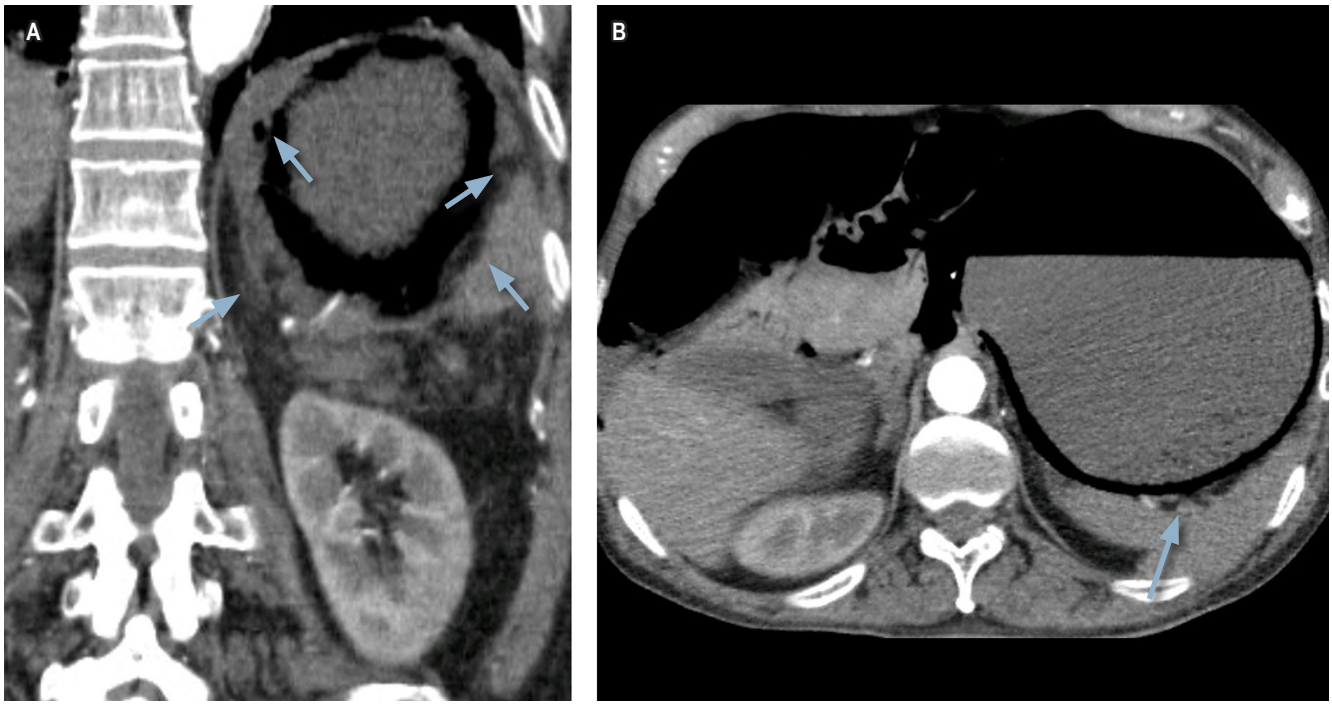


**Figura 1.** Tomografía abdominal con contraste del paciente. Se observa sobredistensión de la cámara gástrica y hallazgos compatibles con infiltración de gas en las paredes del estómago. Las flechas señalan la presencia de burbujas de gas en la pared estomacal.

una infusión de noradrenalina y vasopresina. A las pocas horas, por hipotensión refractaria, el paciente requirió el inicio de dobutamina y al escalonamiento del manejo antibiótico a carbapenémico y glucopéptido.

Una analítica de control mostró la persistencia de leucocitosis y neutrofilia, el empeoramiento de la función renal y la nula depuración del lactato (**Tabla 2**). Después del inicio de antibioticoterapia de amplio espectro, el paciente tuvo un período de estabilidad de aproximadamente 72 horas, pero 4 días después de la laparotomía, el paciente presentó un paro cardiorrespiratorio. Se documentó ritmo de asistolia. Luego de 20 minutos de maniobras de reanimación, se determinó el fallecimiento. El reporte histopatológico documentó numerosas colonias bacterianas submucosas de tipo *Clostridium sp*., gastritis enfisematosa y lesión compatible con adenocarcinoma gástrico infiltrante.

## DISCUSIÓN

La gastritis enfisematosa es una rara infección generada por la invasión de bacterias productoras de gas a la pared gástrica que da lugar a inflamación supurativa con compromiso progresivo de las capas profundas, formación de abscesos y subsecuente necrosis (3). Es una entidad con alta mortalidad debido a lo inespecífico de su clínica. Este factor ocasiona retrasos en el diagnóstico y en la oportuna terapia (3). Pocos son los casos publicados en la literatura y existe un amplio desconocimiento de la naturaleza de la enfermedad. La fisiopatología de la gastritis enfisematosa no se encuentra establecida (1, 4). Se ha considerado que las lesiones en la mucosa permiten la penetración de microorganismos a planos profundos de la pared (4). También se ha sugerido que puede ser secundario a diseminación por vía hematógena desde un foco a distancia (4). Los síntomas son inespecíficos e incluyen un amplio espectro de manifestaciones como el dolor abdominal de predominio en el epigástrico, náuseas, emesis y diarrea (4, 5). Algunos autores establecen un signo patognomónico: emesis de un coágulo mucoso necrótico que sigue la forma de la pared gástrica secundario a la disección de la mucosa muscular (5). Generalmente, al momento del diagnóstico los pacientes cursan con signos de respuesta inflamatoria como fiebre y leucocitosis o, inclusive, se presentan con inestabilidad hemodinámica (5).

En este punto es necesario realizar una distinción entre enfisema gástrico y gastritis enfisematosa: dos entidades que se confunden con facilidad y que en gran parte de las ocasiones se consideran una misma patología, aunque su comportamiento clínico resulta diametralmente opuesto. A través de revisiones sistémicas de la literatura se ha logrado

**Tabla 2.** Paraclínicos relevantes en la analítica tomada en el posoperatorio durante la estancia del paciente en la UCI

| Pruebas de laboratorio en UCI | | | |
|---|---|---|---|
| **Paraclínico** | **Valor del paciente** | **Método de análisis** | **Rangos de normalidad** |
| Nitrógeno ureico | 76 mg/dL | UV cinético | < 20 mg/dL |
| Creatinina sérica | 2,7 mg/dL | Colorimétrico enzimático | 0,5 mg/dL-1,0 mg/dL |
| Recuento de leucocitos | 21,3 x$10^3$/µL | Microscopia automatizada | 5,10-9,70 x $10^3$/µL |
| Neutrófilos absolutos | 20,2 x$10^3$/µL | Microscopia automatizada | 1,40-6,50 x $10^3$/µL |
| Linfocitos absolutos | 0,6 x $10^3$/µL | Microscopia automatizada | 1,20-3,40 x $10^3$/µL |
| Hto | 18,2 % | Microscopia automatizada | 38,0-47,0 % |
| Hb | 7,1 g/dL | Microscopia automatizada | 12-15 g/dL |
| Plaquetas | 80 x $10^3$/µL | Laser de semiconducción | 150-450 x $10^3$/µL |
| Bilirrubina | 2,1 mg/dL | Fotocolorimetría | 0,2-1,2 mg/dL |
| Lactato | 5,5 mmol/L | Espectrofotométrico | 0,1-1,5 mmol/L |

dilucidar y caracterizar cada patología de forma más o menos precisa. Matsushima y colaboradores realizaron una interesante revisión en la que lograron una distinción clara que permitió la formulación de criterios que facilitan la diferenciación entre ambas condiciones al momento de abordar un paciente con clínica y hallazgo radiológico de gas en la pared gástrica (6). Esta diferenciación se logró a través de la observación de 73 casos reportados (6). El enfisema gástrico es un escenario en el cual se identifica acumulación de gas en la pared estomacal. Ocurre como consecuencia de la entrada de aire al interior de la pared secundario a disrupciones en la mucosa gástrica (6). Se estableció que el enfisema gástrico tiene mayor relación con lesiones mecánicas directas de la mucosa o con desgarros por aumento de presiones intraluminales (7). El 41 % de los casos de enfisema gástrico cursa con neoplasias gástricas subyacentes (6). Una vez se corrige o se trata el daño de la mucosa, el pronóstico del enfisema gástrico suele ser favorable (6, 7). El enfisema gástrico puede dar lugar a dolor abdominal de diferentes intensidades que se suele acompañar de náuseas y emesis. En la mayoría de los casos, los síntomas se resuelven sin requerir intervenciones clínicas e incluso existen pacientes asintomáticos cuyo diagnóstico es incidental y producto del estudio de otras condiciones como tumores gástricos.

En contraste, los aproximadamente 40 casos reportados en la literatura anglosajona de gastritis enfisematosa demuestran que esta entidad es producto de la invasión de microorganismos productores de gas a la pared gástrica y que no se relaciona necesariamente con alteraciones en la integridad de la mucosa (6, 8). La revisión de la literatura realizada por Watson y colaboradores en 2016 estableció que en casi la mitad de los casos reportados no se han identificado los microorganismos causantes; en el 20 % se aislaron varios gérmenes, considerándose una etiología polimicrobiana; y en el 6 % se encontró la presencia de bacterias de la especie *Clostridium* (8). En el resto de los casos se hallaron múltiples especies de bacterias, parásitos como el estrongiloides y hongos como la *Candida* y el *Mucor* (6, 7). Se han identificado posibles factores predisponentes tales como el consumo de alcohol, la diabetes *mellitus*, la desnutrición y el linfoma (8, 9).

Algunos autores han descrito la diferenciación imagenológica entre enfisema gástrico y gastritis enfisematosa. Se ha descrito que el hallazgo tomográfico más importante en el enfisema gástrico consiste en bandas lineales de aire que siguen la disposición de las capas de la pared gástrica. En el enfisema gástrico no suele existir engrosamiento de la mucosa (10). No existe un estándar de oro para el diagnóstico de la gastritis enfisematosa. Se ha propuesto que la sospecha clínica en combinación con la radiografía simple de abdomen es suficiente para orientar un diagnóstico (8). Sin embargo, el amplio desconocimiento de la enfermedad podría dar lugar a que esta combinación no sea suficiente para soportar un diagnóstico cercano. La tomografía de abdomen posee mayor sensibilidad y especificidad para la detección de gas intramural (2). Los hallazgos imagenológicos que se aprecian en las tomografías de pacientes con

gastritis enfisematosa incluyen quistes de aire que infiltran la pared de la cámara gástrica, neumoperitoneo y gas en el sistema portal (4, 8). También se describe engrosamiento de la pared de la cámara gástrica con edema de la submucosa y abscesos intramurales (8, 11). Es más común el hallazgo de neumatosis intestinal y neumoperitoneo en la gastritis enfisematosa que en el enfisema gástrico (10).

En aproximadamente el 45 % de los casos reportados de pacientes con evidencia de aire en la pared gástrica se ha realizado endoscopia de vías digestivas altas (6). Más de la mitad de los casos de gastritis enfisematosa que han sido llevados a endoscopia demuestran necrosis de la pared del estómago (6, 10). Adicionalmente, se han descrito zonas de eritema y edema con mucosa friable o áreas ulceradas con exudado fibrinopurulento (12). En el enfisema gástrico no se han descrito hallazgos de necrosis o exudado purulento; en esta entidad es común el hallazgo de eritema y edema sin otras alteraciones. En la gastritis enfisematosa los estudios histopatológicos revelan engrosamiento mucoso con infiltración de leucocitos y trombosis vascular (13). El estudio patológico en ocasiones permite la observación del microorganismo causante de la entidad (12).

En cuanto al tratamiento de la gastritis enfisematosa, las revisiones han demostrado que la cirugía inmediata no parece ser la elección conveniente como primera línea de manejo y su realización debe estar considerada en aquellos pacientes con perforación e isquemia (14, 15). Algunos reportes de caso han mostrado la efectividad de la terapia antibiótica de amplio espectro asociada con terapias de soporte como la reanimación hídrica (7, 8). La cirugía no ha demostrado conferir beneficios adicionales y no garantiza mejores resultados de supervivencia (8). Al ser causada por múltiples tipos de microorganismos, la gastritis enfisematosa debe ser tratada con antibioticoterapia de amplio espectro, en lo posible conjugada, y debe considerar la prevalencia de los principales microrganismos descritos en los distintos reportes de casos (8, 15, 16). La cirugía será reservada para aquellos casos en los que el paciente curse con signos de irritación peritoneal, inestabilidad hemodinámica, choque séptico u otros hallazgos sugerentes de perforación gástrica y peritonitis subsecuente (13).

En los casos en que la diferenciación entre enfisema gástrico y gastritis enfisematosa no se logre, Matsushima y colaboradores propusieron un algoritmo de abordaje para el paciente con clínica y hallazgos radiológicos de aire en la pared gástrica (6). Al abordar un paciente con dolor abdominal y hallazgos de gas intramural Matsushima y colaboradores propusieron el inicio de fluidoterapia, manejo antibiótico de amplio espectro, descompresión con sonda nasogástrica y restricción de la vía oral (6). Si aún persisten dudas de diagnóstico, se sugiere la realización de endoscopia de vías digestivas altas (6). Si existe visualización de isquemia o necrosis de la pared estomacal, lo más conveniente es la realización de laparotomía (6).

## REFERENCIAS


1. Singh K. Emphysematous Gastritis Associated with Sarcina ventriculi. Case Rep Gastroenterol. 2019;13(1):207-213. https://doi.org/10.1159/000499446
2. Jehangir A, Rettew A, Shaikh B, Bennett K, Qureshi A, Jehangir Q. A case report of emphysematous gastritis in a diabetic patient: favorable outcome with conservative measures. J Community Hosp Intern Med Perspect. 2015;5(4):28010. https://doi.org/10.3402/jchimp.v5.28010
3. Al-Jundi W, Shebl A. Emphysematous gastritis: case report and literature review. Int J Surg. 2008;6(6):e63-6. https://doi.org/10.1016/j.ijsu.2007.02.007
4. Weaver A, Weintraub R, Smith B. Recognizing emphysematous gastritis. JAAPA. 2019;32(2):27-29. https://doi.org/10.1097/01.JAA.0000550284.27345.5e
5. Goyal O, Bansal A, Goyal P. Emphysematous Gastritis with Air in Portal Venous System. J Assoc Physicians India. 2017;65(5):105-106.
6. Matsushima K, Won EJ, Tangel MR, Enomoto LM, Avella DM, Soybel DI. Emphysematous gastritis and gastric emphysema: similar radiographic findings, distinct clinical entities. World J Surg. 2015;39(4):1008-17. https://doi.org/10.1007/s00268-014-2882-7
7. Curelli J, Fridenberg G, Cereceda S, García SJE. Enfisema gástrico benigno versus gastritis enfisematosa. Revista del Hospital Privado de Comunidad. 2004;7(1):43-46.
8. Watson A, Bul V, Staudacher J, Carroll R, Yazici C. The predictors of mortality and secular changes in management strategies in emphysematous gastritis. Clin Res Hepatol Gastroenterol. 2017;41(1):e1-e7. https://doi.org/10.1016/j.clinre.2016.02.011
9. Alvarado-Lezama J, Espinosa-González O, García-Cano E, Sánchez-Córdova G. Gastritis enfisematosa secundaria a mucormicosis gástrica. Cir Cir. 2015;83(1):56-60. Spanish. https://doi.org/10.1016/j.circir.2015.04.025
10. Johnson PT, Horton KM, Edil BH, Fishman EK, Scott WW. Gastric pneumatosis: the role of CT in diagnosis and patient management. Emerg Radiol. 2011;18(1):65-73. https://doi.org/10.1007/s10140-010-0888-5
11. Jung C, Choi YW, Jeon SC, Chung WS. Acute diffuse phlegmonous esophagogastritis: radiologic diagnosis.

AJR Am J Roentgenol. 2003;180(3):862-3. https://doi.org/10.2214/ajr.180.3.1800862
12. Lee BS, Kim SM, Seong JK, Kim SH, Jeong HY, Lee HY, Song KS, Kang DY, Noh SM, Shin KS, Cho JS. Phlegmonous gastritis after endoscopic mucosal resection. Endoscopy. 2005;37(5):490-3. https://doi.org/10.1055/s-2005-861254
13. Rada Palomino A, Muñoz-Duyos A, Pérez Romero N, Vargas Pierola H, Puértolas Rico N, Ruiz Campos L, Espinós Pérez J, Veloso Veloso E. Gastritis flemonosa: una entidad poco frecuente como diagnóstico diferencial del abdomen agudo. Descripción de un caso y revisión bibliográfica. Rev Esp Enferm Dig. 2014;106(6):418-424.
14. Takano Y, Yamamura E, Gomi K, Tohata M, Endo T, Suzuki R, Hayashi M, Nakanishi T, Hanamura S, Asonuma K, Ino S, Kuroki Y, Maruoka N, Nagahama M, Inoue K, Takahashi H. Successful conservative treatment of emphysematous gastritis. Intern Med. 2015;54(2):195-8. https://doi.org/10.2169/internalmedicine.54.3337
15. Zamora Elson M, Labarta Monzón L, Escos Orta J, Cambra Fierro P, Vernal Monteverde V, Seron Arbeloa C. Gastritis enfisematosa, eficacia del tratamiento con antibioterapia precoz. Gastroenterol Hepatol. 2016;39(6):393-5. https://doi.org/10.1016/j.gastrohep.2015.05.008
16. Nemakayala DR, Rai MP, Rayamajhi S, Jafri SM. Role Of Conservative Management In Emphysematous Gastritis. BMJ Case Rep. 2018;2018:bcr2017222118. https://doi.org/10.1136/bcr-2017-222118

DOI: https://doi.org/10.22516/25007440.453

Reporte de caso

# Hemangioma cavernoso de colon en un paciente joven

## Cavernous hemangioma of the colon in a young patient

Karina Ruiz-Cáez,[1] Jesús Cure-Michailith,[2] Javier Canedo-Matute,[1] Jesika Jiménez-Canedo.[3*]

ACCESO ABIERTO

**Citación:**
Ruiz-Cáez K, Cure-Michailith J, Canedo-Matute J, Jiménez-Canedo J. Hemangioma cavernoso de colon en un paciente joven. Rev Colomb Gastroenterol. 2021;36(1):93-97. https://doi.org/10.22516/25007440.453

[1] Médico patólogo, Universidad de Cartagena. Cartagena, Colombia.
[2] Médico cirujano general, cirujano endoscópico, Clínica del Caribe. Barranquilla, Colombia.
[3] Médico general, Universidad de Cartagena. Cartagena, Colombia.

***Correspondencia:** Jesika Jiménez-Canedo. Jessyk_28@hotmail.com

Fecha recibido: 06/08/19
Fecha aceptado: 23/04/20

### Resumen
El hemangioma cavernoso de colon es una neoplasia vascular benigna, muy poco frecuente. Se realiza una breve descripción del cuadro clínico, diagnóstico y tratamiento de un paciente joven con un hemangioma cavernoso en el sigmoides. Se trata de un paciente de 18 años de edad quien consultó al servicio de urgencias por un cuadro clínico consistente en sangrado rectal indoloro asociado con disnea, astenia y adinamia; el paciente ingresó con signos vitales estables, posteriormente, se realizaron estudios complementarios, entre ellos un hemograma, que reportó un síndrome anémico grave que lleva al estudio de su causa. Se realizó una colonoscopia que reportó una lesión a nivel del sigmoides compatible con hemangioma colónico. El paciente es llevado a cirugía (laparotomía), se realizó una hemicolectomía y se confirmó el diagnostico por estudio de patología.

### Palabras clave
Hemangioma, colon, cavernoso, sigmoides, laparotomía.

### Abstract
Cavernous hemangioma of the colon is a very rare benign vascular neoplasm. The following is a brief description of the symptoms, diagnosis, and treatment of a young patient with a cavernous hemangioma of the sigmoid colon. An 18-year-old man consulted the emergency department due to painless rectal bleeding associated with dyspnea, asthenia, and adynamia. The patient was admitted with stable vital signs, and complementary studies, including a blood count, reported severe anemic syndrome leading to the study of the cause of the disease. A colonoscopy was performed, finding a sigmoid lesion compatible with colon hemangioma. The patient was taken to surgery (laparotomy), a hemicolectomy was performed, and the diagnosis was confirmed by pathology study.

### Keywords
Hemangioma, Colon, Cavernous, Sigmoid, Laparotomy.

## INTRODUCCIÓN

Los hemangiomas son neoplasias vasculares benignas poco comunes que pueden aparecer en cualquier parte del cuerpo. Afectan principalmente la piel, hígado y páncreas, y el tracto gastrointestinal con menor frecuencia. En esta última región, el recto sigmoides es la localización más comúnmente afectada (1-3). Los hemangiomas representan aproximadamente el 5 % de todos los tumores gastrointestinales (4, 5) y constituyen la segunda causa vascular más común a nivel colorrectal (6). La incidencia es de 1 de cada 1500 pacientes (1, 7, 8).

Existen tres tipos de hemangiomas: los cavernosos, capilares y mixtos, y pueden aparecer como lesiones únicas o múltiples en uno o varios órganos, y forma parte de síndromes específicos (2, 4, 6, 9). Los hemangiomas intestinales

se asocian con síndromes con malformaciones vasculares mucocutáneas, como el síndrome de Rendu-Osler-Weber y el Klippel-Trenaunay-Weber (1, 6).

Se trata de una patología poco conocida, infrecuente y mal diagnosticada, ya que su forma de presentación clínica es similar a otras enfermedades gastrointestinales y muchos casos no logran confirmarse con estudio de patología. Para su diagnóstico se hace necesario un alto índice de sospecha y descartar otras patologías más comunes.

## PRESENTACIÓN DEL CASO

Se trata de un paciente masculino, de 18 años de edad, llevado al servicio de urgencias por cuadro clínico de más o menos 1 mes de evolución consistente en sangrado rectal en abundante cantidad con la defecación, acompañado de astenia, adinamia y palidez generalizada, sin dolor abdominal, ni fiebre, ni otros síntomas asociados. Al examen físico se encontró el paciente con palidez mucocutánea marcada y signos vitales estables; se realizó un colon por enema, el cual se reportó normal; y también se realizaron paraclínicos de extensión en los que se encontró un síndrome anémico con hemoglobina de 5,8 y hematocrito 18, que conlleva al estudio de su causa. Posteriormente, se realizó una colonoscopia que mostró a nivel de recto y sigmoides una lesión extensa que compromete toda la circunferencia, de coloración violácea con redundancia de trama vascular compatible con hemangioma colónico (**Figura 1**). El paciente fue llevado a cirugía y, finalmente, mediante el estudio de patología se confirmó el diagnóstico de hemangioma cavernoso del colon sigmoide.

## PATOLOGÍA

En el servicio de patología se recibió un segmento de colon que mide 17 x 8 x 3 cm, de color violáceo. Al corte de identificaron múltiples vasos engrosados, de contenido hemorrágico, que ocupan y ocluyen la luz en un 50 %, la lesión se encuentra a 1,5 cm de los márgenes de resección. En el examen microscópico se observó mucosa colónica con una lesión vascular múltiple, que compromete todo el espesor de la pared y está constituida por una proliferación de vasos dilatados, de mediano y gran calibre, tapizados por células endoteliales sin atipia y en su interior algunos se encontraron trombosados, con focos de hiperplasia papilar endotelial y algunas áreas con contenido eosinofílico en su interior (**Figuras 2** y **3**).

## DISCUSIÓN

Los hemangiomas son lesiones hamartomatosas derivadas de tejido mesodérmico que tienen su origen desde el nacimiento (1, 2, 10); sin embargo, son considerados por algunos investigadores como verdaderas neoplasias por su potencial de crecimiento (2). Son tumores poco comunes, especialmente a nivel del tracto gastrointestinal; se localizan con mayor frecuencia a nivel del rectosigmoides (1-4). Desde 1839 se han reportado aproximadamente 120 casos

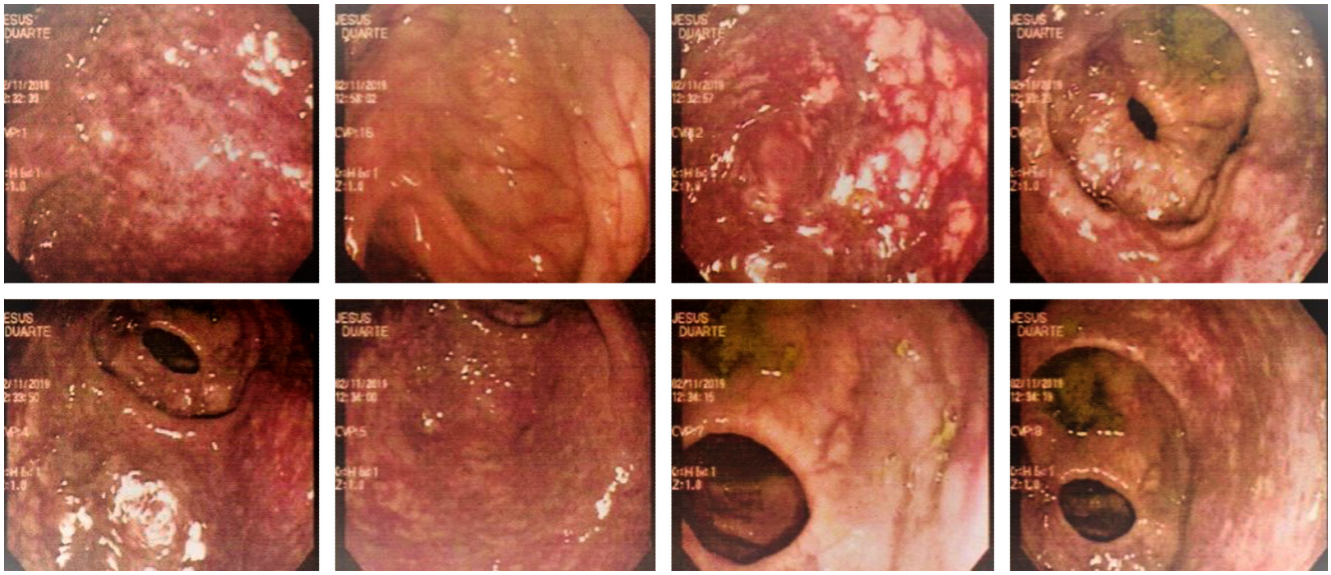

**Figura 1.** Se observa colon sigmoides cuya mucosa es violácea con alteración en su vasculatura; cambios compatibles con hemangioma.

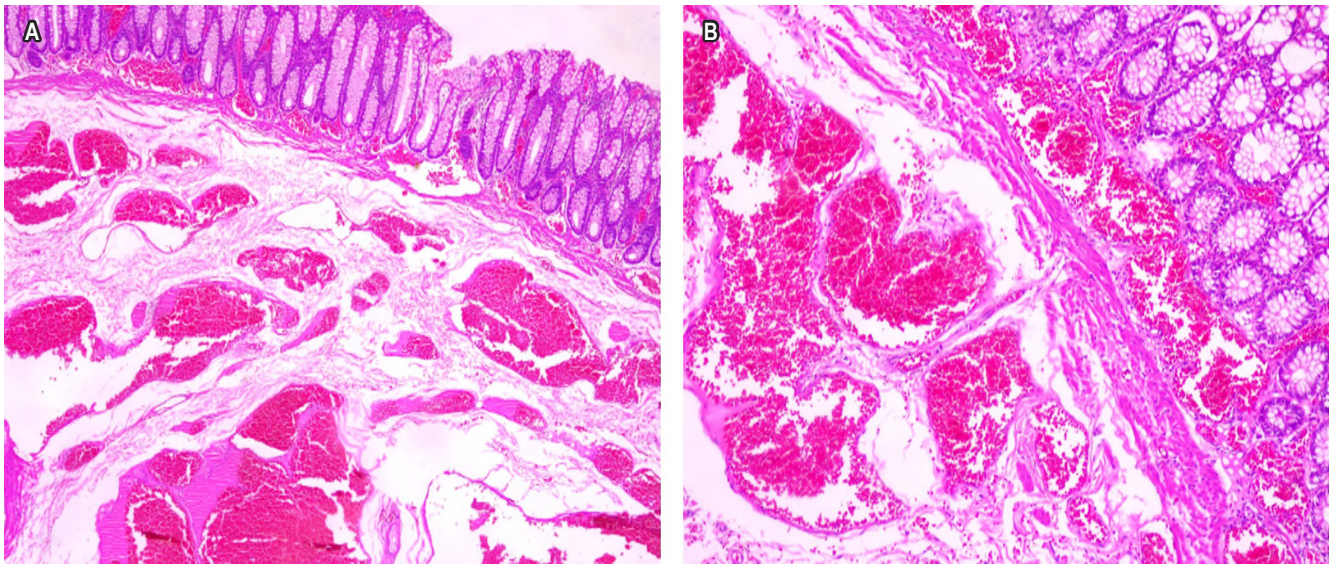


**Figura 2.** Representación de la lesión en la que se observan vasos sanguíneos de diferentes tamaños en la submucosa. En la parte superior se observa mucosa rectal sana. A. Hematoxilina-eosina (HE) 4x. B. HE 10x.

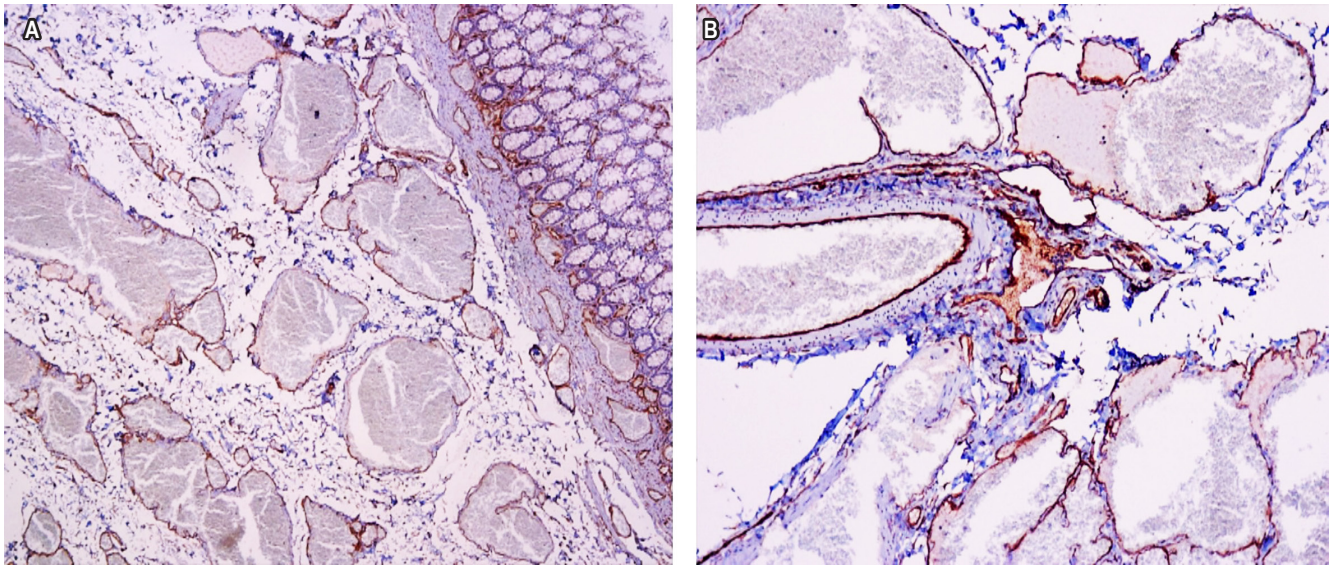


**Figura 3.** Cortes histológicos en los que se observan vasos sanguíneos dilatados. Se resalta el endotelio con marcador de inmunohistoquímica CD34. **A.** 4x. **B.** 10x.

en la literatura (11, 12). Son lesiones que pueden aparecer a cualquier edad, aunque el promedio de aparición oscila entre los 5 y 25 años, y es más frecuente en adultos jóvenes, especialmente en la tercera década de la vida (4, 6, 10). No se ha demostrado predilección por algún sexo (4, 10). Se clasifican en tres tipos de acuerdo con el componente predominante: hemangiomas cavernosos, hemangiomas capilares y mixtos. Los hemangiomas cavernosos son los más frecuentes (2, 10, 11, 13, 14), representan aproximadamente el 80 % de las lesiones colorrectales y se trata de lesiones no encapsuladas, azuladas, con vasos sanguíneos dilatados de tamaño variable y que se dividen a su vez en dos tipos: circunscritos y difusos, los cuales pueden comprometer todo el espesor del colon, invadiendo desde la

mucosa hasta la serosa (2, 11). Con frecuencia, ocurren trombosis dentro de los sinusoides con una posterior calcificación formando los llamados *flebolitos*, que son una característica importante para el diagnóstico (1, 10). Los hemangiomas capilares representan el 10 %; se trata de lesiones no encapsuladas, solitarias y asintomáticas; y los mixtos son el 10 % restante, con una mezcla de los dos anteriores (2, 11). Tienen diferentes formas de presentación dependiendo de su localización.

Generalmente, los pacientes consultan por sagrado o síntomas de obstrucción intestinal mecánica. La hemorragia digestiva es el síntoma predominante; generalmente es indolora, recurrente, en ocasiones masiva, puede evolucionar a estados de choque con una mortalidad del 40 % a 50 % (1) y depende del tamaño y tipo de malformación vascular (6, 10). Se necesita un alto índice de sospecha, una adecuada anamnesis y un examen físico completo asociado con exámenes complementarios para poder realizar su diagnóstico (6). En el síndrome de Rendu-Osler-Weber, del 13 % al 33 % de los pacientes presenta un sangrado intestinal de forma crónica acompañado de síndrome anémico (15). Se cometen con mucha frecuencia errores diagnósticos por tratarse de una patología poco frecuente y manifestarse con síntomas que pueden aparecer en enfermedades más comunes (6). En un estudio realizado por Jeffery y colaboradores encontraron un porcentaje alto, del 80 %, de pacientes que habían tenido un diagnostico errado, y el principal diagnóstico fue enfermedad hemorroidal; y la mayoría de pacientes tuvo una hemorroidectomía previa al diagnóstico de hemangioma (12). El estándar de oro para el diagnóstico de hemangiomas de colon es la videocolonoscopia, teniendo en cuenta que la mayoría de estas lesiones se encuentran a nivel del rectosigmoides (1, 11, 13). Existen otras herramientas diagnósticas que complementan a la videocolonoscopia para establecer una localización exacta y definir márgenes para la resección. Una herramienta de fácil acceso es la radiografía, que puede mostrar presencia de flebolitos en un 26 % a 50 % de los casos (1, 6, 10), signo patognomónico de estas lesiones.

La tomografía axial computarizada (TAC) y la resonancia magnética (RM) se utilizan para establecer márgenes de resección de la lesión y descartar la infiltración de órganos pélvicos (11, 16). La RM ha sido considerada por Djourhi y colaboradores como el estudio de elección para evaluar la extensión del hemangioma cavernoso de colon por su resolución y por tratarse de un método no invasivo, comparado con la TAC, sobre todo en pacientes jóvenes, ya que este último debe realizarse en múltiples ocasiones para el seguimiento y control, y requiere inyección de material de contraste o yodo (17).

## CONCLUSIÓN

Los hemangiomas gastrointestinales son una patología infrecuente y mal diagnosticada que debe ser considerada en todo paciente que consulte por sangrado intestinal recurrente y signos de obstrucción intestinal, especialmente en pacientes jóvenes.

Existen diferentes herramientas diagnósticas; sin embargo, se enfatiza en una anamnesis completa y un alto índice de sospecha, puesto que se cometen errores diagnósticos y de tratamiento, llevando al paciente a cirugías con diagnósticos erróneos. El estudio de elección es la videocolonoscopia, que es el estándar de oro, y se debe complementar con radiografía, TAC o RM; esta última es la de mayor preferencia en hemangiomas cavernosos de colon.

## REFERENCIAS


1. O'farril R, Herrejón JM,Coyoli O, Martinez JM, Toledo CR, Jiménez A. Hemangioma cavernoso de rectosigmoides, enfermedad poco común y mal estudiada. Cir Gen. 2012;34(1):65-71.
2. Rodríguez Rodríguez, Ibraín, Borges Sandrino, René, Barroso Rosales, Elianne, Santiesteban Pupo, Wilfredo Ernesto, Rodríguez Martínez, Yoan Gabriel y Casa de Valle Castro, Midalys Hemangioma cavernoso del mesosigmoide: informe de un caso y revisión de la bibliografía. Revista Cubana de Cirugía. 2014;53(1):90-98.
3. Parker GW, Murney JA, Kenoyer WL. Cavernous hemangioma of the rectum and rectosigmoid: a case report and review. Dis Colon Rectum. 1960;3:358-63. https://doi.org/10.1007/BF02623804
4. Gómez DM, Abello JR, Cienfuegos A, Guzmán GA, Suarez J, León FA, Salazar W, Pinedo R, Tabares A, Varela MJ. A case report of cavernous Hemangioma as a cause of occult gastrointestinal Bleeding. Rev Colomb Gastroenterol. 2018;33(1):68-72. https://doi.org/10.22516/25007440.234
5. de Mascarenhas-Saraiva MN, da Silva Araújo Lopes LM. Small-bowel tumors diagnosed by wireless capsule endoscopy: report of five cases. Endoscopy. 2003;35(10):865-8. https://doi.org/10.1055/s-2003-42625

6. Varela G, Cervera JA, Fernández G, Rodríguez NA, Flores J, Robles C. Hemangioma Cavernoso de Colon. Reporte de un caso y Revisión de la literatura. Rev Gastroenterol Mex. 2004;69(2):95-99.
7. Pohlen U, Kroesen AJ, Berger G, Buhr HJ. Diagnostics and surgical treatment strategy for rectal cavernous hemangiomas based on three case examples. Int J Colorectal Dis. 1999;14(6):300-3. https://doi.org/10.1007/s003840050233
8. Hervías D, Turrión JP, Herrera M, Navajas León J, Pajares Villarroya R, Manceñido N, Castillo P, Segura JM. Diffuse cavernous hemangioma of the rectum: an atypical cause of rectal bleeding. Rev Esp Enferm Dig. 2004;96(5):346-52. https://doi.org/10.4321/s1130-01082004000500008
9. Camilleri M, Chadwick VS, Hodgson HJ. Vascular anomalies of the gastrointestinal tract. Hepatogastroenterology. 1984;31(3):149-53.
10. Amati AL, Hecker A, Schwandner T, Ghanem H, Holler J, Reichert M, Padberg W. A hemangioma of the sigmoid colon mesentery presenting as a retroperitonealtumor: a case report and review. World J Surg Oncol. 2014;12:79. https://doi.org/10.1186/1477-7819-12-79
11. Martínez Jaramillo Carlos, Cepeda Vásquez Ricardo, Reyes Juan Carlos. Hemangioma cavernoso de recto: abordaje quirúrgico por vía laparoscópica: Case report. Rev Col Gastroenterol. 2008;23(2):160-164.
12. Jeffery PJ, Hawley PR, Parks AG. Colo-anal sleeve anastomosis in the treatment of diffuse cavernous haemangioma involving the rectum. Br J Surg. 1976;63(9):678-82. https://doi.org/10.1002/bjs.1800630903
13. Ki K, Ho K, Hye L, Jae S, Ghi L, Kyoung L, Jung S. Imaging Findings of Cavernous Hemangioma Arising from the Transverse Colon: A Case Report. J Korean Soc Radiol. 2013;69(6):465-468. https://doi.org/10.3348/jksr.2013.69.6.465
14. Zúñiga SR. Hemangioma de colon. Rev Medica Hondur.1979;47:87-91.
15. Robaina Cabrera DM, Verde González MP, Tarazona Chocano B, Amado Fernández C, Zarrabeitia Puente R. Telangiectasia hemorrágica hereditaria: enfermedad de Rendu-Osler-Weber. FMC. 2016;23(8):446-58. https://doi.org/10.1016/j.fmc.2016.01.011
16. Aylward CA, Orangio GR, Lucas GW, Fazio VW. Diffuse cavernous hemangioma of the rectosigmoid--CT scan, a new diagnostic modality, and surgical management using sphincter-saving procedures. Report of three cases. Dis Colon Rectum. 1988;31(10):797-802. https://doi.org/10.1007/BF02560110
17. Djouhri H, Arrivé L, Bouras T, Martin B, Monnier-Cholley L, Tubiana JM. MR imaging of diffuse cavernous hemangioma of the rectosigmoid colon. AJR Am J Roentgenol. 1998;171(2):413-7. https://doi.org/10.2214/ajr.171.2.9694466

DOI: https://doi.org/10.22516/25007440.458

Reporte de caso

# Enfermedad de Behçet frente a la enfermedad inflamatoria intestinal. Diferencias en la presentación clínica

## Behçet's disease compared with inflammatory bowel disease. Differences in their clinical presentation

María Teresa Vargas-Cuervo,[1] Diego Fernando Severiche-Bueno,[2*] Humberto Carlo Parra-Bonilla,[3] Andrés Montaño-Rozo.[4]

ACCESO ABIERTO

**Citación:**
Vargas-Cuervo MT, Severiche-Bueno D, Parra-Bonilla H, Montaño-Rozo A. Enfermedad de Behçet frente a la enfermedad inflamatoria intestinal. Diferencias en la presentación clínica. Rev Colomb Gastroenterol. 2021;36(1):98-102. https://doi.org/10.22516/25007440.458

[1] Médica, Pontificia Universidad Javeriana.
[2] Internista, residente de Neumología, Universidad de La Sabana.
[3] Internista epidemiólogo, Hospital Universitario de La Samaritana.
[4] Médico, Fundación Universitaria Sanitas.

***Correspondencia:**
Diego Fernando Severiche-Bueno.
diegosebu@unisabana.edu.co

Fecha recibido: 27/09/19
Fecha aceptado: 10/11/19

### Resumen
La enfermedad de Behçet es una enfermedad poco frecuente con un compromiso sistémico cuyas principales manifestaciones abarcan el sistema gastrointestinal, neurológico, vascular y articular, además de la piel y los ojos. Por su compromiso multisistémico, es frecuente confundirlo con otras entidades como la enfermedad inflamatoria intestinal, con la cual comparte gran parte de su presentación clínica, por lo que se describe un caso clínico y se aborda una revision narrativa desde el punto de vista epidemiológico de las manifestaciones clínicas con el fin de tener un mayor conocimiento para identificarla a tiempo.

### Palabras clave
Enfermedad de Behçet, colitis ulcerativa, enfermedad inflamatoria intestinal.

### Abstract
Behçet's disease is a rare disease with systemic involvement whose main manifestations include the gastrointestinal, neurological, vascular, and articular systems, as well as the skin and eyes. Due to its multisystemic nature, it is often mistaken for other entities such as inflammatory bowel disease since they share multiple characteristics in their clinical presentation. A clinical case is described, and an epidemiological review of clinical manifestations is discussed to have better knowledge that allow identifying it on time.

### Keywords
Behçet's disease, Ulcerative colitis, Inflammatory bowel disease.

## INTRODUCCIÓN

La enfermedad de Behçet es una vasculitis infrecuente de etiología desconocida que se caracteriza por la presencia de aftas orales recurrentes y cualquiera de sus manifestaciones sistémicas que incluyen alteraciones a nivel del tracto gastrointestinal (1, 2).

La presentación clínica más común es la presencia de úlceras mucocutáneas recurrentes; sin embargo, hasta en un 10 % de los pacientes se presentan manifestaciones gastrointestinales que pueden ser los primeros síntomas de la enfermedad y, dado lo heterogéneo que puede ser su presentación clínica, se puede volver un reto diagnóstico diferenciarla de la enfermedad inflamatoria intestinal (EII) (1, 2).

Por lo anterior, presentamos un caso de enfermedad de Behçet para discutir mediante una revisión narrativa las diferencias que presenta con respecto a la enfermedad inflamatoria intestinal desde el punto de vista epidemiológico de las manifestaciones clínicas para brindar una luz al momento de diferenciar estas dos entidades.


© 2021 Asociación Colombiana de Gastroenterología

## CASO CLÍNICO

Se trata de una paciente de 61 años con cuadro clínico de 6 meses de evolución consistente en la aparición de lesiones eritematosas no pruriginosas inicialmente en ambas rodillas, con posterior aparición en los muslos, abdomen, región lumbar y glútea; las cuales eran episódicas y migrantes. Asociado a esto, refirió deposiciones líquidas amarillentas que aumentaron en frecuencia, además de presentar rectorragia, picos febriles y sangrado vaginal del mismo tiempo de evolución; síntomas que se exacerbaron en las dos semanas previas a la consulta. También refirió úlceras orales recurrentes de 4 meses de evolución y deterioro de su clase funcional.

Como antecedente, comentó que a los dos meses de presentar el cuadro le habían diagnosticado colitis ulcerativa (CU), por lo que estaba en manejo ambulatorio con mesalazina oral. Según lo referido por la paciente, el diagnóstico se realizó a través de una colonoscopia; sin embargo, no contaba con el estudio patológico a su disposición. Al examen físico se documentó una úlcera de fondo gris y un halo eritematoso periférico en la mucosa del labio inferior y 2 úlceras de fondo gris en la región interna de los labios menores en la vulva. Sumado a esto, se observaron pápulas y placas eritematosas de ambos muslos. No se documentaron lesiones oculares ni hallazgos a nivel articular.

Fue valorada por medicina interna y gastroenterología considerando una exacerbación de su CU (Truelove 19) con manifestaciones extraintestinales. Se realizó una colonoscopia y se encontró a nivel del sigmoides una mucosa edematizada, friable, ulcerada, con pérdida de patrón glandular y vascular y formación de pseudopólipos. Sin embargo, durante el curso de su hospitalización la paciente presentó cefalea hemicraneal, por lo que dentro de los estudios realizados se diagnosticó un aneurisma lobulado de la arteria cerebral media derecha. Sumado a esto, también refirió dolor torácico documentándose posteriormente una cardiomiopatía con fracción de eyección del ventrículo izquierdo (FEVI) del 38 % con arterias coronarias sanas.

Por su evolución clínica se revaloró el enfoque del caso y se planteó el diagnóstico diferencial de una enfermedad de Behçet, por lo que se ordenó el HLA-B51, que fue negativo, y una biopsia de piel. Durante su evolución, se recibió el reporte de patología del colon que describió una úlcera con tejido de granulación, infiltrado linfoplasmocitario y neutrofílico, con cambios epiteliales reactivos compatible con una colitis crónica activa. El reporte de la biopsia de las úlceras en la mucosa oral y vaginal, describió la presencia de úlceras de carácter no específico con una grave inflamación aguda y crónica. La biopsia de piel reportó una dermatitis de interfase.

Ante la dificultad clínica del caso, se realizó una junta entre dermatología, medicina interna y gastroenterología, en la que se planteó que era más probable el diagnóstico de enfermedad de Behçet, dado el compromiso multisistémico de la paciente y los hallazgos clínicos y paraclínicos con lo que marcaba 6 puntos en los criterios internacionales para la enfermedad de Behçet (ICBD). Con respecto a la evolución de la paciente, se llevó a una corrección quirúrgica del aneurisma cerebral, se le inició el manejo de su insuficiencia cardíaca y se continuó el manejo inmunomodulador con prednisolona, colchicina, azatioprina y mesalazina con una adecuada evolución clínica, y posterior resolución de la diarrea, las lesiones en piel y las lesiones en la mucosa, con su consecuente egreso. En los seguimientos por consulta externa de reumatología se observó remisión de la enfermedad marcando 0 puntos de los criterios de ICBD.

## DISCUSIÓN

### Epidemiología general

Dentro de las enfermedades inflamatorias intestinales, la CU es el desorden inflamatorio gastrointestinal con más manifestaciones extraintestinales similares a las presentadas en la enfermedad de Behçet (1). Su incidencia varía según la región, aunque es mayor en Inglaterra, Norteamérica y el norte de Europa, con predominio en los individuos de 15 a 29 años sin diferencias entre sexos (1, 2). En contraste, la enfermedad de Behçet se da principalmente alrededor de la ruta de seda, en especial en Turquía, y tiende a afectar a adultos jóvenes entre los 20-40 años (1).

### Epidemiologia de hallazgos clínicos

Las manifestaciones oculares se pueden observar en un 25 %-75 % de los pacientes con enfermedad de Behçet (3). La manifestación ocular más frecuente es la uveítis, la cual se presenta de manera bilateral y episódica (4). Así mismo, el 3 % de los pacientes con enfermedad de Behçet presenta úlceras conjuntivales (5, 6). En cambio, en los pacientes con EII el compromiso ocular más común es la epiescleritis, que ocurre en el 2 % a 5 % de los pacientes y se exacerba cuando existe actividad de la enfermedad (7). En cuanto a la uveítis, puede ocurrir en un 0,5 a 3 % de los pacientes con EII, la cual ocurre con más frecuencia en mujeres (8).

La manifestación articular más frecuente en pacientes con enfermedad de Behçet, que se observa en el 50 % de los pacientes, es la artritis no erosiva y asimétrica (9). En cambio, la artritis es la manifestación extraintestinal más común de la EII. Un 3 %-10 % de los pacientes con EII pueden tener espondilitis anquilosante. La artritis en la EII se diferencia con la enfermedad de Behçet por la presencia de sacroileítis y entesitis (10-12).

En cuanto a las manifestaciones mucocutáneas, en la enfermedad de Behçet hasta el 50 % de los pacientes tiene eritema nodoso o lesiones similares (13). Es un escenario similar con respecto a la EII, en la que un 40 % de los pacientes puede presentar eritema nodoso como manifestación extraintestinal (14). Adicionalmente, en la enfermedad de Behçet, la mayoría inicia con aftas orales extensas y múltiples en lengua, labios y mucosa oral, por lo que cursan con estomatitis aftosa recurrente, con una frecuencia que se estima entre el 97 % y el 100 %. Lo anterior contrasta con la EII, en la que la estomatitis aftosa recurrente tiene una incidencia del 10 % en pacientes con enfermedad de Crohn (EC) y del 4 % en la CU (14, 15). Con respecto al compromiso de la mucosa genital en la enfermedad de Behçet, las úlceras tienden a dejar cicatriz, se presentan en un 56,7 %-97 % de los casos y es común su presencia en la vulva, la vagina y el cérvix (16). En contraste, en la EII no se presenta compromiso de la mucosa genital y solo se ha reportado compromiso vulvar que se manifiesta como eritema, edema, dolor y prurito de la vulva, del cual solo se han descrito 200 casos en pacientes con EC (17).

Con respecto a la miocardiopatía, esta se puede observar en el 6 % de los pacientes con enfermedad de Behçet e involucra a cualquiera de las capas del corazón. En la EII, en una cohorte danesa con 15 572 pacientes se reportaron apenas 6 casos de miocarditis y los estudios epidemiológicos estimaron una incidencia de miocardiopatía de 8,3 para EC y 2,6 para CU; en esta última un porcentaje importante se dio por toxicidad a la mesalazina, lo cual resalta el hecho de que es más común el compromiso cardíaco en la enfermedad de Behçet que en la EII (18).

El compromiso vascular es una de las principales causas de morbimortalidad en la enfermedad de Behçet, con una prevalencia de 14,3 %, y es más común en hombres. Las arterias comúnmente afectadas son las carótidas, las pulmonares, las ilíacas y la aorta; el compromiso de las arterias renales y cerebrales es menos frecuente (4). En la EII, un metaanálisis de 2014 encontró un riesgo ligeramente aumentado de accidentes cerebrovasculares (*Odds ratio* [OR]: 1,18) con un aumento del riesgo más prominente en mujeres y pacientes jóvenes. También se han visto trombosis venosas cerebrales, que son más frecuentes en los pacientes con CU que en la EC. Lo expuesto anteriormente muestra que la EII tiene una leve asociación con eventos trombóticos (arteriales o venosos) en el sistema nervioso central, mientras que la enfermedad de Behçet tiende a comprometer los grandes vasos además de tener una mayor predisposición a formar aneurismas (19).

Por último, el compromiso gastrointestinal en la enfermedad de Behçet ocurre en aproximadamente el 10 % de los pacientes y varía según la región. Este se puede manifestar con dolor abdominal, diarrea y sangrado, y no es raro que se confunda con la EII. Usualmente compromete la región ileocolónica, especialmente el área ileocecal, pero puede comprometer cualquier región del tracto gastrointestinal. Sin embargo, siempre respeta el recto, a diferencia de la CU, en la que el compromiso del recto es frecuente (20).

En cuanto al diagnóstico de la enfermedad de Behçet, se pueden usar los criterios internacionales (ICBD) (**Tabla 1**), los criterios japoneses (**Tabla 2**) o los criterios del grupo de estudio internacional para enfermedad de Behçet (ISG), entre otros criterios diagnósticos descritos (**Tabla 3**) (21-23). Es de resaltar que los tres grupos hacen énfasis en manifestaciones clínicas y no paraclínicas. Con respecto a pruebas como el HLA-B51 y la prueba de patergia, ninguna es especifica ni sensible como para descartar o confirmar la enfermad. Incluso, el rendimiento de la prueba de patergia varía según la etnia o la localización geográfica: tiene mayor rendimiento en Oriente Medio y un rendimiento de apenas 5 % en los pacientes caucásicos (24, 25).

**Tabla 1.** Criterios internacionales para la enfermedad de Behçet (ICBD) (21)

| Hallazgos | Puntos |
|---|---|
| Úlceras aftosas orales<br>Úlceras aftosas genitales<br>Manifestaciones oculares | 2 puntos |
| Lesiones en piel<br>Manifestaciones neurológicas<br>Manifestaciones vasculares<br>Prueba de patergia positiva | 1 punto |

Diagnóstico con ≥ 4 puntos

Con respecto a similitudes en su fisiopatología, se ha visto que en el cromosoma 1p31.1 las regiones IL23R e IL12Rb2 cuando se expresan favorecen una predisposición a desarrollar la enfermedad de Behçet. Estas mismas regiones se han visto involucradas en los pacientes con EII, cuyas variantes de estas regiones se han asociado con el desarrollo de EII. Adicionalmente, ambas enfermedades tienen una actividad elevada de Th1, Th17, CD4+ y CD8+, lo cual sugiere un rol del sistema innato y adaptativo del sistema inmune en su fisiopatología (1).

## CONCLUSIONES

Debido a que la enfermedad de Behçet comparte muchas características con la EII, suele convertirse en un reto diagnóstico para cualquier médico. Por esto, es importante

**Tabla 2.** Criterios japoneses (22)

| Criterios mayores | |
|---|---|
| Úlceras aftosas recurrentes en la mucosa oral | |
| Lesiones en la piel | |
| Lesiones oculares | |
| Úlceras genitales | |
| **Criterios menores** | |
| Artritis sin deformidad o anquilosis | |
| Lesiones gastrointestinales caracterizadas por úlceras ileocecales | |
| Epididimitis | |
| Lesiones vasculares | |
| Síntomas del SNC | |
| Prueba de patergia positiva | |
| Prueba de patergia cutánea con estreptococos muertos | |
| HLA-B51 positiva | |
| Laboratorios consistentes con una respuesta inflamatoria | |
| **Clasificación** | |
| Completa | 4 criterios mayores presentes |
| Incompleta | 3 mayores |
| | 2 mayores y 2 menores |
| | Síntomas oculares típicos recurrentes más un criterio mayor o dos menores |
| Sospecha | ≤ 2 síntomas mayores |
| | Criterios menores que recurren o aumentan en gravedad |

**Tabla 3.** Criterios del grupo de estudio internacional para enfermedad de Behçet (ISG) (23)

| |
|---|
| Ulceración oral recurrente: afta mayor o menor o ulceración herpetiforme observada por el médico o paciente, la cual ha recurrido al menos 3 veces en un año |
| Más 2 de los siguientes: |
| - Ulceración genital recurrente: ulceración o cicatriz aftosa observada por el médico o pacientes |
| - Lesiones oculares: uveítis anterior o posterior o células en vítreo con examen de lámpara de hendidura o vasculitis retinal observada por el oftalmólogo |
| - Lesiones cutáneas: eritema nodoso observado por el médico o paciente, pseudofoliculitis o lesiones papulopustulosas o nódulos acneiformes observados por el médico o paciente en posadolescentes sin tratamiento cortical |
| - Prueba de patergia positiva |

reconocer aquellas manifestaciones clínicas más frecuentes en cada una de estas entidades para orientar el diagnóstico. La presencia de úlceras en la mucosa genital, el compromiso cardíaco, el respeto del recto y el compromiso de grandes vasos ayuda a inclinar la balanza hacia la enfermedad de Behçet en aquellos pacientes que cursan con síntomas gastrointestinales y no hay claridad si se trata de una EII.

Debido a que todavía no existe un examen patognomónico que oriente de manera precisa su diagnóstico, es importante que artículos como este estimulen la investigación en esta patología para encontrar nuevos métodos diagnósticos que ayuden a una aproximación diagnóstica más rápida y eficiente. En ambas patologías la historia clínica y el examen físico siguen teniendo un rol importante y aclaratorio.

## REFERENCIAS


1. Valenti S, Gallizzi R, De Vivo D, Romano C. Intestinal Behçet and Crohn's disease: two sides of the same coin. Pediatr Rheumatol Online J. 2017;15(1):33. https://doi.org/10.1186/s12969-017-0162-4
2. Yazısız V. Similarities and differences between Bechet's disease and Crohn's disease. World J Gastrointest Pathophysiol. 2014;5(3):228-38. https://doi.org/10.4291/wjgp.v5.i3.228
3. Nussenblatt RB. Uveitis in Bechet's disease. Int Rev Immunol. 1997;14(1):67-79. https://doi.org/10.3109/08830189709116845
4. Seyahi E, Melikoglu M, Yazici H. Clinical features and diagnosis of Behcet's syndrome. Int J Adv Rheumatol. 2007;5(1):8-13.
5. Matsuo T, Itami M, Nakagawa H, Nagayama M. The incidence and pathology of conjunctival ulceration in Bechet's syndrome. Br J Ophthalmol. 2002;86(2):140-3. https://doi.org/10.1136/bjo.86.2.140
6. Zamir E, Bodaghi B, Tugal-Tutkun I, See RF, Charlotte F, Wang RC, Wechsler B, LeHoang P, Anteby I, Rao NA. Conjunctival ulcers in Behçet's disease. Ophthalmology.

2003;110(6):1137-41. https://doi.org/10.1016/S0161-6420(03)00265-3
7. Petrelli EA, McKinley M, Troncale FJ. Ocular manifestations of inflammatory bowel disease. Ann Ophthalmol. 1982;14(4):356-60.
8. Lyons JL, Rosenbaum JT. Uveitis associated with inflammatory bowel disease compared with uveitis associated with spondyloarthropathy. Arch Ophthalmol. 1997;115(1):61-4. https://doi.org/10.1001/archopht.1997.01100150063010
9. Kim HA, Choi KW, Song YW. Arthropathy in Bechet's disease. Scand J Rheumatol. 1997;26(2):125-9. https://doi.org/10.3109/03009749709115831
10. Biggioggero M, Crotti C, Becciolini A, Miserocchi E, Favalli EG. The Management of Acute Anterior Uveitis Complicating Spondyloarthritis: Present and Future. Biomed Res Int. 2018;2018:9460187. https://doi.org/10.1155/2018/9460187
11. Ehrenfeld M. Spondyloarthropathies. Best Pract Res Clin Rheumatol. 2012;26(1):135-45. https://doi.org/10.1016/j.berh.2012.01.002
12. Holden W, Orchard T, Wordsworth P. Enteropathic arthritis. Rheum Dis Clin North Am. 2003;29(3):513-30, viii. https://doi.org/10.1016/s0889-857x(03)00043-7
13. Requena L, Requena C. Erythema nodosum. Dermatol Online J. 2002;8(1):4.
14. Huang BL, Chandra S, Shih DQ. Skin manifestations of inflammatory bowel disease. Front Physiol. 2012;3:13. https://doi.org/10.3389/fphys.2012.00013
15. Lee ES, Bang D, Lee S. Dermatologic manifestation of Bechet's disease. Yonsei Med J. 1997;38(6):380-9. https://doi.org/10.3349/ymj.1997.38.6.380
16. Ideguchi H, Suda A, Takeno M, Ueda A, Ohno S, Ishigatsubo Y. Behçet disease: evolution of clinical manifestations. Medicine (Baltimore). 2011;90(2):125-132. https://doi.org/10.1097/MD.0b013e318211bf28
17. Abboud ME, Frasure SE. Vulvar inflammation as a manifestation of Crohn's disease. World J Emerg Med. 2017;8(4):305-307. https://doi.org/10.5847/wjem.j.1920-8642.2017.04.011
18. Katsanos KH, Tsianos EV. The heartin inflammatory bowel disease. Ann Gastroenterol. 2002;15(2):124-133.
19. Dolapcioglu C, Dolapcioglu H. Structural brain lesions in inflammatory bowel disease. World J Gastrointest Pathophysiol. 2015;6(4):124-30. https://doi.org/10.4291/wjgp.v6.i4.124
20. Hatemi I, Hatemi G, Çelik AF. Gastrointestinal Involvement in Behçet Disease. Rheum Dis Clin North Am. 2018;44(1):45-64. https://doi.org/10.1016/j.rdc.2017.09.007
21. International Team for the Revision of the International Criteria for Bechet's Disease (ITR-ICBD). The International Criteria for Bechet's Disease (ICBD): a collaborative study of 27 countries on the sensitivity and specificity of the new criteria. J Eur Acad Dermatol Venereol. 2014;28(3):338-47. https://doi.org/10.1111/jdv.12107
22. Suzuki Kurokawa M, Suzuki N. Behcet>s disease. Clin Exp Med. 2004;4(1):10-20. https://doi.org/10.1007/s10238-004-0033-4
23. Scherrer MAR, Rocha VB, Garcia LC. Bechet's disease: review with emphasis on dermatological aspects. An Bras Dermatol. 2017;92(4):452-464. https://doi.org/10.1590/abd1806-4841.20177359
24. Greco A, De Virgilio A, Ralli M, Ciofalo A, Mancini P, Attanasio G, de Vincentiis M, Lambiase A. Bechet's disease: New insights into pathophysiology, clinical features and treatment options. Autoimmun Rev. 2018;17(6):567-575. https://doi.org/10.1016/j.autrev.2017.12.006
25. Hatemi G, Christensen R, Bang D, Bodaghi B, Celik AF, Fortune F, Gaudric J, Gul A, Kötter I, Leccese P, Mahr A, Moots R, Ozguler Y, Richter J, Saadoun D, Salvarani C, Scuderi F, Sfikakis PP, Siva A, Stanford M, Tugal-Tutkun I, West R, Yurdakul S, Olivieri I, Yazici H. 2018 update of the EULAR recommendations for the management of Bechet's syndrome. Ann Rheum Dis. 2018;77(6):808-818. https://doi.org/10.1136/annrheumdis-2018-213225

DOI: https://doi.org/10.22516/25007440.475

Reporte de caso

# Malacoplaquia en un adolescente: a propósito de un caso

## Malacoplakia in a teenager: A case report

Rubén Muñoz-Cedeño,[1*] Gema Rodríguez-Chica,[2] Priscila Martínez-Ballesteros,[3] Viviana Paullan-Sani,[4] Fabricio Vera-Zapata.[5]

ACCESO ABIERTO

**Citación:**
Muñoz-Cedeño R, Rodríguez-Chica G, Martínez-Ballesteros P, Paullan-Sani V, Vera-Zapata F. Malacoplaquia en un adolescente: a propósito de un caso. Rev Colomb Gastroenterol. 2021;36(1):103-108. https://doi.org/10.22516/25007440.475

[1] Médico posgradista de Gastroenterología, Hospital de Especialidades Dr. Abel Gilbert Pontón, Universidad de Guayaquil, Ecuador.
[2] Magíster en Seguridad y Salud Ocupacional, Universidad Espíritu Santo. Médico residente de la unidad de cuidados intensivos maternos, Hospital Universitario, Universidad de Guayaquil. Guayaquil, Ecuador.
[3] Médico especialista en Gastroenterología, Universidad de La Habana, Cuba. Coordinadora del posgrado de Gastroenterología, Universidad de Guayaquil. Formación en Ecoendoscopia en La Plata, Argentina. Líder del servicio de Gastroenterología del Hospital de Especialidades Dr. Abel Gilbert Pontón, Guayaquil, Ecuador.
[4] Médico especialista en Gastroenterología, Universidad de La Habana, Cuba. Tutora del posgrado de Gastroenterología, Hospital de Especialidades Dr. Abel Gilbert Pontón; Universidad de Guayaquil, Ecuador.
[5] Médico Gastroenterólogo, Hospital General de Guayaquil los Ceibos. Tutor del posgrado de Gastroenterología, Universidad de Guayaquil. Guayaquil, Ecuador.

***Correspondencia:** Rubén Muñoz-Cedeño.
drubenmunoz@gmail.com

Fecha recibido: 29/10/19
Fecha aceptado: 08/01/20

CC BY NC ND

### Resumen
La malacoplaquia es una enfermedad inflamatoria rara, granulomatosa y crónica, caracterizada por infiltrados agregados de histiocitos conocidos como *inclusiones de Michaelis-Gutmann*. El sistema urinario es el sitio afectado más común, seguido del tracto gastrointestinal. El pronóstico de la enfermedad depende de la extensión, la localización y la salud subyacente del paciente. **Caso:** se describe un caso clínico de un paciente masculino de 15 años de edad, sin antecedentes de salud de importancia, que inicialmente presenta la enfermedad a partir de los 7 años con hematoquecia y dolor abdominal de leve intensidad que mejoraba después de la defecación. Se realizó una colonoscopia en la que se visualizaron lesiones pseudopolipoideas en el colon sigmoide, las cuales fueron biopsiadas y reportaron pólipos inflamatorios con focos de agudización, numerosos histiocitos (cuerpos de Michaelis-Gutmann) y cambios reactivos del epitelio que diagnosticaron malacoplaquia. **Conclusión:** la malacoplaquia es una enfermedad muy rara en personas jóvenes sin enfermedad subyacente. Su prevalencia es desconocida, pero se han descrito más de 700 casos. Puede darse en todas las edades, con edad media al diagnóstico de 50 años. Los casos pediátricos son raros. Existe una mayor incidencia en hombres y no tiene predilección por la raza. El 60 % a 80 % de los casos afecta al tracto urinario (vejiga, riñones y uretra); el 15 %, al tracto digestivo (colon izquierdo, sigma, recto y estómago); y en menor porcentaje, otras zonas menos frecuentes como piel, pulmones y sistema nervioso central. El pronóstico de la enfermedad es generalmente bueno. Presentamos un caso de un joven sano de 15 años de edad sin enfermedad asociada evidente, que ilustra la rareza de esta presentación y la necesidad de un alto nivel de sospecha clínica para diagnosticar la enfermedad.

### Palabras clave
Malacoplaquia, tracto gastrointestinal, colon.

### Abstract
Malacoplakia is a rare, granulomatous, chronic inflammatory disease characterized by foamy histiocytic infiltrations known as *Michaelis-Gutmann inclusions*. The urinary system is the most commonly affected site, followed by the gastrointestinal tract. The prognosis of the disease depends on the extent, location, and underlying health status of the patient. This is the clinical case of a 15-year-old male patient with no significant health history. At age 7, the patient presented with hematochezia and mild abdominal pain that improved after defecation. A colonoscopy was performed, finding pseudopolypoid lesions in the sigmoid colon. Biopsy samples were taken, and the report showed inflammatory polyps with exacerbation foci, numerous histiocytes (Michaelis-Gutmann bodies), and reactive epithelial changes that lead to diagnose malacoplakia. **Conclusion:** Malacoplakia is a very rare disease in young people with no underlying disease. Its prevalence is unknown, but more than 700 cases have been reported. It can occur at all ages, with a mean age at diagnosis of 50 years. Pediatric cases are rare. There is a higher incidence in men, and it has no racial predilection. Between 60 % and 80 % of cases involve the urinary tract (bladder, kidneys, and urethra); 15 % involve the digestive tract (left colon, sigmoid colon, rectum, and stomach); and, to a lesser extent, other areas such as skin, lungs, and central nervous system may be affected. The prognosis of the disease is usually good. This is the case of a healthy 15-year-old male with no apparent associated disease that illustrates the rarity of this presentation and the need for a high level of clinical suspicion to diagnose the disease.

### Keywords
Malacoplakia, Gastrointestinal tract, Colon.

## INTRODUCCIÓN

La malacoplaquia es una enfermedad inflamatoria rara, granulomatosa y crónica que afecta a muchos órganos como el tracto genitourinario, tracto gastrointestinal, piel, pulmones y sistema nervioso central (SNC) (1). Se encuentra con mayor frecuencia en el tracto genitourinario en un 60 % a 80 %, y el segundo sitio más común es el tracto gastrointestinal, en un 15 %; y en menor frecuencia otras zonas como la piel, pulmones y SNC (2). Su prevalencia es desconocida, pero se han descrito más de 700 casos. Puede darse en todas las edades, con edad media de diagnóstico a los 50 años. Los casos pediátricos son raros. Tiene una mayor incidencia en hombres y no tiene predilección por la raza. Se asocia con otras afectaciones coexistentes como la sarcoidosis, tuberculosis, trasplante de órganos, afectaciones alérgicas, quimioterapia citotóxica, síndrome de inmunodeficiencia adquirida (SIDA), neoplasias, uso de esteroides y diabetes mal controlada (3, 4). Se diagnostica mediante histología con la presencia de grandes macrófagos de Hansemann, que contienen esférulas calcificadas laminadas conocidas como *inclusiones de Michaelis-Gutmann* (5, 6). El pronóstico de la enfermedad depende de la extensión, la localización y la salud subyacente del paciente (7).

## PRESENTACIÓN DEL CASO

Se trata de un paciente de 15 años de edad, sin antecedentes patológicos previos, que fue remitido a nuestro hospital por hematoquecia. Sus antecedentes familiares son variados: madre diabética tipo 2, tía materna con esclerodermia, tía materna con amiloidosis y bisabuela con cáncer gástrico. Refirió el inicio de enfermedad a los 7 años de edad con cuadro clínico de hematoquecia y dolor abdominal de leve intensidad que mejoraba después de la defecación. En 2011 se realizó una colonoscopía con hallazgos de lesiones sobreelevadas pseudopolipoideas de 3 a 4 milímetros en el colon sigmoide y el recto con una biopsia que reportó malacoplaquia. Recibió tratamiento con ciprofloxacino 500 mg vía oral por 14 días, que mejoró su sintomatología. En 2016 se realizó otra colonoscopia por presentar proctorragia y leve dolor abdominal. Nuevamente se describieron formaciones nodulares pseudopolipoideas en el sigmoides y el recto (**Figura 1**), con una biopsia que reportó pólipos inflamatorios con focos de agudización, numerosos histiocitos y cambios reactivos del epitelio. En este evento, recibió tratamiento con ciprofloxacino 500 mg vía oral cada 12 horas por 14 días y presentó mejoría de la sintomatología. En julio de 2018, se realizó otra colonoscopia que informó lesiones pseudopolipoideas de distribución irregular con mucosa colónica normal, áreas planas de aspecto nacarado de bordes irregulares (**Figura 2**), con una biopsia que reportó pólipos inflamatorios, colitis crónica acentuada con tinción de ácido periódico Schiff (PAS), sin encontrar cuerpos de Michaelis-Gutmann.

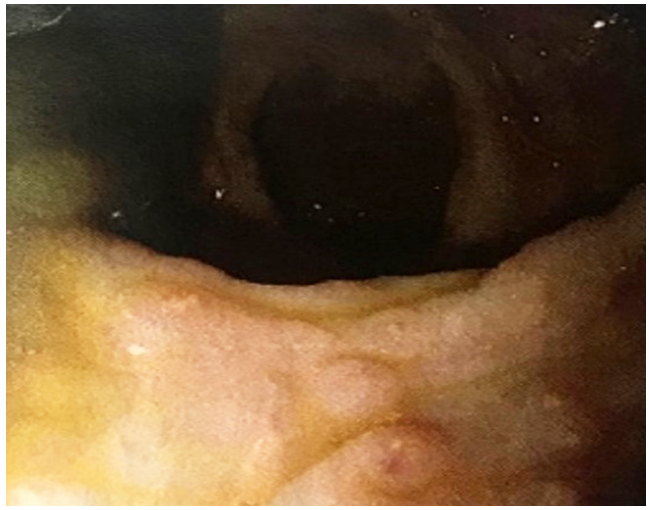

**Figura 1.** Videocolonoscopia en la que se observa la mucosa del colon sigmoide y recto con formaciones nodulares pseudopolipoideas.

**Figura 2.** Lesiones pseudopolipoideas de distribución irregular con mucosa colónica normal, áreas planas de aspecto nacarado de bordes irregulares.

Ingresó a nuestro hospital por diarreas sanguinolentas de 4 a 5 veces en 24 horas, sin moco, ni pujo o tenesmo y leve dolor abdominal. Al examen físico presenta palidez mucocutánea, abdomen blando depresible con leve dolor en el marco colónico izquierdo. Sus signos vitales eran presión arterial de 110/70 mm Hg y frecuencia cardíaca de 82 latidos por minuto. Se interrogó a la familiar, madre, quien refirió no conocer el diagnóstico de su hijo, a pesar

de poseer informes endoscópicos e histopatológicos de malacoplaquia. Además, comentó que no seguía algún tipo de tratamiento, ni indicaciones dietéticas en casa. Se realizaron exámenes de laboratorio en los que se observa anemia, hipoalbuminemia, citomegalovirus (CMV), herpes virus reactivo inmunoglobulina G (IgG), calprotectina fecal disminuida y coproparasitario con *Entamoeba coli* y *Entamoeba histolytica* positivas. Se inició el tratamiento con ciprofloxacina y metronidazol intravenoso, y se plantea realizar el procedimiento endoscópico.

La información obtenida del paciente a través de las pruebas de laboratorio se presenta en la **Tabla 1**.

## Estudios endoscópicos y hallazgos histológicos

En la videoendoscopia alta a nivel de la mucosa de antro se visualizó una lesión de 2 centímetros de diámetro de aspecto submucoso (**Figura 3**). En el duodeno se observaron lesiones pseudopolipoideas con exudado de fibrina en su superficie (**Figura 4**).

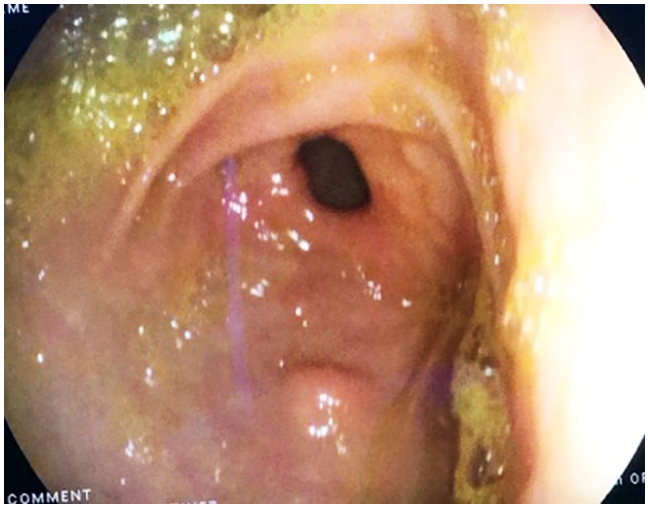


**Figura 3.** Lesión de 2 cm de diámetro de aspecto submucoso en la mucosa del antro.

La videocolonoscopia reveló a nivel del colon sigmoide y recto múltiples formaciones pseudopolipoideas sésiles, blandas, ulceradas y hemorrágicas, que medían de 5 a 15 mm de diámetro (**Figuras 5** y **6**).

El examen histológico reveló malacoplaquia, caracterizada por agregados de histiocitos granulares, de los cuales varios contenían cuerpos de Michaelis-Gutmann intracitoplasmáticos. Se confirmó histoquímicamente con tinciones periódicas de ácido peryódico de Schiff (PAS) (**Figura 7**).

Una vez iniciado el tratamiento con ciprofloxacino 200 mg intravenoso cada 12 horas, los síntomas de dolor abdominal y diarrea desaparecieron en una semana. Debido a

**Tabla 1.** Datos de laboratorio del paciente

| Prueba | Valor |
|---|---|
| Leucocitos | 10 300 |
| Neutrófilos | 69,8 % |
| Linfocitos | 18,50 % |
| Monocitos | 8,60 % |
| Eosinófilos | 3 % |
| Basófilos | 0,10 % |
| Eritrocitos | 3,80 |
| Hb | 9,60 g/dL |
| Hto | 30,20 % |
| VCM | 79 fL |
| Plaquetas | 260 000 |
| Albúmina | 2,6 g/dL |
| Urea | 23 |
| Creatinina | 0,61 |
| Bilirrubina total | 0,41 mg/L |
| ALT | 15 |
| AST | 19 |
| TP | 16,1 s |
| INR | 1,35 |
| CMV IgG | Reactivo |
| CMV IgM | No reactivo |
| Epstein BAAR IgG | Negativo |
| Epstein BAAR IgM | Negativo |
| Herpes I y II IgG | Reactivo |
| Ferritina | 241 ng/mL |
| Vitamina $B_{12}$ | 268 pg/mL |
| Hierro sérico | 19 µg/dL |
| Ácido fólico | 13 ng/mL |
| Transferrina | 166 mg/dL |
| Calprotectina fecal | 116 µg/dL |
| *E. coli* | Positivo |
| *E. histolytica* | Positivo |
| Coprocultivo | Negativo |
| Hemocultivos aerobios y anaerobios | Negativo |

ALT: alanina-aminotransferasa; AST: aspartato-aminotransferasa; Hb: hemoglobina; Hto: hematocrito; INR: índice internacional normalizado; TP: tiempo de protrombina; VCM: volumen corpuscular medio.

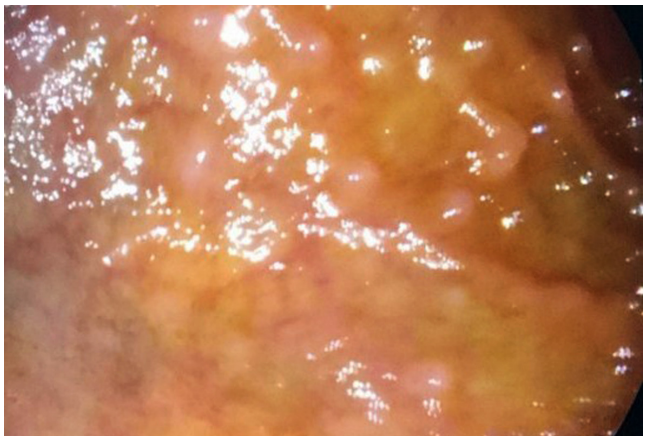

**Figura 4.** Lesiones pseudopolipoideas con exudado de fibrina en su superficie a nivel de la mucosa del duodeno observadas en la videoendoscopia alta.

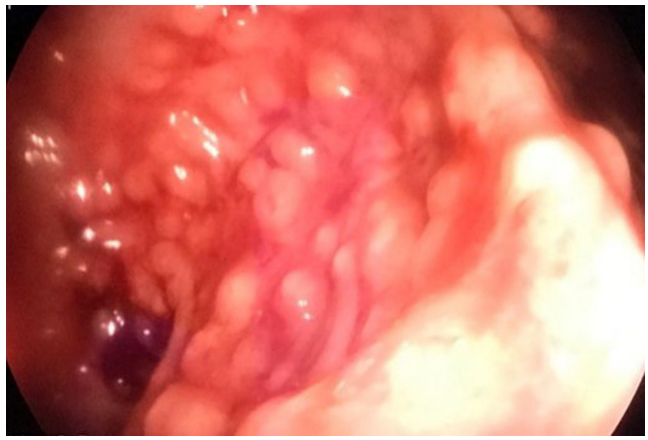

**Figura 5.** La mucosa del colon sigmoide mostró lesiones pseudopolipoideas pequeñas que se asemejan a una poliposis en la videocolonoscopia.

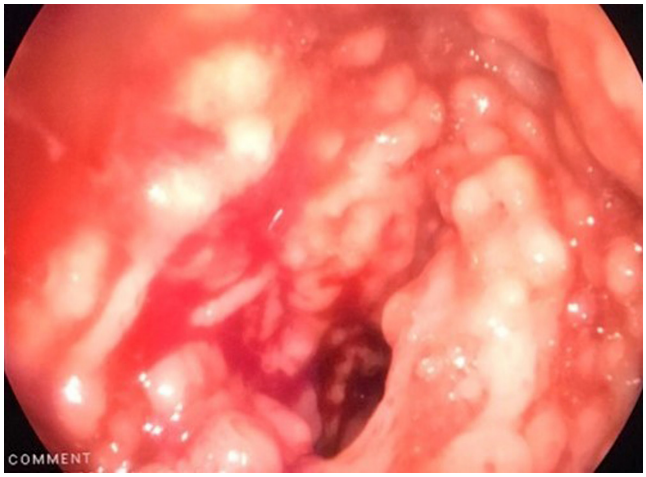


**Figura 6.** Videocolonoscopia a nivel de la mucosa del colon sigmoide y recto en la que se observaron múltiples formaciones pseudopolipoideas sésiles, blandas, ulceradas y hemorrágicas que midieron de 5 a 15 mm de diámetro.

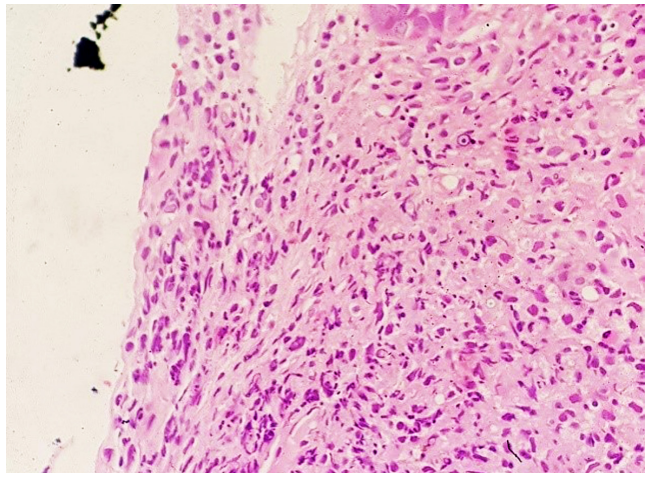

**Figura 7.** Hallazgo histológico que mostró inclusiones de agregados histiocitos y cuerpos de Michaelis-Gutmann con características patognomónicas de malacoplaquia.

esto, se dio alta médica con indicaciones de seguimiento por la consulta externa. A los 6 meses de control, el paciente se encontraba asintomático, con indicaciones nutricionales de consumo de ácido ascórbico y multivitamínicos, por lo que presentó ganancia de peso. Se informó a los padres del paciente las características de evolución, diagnóstico y pronóstico de la enfermedad, ya que el paciente tiene 7 años con el diagnóstico de malacoplaquia, pero los familiares desconocían de la misma. En las visitas de seguimiento ambulatorio han confirmado que actualmente está sano.

## DISCUSIÓN

La malacoplaquia es una enfermedad inflamatoria infrecuente, granulomatosa y crónica. Se diagnostica principalmente por rasgos característicos de histiocitos acumulados que contienen inclusiones citoplasmáticas, que son los cuerpos de Michaelis-Gutmann (8, 9). El segundo sitio que más comúnmente está afectado es el tracto gastrointestinal, con 11 % de los casos, específicamente en el recto, seguido por el colon sigmoide (10, 11). La clínica es muy diversa,

desde asintomática hasta manifestaciones como diarrea, dolor abdominal, sangrado rectal, obstrucción intestinal, vómitos, malestar general y fiebre (12, 13). La patogenia sigue siendo desconocida. Se han sugerido tres posibles mecanismos patogénicos: un organismo causal inusual, una respuesta inmune anormal o alterada y una respuesta anormal de macrófagos debido a una función lisosomal defectuosa (11). Se reportan casos de malacoplaquia con mayor frecuencia en pacientes con afectaciones coexistentes como trasplante de órganos, tuberculosis, terapia inmunosupresora, síndrome de inmunodeficiencia adquirida, neoplasias y diabetes mal controlada (2, 14).

La asociación de la malacoplaquia y adenocarcinoma de colon es rara. La mayoría de casos reportados por la literatura ocurre en el recto y colon sigmoide, de predominio en el sexo masculino; y en sí misma, la malacoplaquia no parece alterar el pronóstico del tumor, como se demostró en un metaanálisis de casos asociados con adenocarcinoma de colon (6, 15). En este paciente no está clara la etiología, por una parte, debido a que no tenía antecedentes médicos específicos ni era inmunodeprimido; y por otra parte, porque no tenía enfermedad maligna o crónica y no estaba en el grupo etario más afectado. Como ya se mencionó, este caso trata de un hombre adolescente, sano, sin enfermedades asociadas, con lesiones pseudopolipoideas. Se requirió realizar el diagnóstico diferencial con la enfermedad inflamatoria intestinal (EII) debido a la edad de presentación (16). En este caso, los síntomas del paciente mejoraron después de la administración del tratamiento antibiótico (ciprofloxacina por 14 días), puesto que se ha demostrado que la ciprofloxacina penetra bien los macrófagos y que, con dicho tratamiento, todas las lesiones granulomatosas desaparecen a largo plazo. Se puede curar la malacoplaquia con el tratamiento antibiótico correcto (7, 17).

Debido a la rareza de la condición, no hay pautas de tratamiento estándar. Sin embargo, actualmente los pilares del tratamiento son los antibióticos y el seguimiento con controles nutricionales asociados con multivitamínicos y ácido ascórbico, que han demostrado ser eficaces. Por este motivo, se debe informar a los familiares de las características de esta enfermedad, su evolución, diagnóstico y pronóstico, ya que es curable (18).

## CONCLUSIONES

La malacoplaquia es una enfermedad muy rara en personas jóvenes sin enfermedad subyacente. Esto ilustra la rareza de este caso y la necesidad de un alto nivel de sospecha clínica para diagnosticar la enfermedad, cuya presentación es inespecífica. El pilar del tratamiento es la terapia con antibióticos.

### Conflictos de interés

No existen conflictos de interés.


### Fuente de financiación

Propia de los autores.


## REFERENCIAS


1. Yared RA, Badran HA, Kamareddine MH, Ghosn Y, Bou Khalil R, El Ajamy K, Chouairy C, Farhat SG. Colonic Malakoplakia: A Rare Finding in a Healthy Male. Case Rep Gastroenterol. 2018;12(2):453-456. https://doi.org/10.1159/000492208
2. Yen JM, Soh NWY, Petersson F, Pandya G. Rectosigmoid malakoplakia. BMJ Case Rep. 2017;2017:bcr2017219464. https://doi.org/10.1136/bcr-2017-219464
3. Hyun KH, Shin HD, Kim DH. Malakoplakia in a healthy young female patient. Korean J Intern Med. 2013;28(4):475-80. https://doi.org/10.3904/kjim.2013.28.4.475
4. Matter MJ, Gygi C, Gillet M, Gebhard S, Bouzourene H. Malacoplakia simulating organ invasion in a recto-sigmoid adenocarcinoma: report of a case. Dis Colon Rectum. 2001;44(9):1371-5. https://doi.org/10.1007/BF02234800
5. Biggar WD, Crawford L, Cardella C, Bear RA, Gladman D, Reynolds WJ. Malakoplakia and immunosuppressive therapy. Reversal of clinical and leukocyte abnormalities after withdrawal of prednisone and azathioprine. Am J Pathol. 1985;119(1):5-11.
6. Edmund L, Mohammed W. Colonic Carcinoma Associated with Malakoplakia. West Indian Med J. 2014;63(6):664-6. https://doi.org/10.7727/wimj.2014.079
7. Mitchell A, Dugas A. Malakoplakia of the colon following renal transplantation in a 73 year old woman: report of a case presenting as intestinal perforation. Diagn Pathol. 2019;14(1):22. https://doi.org/10.1186/s13000-019-0799-z
8. McClure J. Malakoplakia of the gastrointestinal tract. Postgrad Med J. 1981;57(664):95-103. https://doi.org/10.1136/pgmj.57.664.95
9. Guha S, Liu H. Malakoplakia of the Pancreas with Simultaneous Colon Involvement: Case Report and Review

of the Literature. Case Rep Pathol. 2015;2015:649136. https://doi.org/10.1155/2015/649136
10. Karasavvidou F, Potamianos SP, Barbanis S, Stathakis E, Psychos A, Kapsoritakis AN, Koukoulis G. Malakoplakia of the colon associated with colonic adenocarcinoma diagnosed in colonic biopsies. World J Gastroenterol. 2007;13(45):6109-11. https://doi.org/10.3748/wjg.v13.45.6109
11. Lewin KJ, Fair WR, Steigbigel RT, Winberg CD, Droller MJ. Clinical and laboratory studies into the pathogenesis of malacoplakia. J Clin Pathol. 1976;29(4):354-363. https://doi.org/10.1136/jcp.29.4.354
12. Yousef GM, Naghibi B, Hamodat MM. Malakoplakia outside the urinary tract. Arch Pathol Lab Med. 2007;131(2):297-300. https://doi.org/10.1043/1543-2165(2007)131[297:MOTUT]2.0.CO;2
13. Alavian SM, Raissi Shabari F, Kamalian N. Malakoplakia of the colon: a case report and literature review, Med J Islamic Rep Iran. 2001;15(3):179-182.
14. Thorlacius H, Jerkeman A, Marginean FE, Toth E. Colorectal malakoplakia in a patient with hypogammaglobulinemia. Gastrointest Endosc. 2018;88(3):563-565. https://doi.org/10.1016/j.gie.2018.04.001
15. Asiyanbola B, Camuto P, Mansourian V. Malakoplakia occurring in association with colon carcinoma. J Gastrointest Surg. 2006;10(5):657-61. https://doi.org/10.1016/j.gassur.2005.09.015
16. Jadhav MN, Patil RK, Kittur SK, Yadav J. Colorectal malakoplakia in a child presenting as multiple polyposis coli. Indian J Pathol Microbiol. 2015;58(1):86-8. https://doi.org/10.4103/0377-4929.151197
17. van Furth R, van't Wout JW, Wertheimer PA, Zwartendijk J. Ciprofloxacin for treatment of malakoplakia. Lancet. 1992;339(8786):148-9. https://doi.org/10.1016/0140-6736(92)90212-l
18. Fudaba H, Ooba H, Abe T, Kamida T, Wakabayashi Y, Nagatomi H, Fujiki M. An adult case of cerebral malakoplakia successfully cured by treatment with antibiotics, bethanechol and ascorbic acid. J Neurol Sci. 2014;342(1-2):192-6. https://doi.org/10.1016/j.jns.2014.05.006

DOI: https://doi.org/10.22516/25007440.477

Reporte de caso

# Tuberculosis esofágica asociada con inmunosupresión por VIH: reporte de caso

## Esophageal tuberculosis associated with HIV immunosuppression: Case report

Edwar Jassir Rozo-Ortiz,[1*] Mónica Paola Quemba-Mesa,[2] Juan David Bustos-Acosta,[3] Iván Yesid Castellanos-Pedroza,[3] Jamir Muñoz-Torres,[3] Ledmar Jovanny Vargas-Rodríguez.[4]

ACCESO ABIERTO

**Citación:**
Rozo-Ortiz EJ, Quemba-Mesa MP, Bustos-Acosta JD, Castellanos-Pedroza IY, Muñoz-Torres J, Vargas-Rodríguez LJ. Tuberculosis esofágica asociada con inmunosupresión por VIH: reporte de caso. Rev Colomb Gastroenterol. 2021;36(1):109-114. https://doi.org/10.22516/25007440.477

[1] Médico internista, Hospital San Rafael de Tunja y Clínica Los Andes. Tunja, Colombia.
[2] Enfermera, Epidemióloga Clínica, Magíster en cuidado del paciente crónico. Docente asistente, Universidad de Boyacá. Tunja, Colombia.
[3] Estudiante de medicina, Universidad de Boyacá. Tunja, Colombia.
[4] Médico, Universidad de Boyacá. Tunja, Colombia.

***Correspondencia:** Edwar Jassir Rozo Ortiz.
eduarrozo@gmail.com

Fecha recibido: 30/10/19
Fecha aceptado: 02/03/20

CC BY NC ND

### Resumen

**Introducción**: la tuberculosis es una enfermedad infecciosa que suele afectar a los pulmones y es causada por *Mycobacterium tuberculosis*. Se transmite de una persona a otra a través de gotículas generadas en el sistema respiratorio de pacientes con enfermedad pulmonar activa. La tuberculosis esofágica es una afección rara (representa solo el 2,8 % de todos los casos de tuberculosis gastrointestinal). Por lo general, ocurre como resultado de la diseminación directa desde los ganglios mediastínicos (rara vez desde los pulmones o el torrente sanguíneo). Su diagnóstico definitivo requiere el aislamiento de los bacilos tuberculosos, lo que rara vez se logra en la práctica clínica; aun así, clínicamente los pacientes presentan síntomas de disfagia, odinofagia y adelgazamiento. **Caso clínico**: se presenta un paciente de 40 años de edad con cuadro clínico de 6 meses de evolución con disfagia progresiva exacerbada a disfagia para líquidos, astenia, adinamia, hiporexia, dolor pleurítico, epigastralgia y tos con expectoración blanquecina; se realizó una endoscopia de vías digestivas altas que mostró una mucosa gravemente inflamada con ulceraciones irregulares de hasta 2 cm de profundidad, lesiones que sugirieron tuberculosis esofágica, confirmada por el estudio histopatológico: esofagitis crónica granulomatosa; por tanto, se inició el tratamiento tetraconjugado: rifampicina, isoniazida, pirazinamida y etambutol. **Conclusiones**: La tuberculosis con afección del tubo digestivo es una entidad de baja frecuencia; adicionalmente, es importante recordar que la gravedad del cuadro clínico usualmente está relacionada con la coinfección por el virus de la inmunodeficiencia humana (VIH), y que la asociación de ambas patologías es frecuente.

### Palabras clave

Esófago, tuberculosis, inmunosupresión, virus de la inmunodeficiencia humana (VIH), endoscopia, disfagia.

### Abstract

**Introduction:** Tuberculosis is an infectious disease that usually affects the lungs and is caused by *Mycobacterium tuberculosis*. It is transmitted from one person to another through droplets generated in the respiratory system of patients with active lung disease. Esophageal tuberculosis is a rare condition (accounting for only 2.8 % of all cases of gastrointestinal tuberculosis). It usually occurs as a result of the direct spread from the mediastinal nodes, but rarely from the lungs or bloodstream. Its definitive diagnosis requires the isolation of tuberculous bacilli, which is rarely achieved in clinical practice. However, clinically speaking, patients present with symptoms of dysphagia, odynophagia, and weight loss. **Case study**: This is the case of a 40-year-old patient with symptoms of 6 months of evolution with progressive dysphagia exacerbated to dysphagia for liquids, asthenia, adynamia, hyporexia, pleuritic pain, epigastric pain, and cough with whitish sputum. An endoscopy of the upper digestive tract was performed**,** showing severely inflamed mucosa with irregular ulcerations up to 2 cm deep, which suggested esophageal TB. The diagnosis was confirmed by histopathology, which reported chronic granulomatous esophagitis. Tetraconjugated treatment was initiated, including rifampicin, isoniazid, pyrazinamide, and ethambutol. **Conclusions:** Gastrointestinal tuberculosis is a rare entity. It should be noted that the severity of the symptoms is usually associated with HIV co-infection, and their association is a frequent occurrence.

### Keywords

Esophagus, Tuberculosis, Immunosuppression, HIV, Endoscopy, Dysphagia.

## INTRODUCCIÓN

Según datos de la Organización Mundial de la Salud (OMS), la tuberculosis continúa siendo un problema de salud pública. Para 2015, se estimaron 10,4 millones de casos nuevos de tuberculosis en todas sus formas a nivel mundial y se notificaron 6,1 millones; mientras que en 2016 se reportaron al Sistema de Vigilancia de Salud Pública colombiano (Sivigila) 13 626 casos de tuberculosis en Colombia. De esta cifra, 2147 correspondieron a coinfección con el virus de la inmunodeficiencia humana (VIH) y la incidencia registrada fue de 27,9 casos por cada 100 000 habitantes (1). En todo el mundo, 36,7 millones de personas vivían con el VIH a finales de 2015; 2,1 millones de personas contrajeron la infección por el VIH (finales de 2015) y 1,1 millones de personas fallecieron a causa de enfermedades relacionadas con el síndrome de inmunodeficiencia adquirida (SIDA) (2, 3).

La tuberculosis extrapulmonar se confirma cuando una persona presenta infección en otros órganos que no son los pulmones (pleura, ganglios linfáticos, abdomen, tracto genitourinario, piel, articulaciones, huesos, esófago o meninges) (4, 5). La tuberculosis esofágica es una afección rara (representa solo el 2,8 % de todos los casos de tuberculosis gastrointestinal). Por lo general, ocurre como resultado de la diseminación directa desde los ganglios mediastínicos (rara vez desde los pulmones o el torrente sanguíneo) (6). La afectación primaria de la tuberculosis en el esófago no es común debido a mecanismos protectores tales como el epitelio escamoso estratificado de múltiples capas, la mucosidad, la saliva, el peristaltismo y la postura erecta, lo que hace que la bacteria permanezca en el esófago solo de forma transitoria (7). La tuberculosis esofágica no tiene características clínicas, de laboratorio, radiológicas o endoscópicas. Su diagnóstico definitivo requiere del aislamiento de los bacilos tuberculosos, lo que rara vez se logra en la práctica clínica (8); aun así, clínicamente los pacientes presentan síntomas de disfagia, odinofagia y adelgazamiento. Estos hallazgos clínicos junto con los endoscópicos pueden mimetizar un diagnóstico de carcinoma del esófago (9). En el presente estudio se reporta un paciente con presencia de tuberculosis esofágica asociada con inmunosupresión por VIH.

## PRESENTACIÓN DEL CASO

Se trata de un varón de 40 años edad con antecedentes de consumo crónico de guarapo durante aproximadamente 30 años y VIH diagnosticado una semana antes. Ingresó al servicio de urgencias por un cuadro clínico de 6 meses de evolución consistente en la pérdida progresiva de peso (aproximadamente 40 kg), asociado con disfagia progresiva exacerbada a disfagia para líquidos, astenia, adinamia, hiporexia, dolor pleurítico, deposiciones sanguinolentas y epigastralgia desde hace 10 días; además, refirió episodios de tos con expectoración blanquecina.

Al examen físico de ingreso a urgencias presentó los siguientes signos vitales: presión arterial (PA): 80/60 mm Hg, presión arterial media (PAM): 80 mm Hg, frecuencia cardíaca (FC): 90 latidos por minuto (lpm), frecuencia respiratoria (FR): 22 respiraciones por minuto (rpm), temperatura (T°): 36,5, saturación de oxígeno ($SatO_2$): 93 %. Se encontraba alerta, con actitud distante, hostil, hiposéxico, con ideas de minusvalía y desesperanza, afecto hipotímico de fondo irritable, introspección y prospección parcial, juicio debilitado, tendencias e ideas de suicidio, caquéctico, con mucosa oral con placas blanquecinas en paladar duro y carrillos, enoftalmia, abdomen distendido y doloroso a la palpación en el hipocondrio izquierdo, sin signos de irritación peritoneal, extremidades con marcada atrofia muscular, desnutrición proteicocalórica, piel brillante y descamativa.

Como apoyo diagnóstico, se realizó baciloscopia que dio positivo y endoscopia de vías digestivas altas, en la que se reportaba mucosa gravemente inflamada con ulceraciones irregulares de hasta 2 cm de profundidad, sucias recubiertas de fibrina, con imágenes de lesiones elevadas irregulares de hasta 1 cm de extensión, sugestiva de tuberculosis gastrointestinal; lo anterior fue confirmado por el estudio histopatológico: esofagitis crónica granulomatosa sugestiva de infección por tuberculosis (**Figura 1**) y tomografía axial computarizada (TAC) torácica que revela nódulos centrolobulillares con opacidad de árbol en gemación, cuyas características sugieren micobacterias atípicas o típicas, y lesión ocupante de espacio de aspecto infiltrativo a nivel del lóbulo superior derecho (**Figura 2**). Adicionalmente, en el cuadro hemático se encontró leucocitos 5040/$mm^3$, neutrófilos: 70 %, linfocitos: 19 %, hemoglobina 9,6: %, plaquetas: 271 000/$mm^3$, tiempo de protrombina: 18 segundos, índice internacional normalizado (INR): 1,45, nitrógeno ureico sanguíneo (BUN): 12 mg/dL, creatinina: 0,6 mg/dL, aspartato-aminotransferasa (AST): 123 UI/L, alanina-aminotransferasa (ALT): 44 UI/L, lactato-deshidrogenasa (LDH): 129 UI/L, PCR: 2,07; pruebas complementarias: VIH 191 (positivo), VHC (no reactivo), VHB 0,4 (negativo), treponema (negativo), toxoplasma inmunoglobulina M (IgM) 0,2 (negativo).

Ante estos resultados se dio el manejo con rifampicina (150 mg) + isoniazida (75 mg) + pirazinamida (400 mg) + etambutol (275 mg) cada 24 horas; sin embargo, al sexto día de iniciado el tratamiento el paciente presentó deterioro sistémico y falleció.

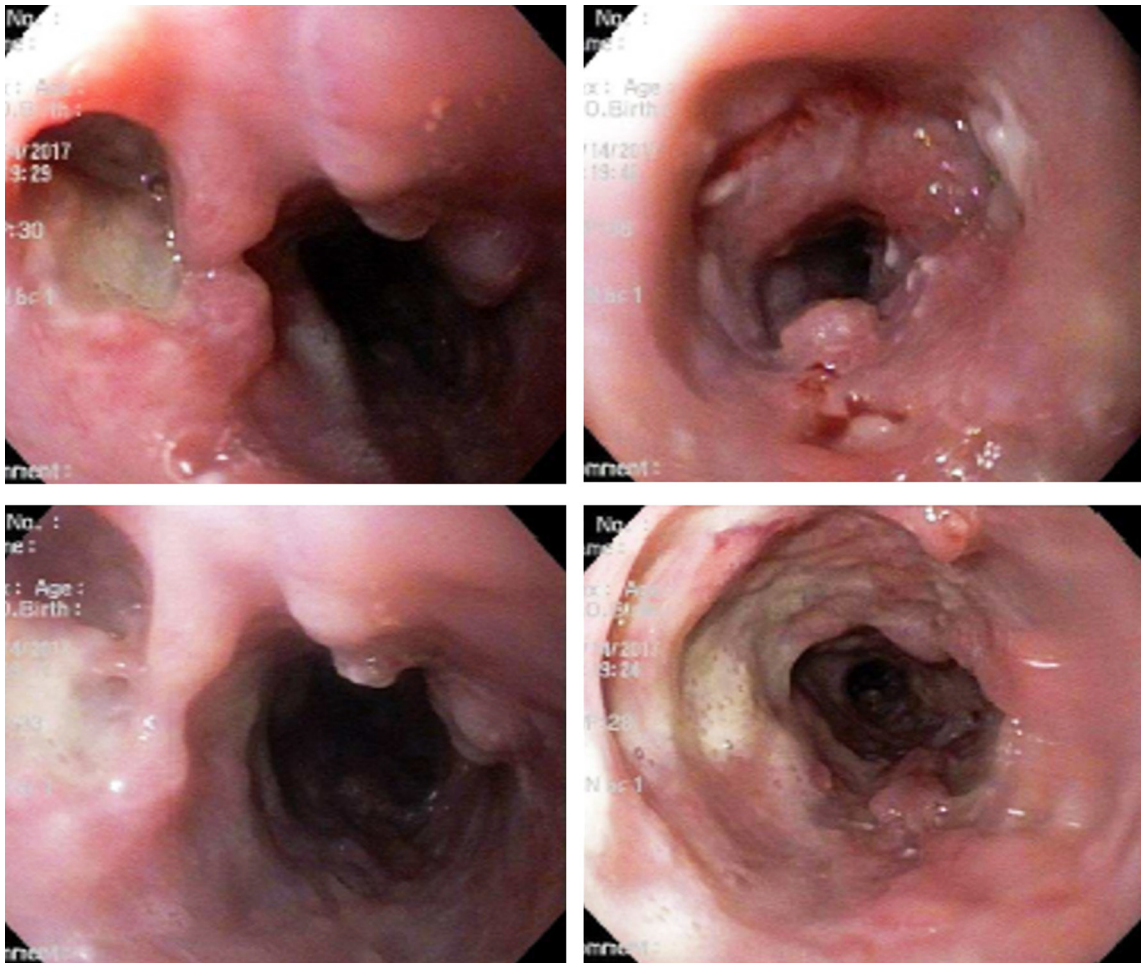

**Figura 1.** Los hallazgos sugieren tuberculosis gastrointestinal.

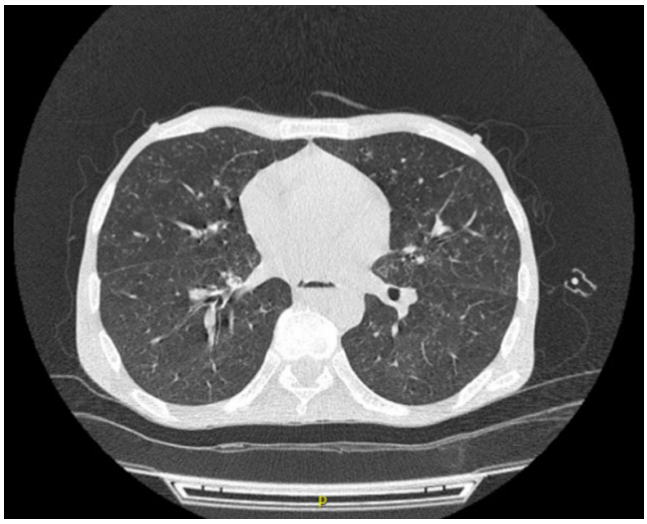

**Figura 2.** Nódulos centrolobulillares con opacidad de árbol en gemación.

## DISCUSIÓN

En relación con las manifestaciones clínicas, del total de pacientes que cursan con tuberculosis, 10 %-20 % corresponde a localizaciones extrapulmonares, dicho porcentaje aumenta de manera considerablemente (45 %-75 %) en pacientes con infección por el VIH (10). La base de la alta frecuencia de tuberculosis extrapulmonar entre pacientes infectados por VIH es la falla de la respuesta inmunitaria contra *Mycobacterium tuberculosis*, lo que permite la diseminación hematógena y la subsiguiente mono- o poliinvasión de tejidos extrapulmonares.

La presentación clínica de la tuberculosis esofágica es aún indeterminada, se puede mostrar como un espectro de características clínicas difusas; sin embargo, buena parte de los casos reportados en la literatura científica confluyen en una típica presentación de disfagia y odinofagia, con disminución

del apetito y pérdida de peso involuntaria, según los casos reportados por Garg R, Carter S, 2017 (11) y Martins M y colaboradores, 2016 (9). Aun así, la disposición de dichas manifestaciones no siempre es bien definida, lo que da lugar a erróneos diagnósticos, como puede ser la presentación acompañada de dolor retroesternal, epigastralgia y vómito, según Kumar y colaboradores, 2016 (12). Debido a la localización gastrointestinal de la tuberculosis esofágica, las manifestaciones relacionadas con dicho sistema son frecuentes, aunque inespecíficas para su detección y diagnóstico, como pueden ser la secreción purulenta anorrectal, según Zuleta y colaboradores, 2012 (13), y hematemesis, conforme lo reportado por Manrique y colaboradores, 2014 (14).

Frente a los paraclínicos, en términos generales, realizar el diagnóstico de tuberculosis extrapulmonar es difícil debido a que es una patología poco común y existe poca familiaridad con su presentación clínica; además de la inaccesibilidad a los lugares de infección y la baja carga bacteriana, que dificulta más el diagnóstico (10). La endoscopia digestiva alta con biopsia es la herramienta diagnóstica más útil, a pesar de que no existen hallazgos característicos y muchas veces la anatomía patológica no es concluyente (9).

Habitualmente, la endoscopia de vías digestivas altas muestra una úlcera solitaria de base cavada y bordes elevados ubicados a nivel del tercio medio del esófago (9, 15); sin embargo, como se demostró anteriormente, no se presenta una lesión clásica o típica de la patología. La literatura científica establece que los hallazgos endoscópicos esofágicos varían desde úlceras superficiales hasta lesiones elevadas que hacen pensar en lesiones neoplásicas, así como estenosis y fistulas (16, 17). En contraste, Hun Seo y colaboradores establecieron que los hallazgos endoscópicos de la tuberculosis esofágica incluyen tipos ulcerativos, granulares o hipertrofiados; y el hallazgo más común es la ulceración lineal con márgenes irregulares y una base grisácea con un borde infiltrado irregular en el esófago medio (7).

No obstante, Laverdure y colaboradores reportaron el caso de un paciente con el siguiente hallazgo endoscópico: lesión que genera el estrechamiento del lumen, con una depresión longitudinal en su centro y sin evidencia de ulceración o inflamación de la mucosa (18); en contraste con nuestro caso, que reporta ulceraciones irregulares de hasta 1 cm en toda su extensión acompañado de reacción inflamatoria grave y reducción de la luz esofágica, lesiones muy similares a las reportadas por Lagos y colaboradores (19), y Momin y colaboradores (20). El diagnóstico definitivo se logra a través del aislamiento de bacilos en los medios de cultivo apropiado (9, 10), la presencia de granulomas caseificantes y de bacilos ácido-alcohol resistentes en las biopsias (9, 15, 17, 20, 21). Con respecto al diagnóstico endoscópico, reportamos una esofagitis crónica granulomatosa sugestiva de infección por tuberculosis, compatible con el reporte de Bresky y colaboradores (10), Mohan y colaboradores (22) y Manrique y colaboradores (14).

Pese a lo manifestado, Momin y colaboradores, y Zuleta y colaboradores reportaron casos con histopatología normal, sin presencia de granulomas caseificantes y ni de bacilos ácido-alcohol resistentes (20, 21). Las características histológicas tienen una amplia gama de patrones como la intensa infiltración de linfocitos, la marcada reacción inflamatoria (23) o la presencia de células gigantes del tipo Langhans (12, 19, 24). Finalmente, para el diagnóstico definitivo, además del estudio histopatológico se usa la detección de fragmentos del genoma bacilar por técnicas de PCR, las cuales han mostrado una sensibilidad del 80 % y una especificidad del 100 % en el diagnóstico de tuberculosis extrapulmonar (9).

Adicionalmente, una prueba de alto impacto actual es el uso de la endosonografía, también conocida como *ecografía endoscópica*, la cual tiene hallazgos característicos de esta patología; uno de estos es la presencia de ganglios linfáticos adyacentes a la patología esofágica, de localización subcarinal o periesofágica, los cuales se encontraban enmarañados (8, 25), heterogéneos con una ecotextura predominantemente hipoecogénica (26) o anecoica, particularmente en el centro y algunos hilos y focos (manchas) hiperecogénicos (7, 8, 25). Otros hallazgos típicos son el engrosamiento de la pared esofágica y la formación de masas con disrupción de la adventicia (7, 27).

En relación con el tratamiento, el régimen farmacológico estándar recomendado para la tuberculosis esofágica corresponde a tratamiento antituberculoso tetraconjugado (rifampicina, isoniazida, pirazinamida, etambutol) (10, 13, 14, 22) por 2 meses más isoniacida y rifampicina por 4 meses adicionales (14); sin embargo, se puede usar estreptomicina por etambutol (23). Algunos autores afirman el uso de esquema triple (21): isoniacida, rifampicina y pirazinamida (17), y algunos deciden adicionar piridoxina (9). Generalmente, estos pacientes tienen buen pronóstico si se hace un diagnóstico temprano (21, 23) con tasas del éxito del 90 % (14); pero en pacientes inmunosuprimidos, particularmente los pacientes con SIDA (17, 21, 23), no responde adecuadamente el tratamiento antituberculoso y pueden tener una evolución fatal debido a la agresividad de la infección (21, 23). Por esta razón, se establece que la eficacia del tratamiento depende del estado del sistema inmunitario del paciente (13). A pesar de que el paciente del caso reportado recibió el tratamiento farmacológico oportuno (rifampicina 150 mg + isoniazida 75 mg + pirazinamida 400 mg + etambutol 275 mg), tuvo un deterioro sistémico progresivo de su estado de salud que lo llevó a la muerte.

## CONCLUSIÓN

La tuberculosis esofágica es una entidad poco frecuente de la tuberculosis extrapulmonar, A pesar del amplio espectro

de manifestaciones clínicas, la disfagia es una de las más representativas. La coinfección con VIH ha sido frecuente en los últimos años. El uso oportuno de la endoscopia de vías digestivas altas y la ecografía esofágica son de gran ayuda para orientar el diagnóstico, que se logra confirmar por medio del estudio histopatológico de las lesiones.

## Contribución al manuscrito

Asesoría y construcción desde el ámbito clínico: Edwar Jassir Rozo-Ortiz. Asesoría y construcción desde el ámbito metodológico: Mónica Paola Quemba-Mesa. Recolección de trabajo de campo y construcción de reporte de caso: demás autores.

## Conflictos de interés

Los autores declaran no presentar conflictos de intereses.

## Fuentes de financiación

Se recibió financiación por parte de la Universidad de Boyacá.

## REFERENCIAS


1. Fadul-Pérez S. Protocolo de Vigilancia en Salud Pública, tuberculosis, código: 813. INS; 2020 [consultado el 30 de enero de 2021]. Disponible en: https://www.ins.gov.co/buscador-eventos/Lineamientos/PRO_Tuberculosis.pdf
2. Onusida. Hoja informativa - Últimas estadísticas sobre el estado de la epidemia de sida. [consultado el 30 de mayo de 2018]. Disponible en: http://www.unaids.org/es/resources/fact-sheet
3. OMS. VIH/sida. [consultado el 30 de mayo de 2018]. Disponible en: https://www.who.int/es/news-room/fact-sheets/detail/hiv-aids
4. Tang N, Frank A, Pahalawatta V, Lampinen J, Coblenz-Korte A, Dunn C, Li C, Cloherty G, Abravaya K, Leckie G. Analytical and clinical performance of Abbott RealTime MTB, an assay for detection of Mycobacterium tuberculosis in pulmonary specimens. Tuberculosis (Edinb). 2015;95(5):613-9. https://doi.org/10.1016/j.tube.2015.05.010
5. Procedimientos para la prevención y control de la tuberculosis. Manual 2017. Quito: Ministerio de Salud Pública de Ecuador; 2017 [consultado el 30 de mayo de 2018]. Disponible en: https://www.salud.gob.ec/wp-content/uploads/2017/07/MANUAL-DE-PROCEDIMIENTOS-DE-TB-FINAL.pdf
6. Khanna V, Kumar A, Alexander N, Surendran P. A case report on esophageal tuberculosis - A rare entity. Int J Surg Case Rep. 2017;35:41-43. https://doi.org/10.1016/j.ijscr.2017.03.042
7. Seo JH, Kim GH, Jhi JH, Park YJ, Jang YS, Lee BE, Song GA. Endosonographic features of esophageal tuberculosis presenting as a subepithelial lesion. J Dig Dis. 2017;18(3):185-188. https://doi.org/10.1111/1751-2980.12454
8. Tang Y, Shi W, Sun X, Xi W. Endoscopic ultrasound in diagnosis of esophageal tuberculosis: 10-year experience at a tertiary care center. Dis Esophagus. 2017;30(8):1-6. https://doi.org/10.1093/dote/dox031
9. Martins M, Juliana O, Carvalho A, Santos A, Santos-Costa C, Monteiro J, Abreu A, Esteves J, Garcia J, Pinto-Correia J. Tuberculose esofágica primária: desafio para o cirurgião. Rev Port Cir. 2016;(38):31-35.
10. Bresky G, Silva N, Madariaga J. Esofagitis tuberculosa en un paciente HIV positivo. Rev Méd Chile. 2007;135(10):1323-1326. http://dx.doi.org/10.4067/S0034-98872007001000014
11. Garg R, Carter S, Barawi M. Dysphagia from esophageal tuberculosis in a patient with undiagnosed HIV infection. Endoscopy. 2017;49(8):E195-E196. https://doi.org/10.1055/s-0043-110667
12. Kumar S, Minz M, Sinha SK, Vaiphei K, Sharma A, Singh S, Kenwar DB. Esophageal tuberculosis with coexisting opportunistic infections in a renal allograft transplant recipient. Transpl Infect Dis. 2017;19(1). https://doi.org/10.1111/tid.12640
13. Zuleta MA, Viveros D, Cañón DP. Tuberculosis intestinal: reporte de caso y revisión de la literatura. Infectio. 2012;16(3):178-182. https://doi.org/10.1016/S0123-9392(12)70009-7
14. Manrique CA, Salinas DC, Martínez JD, Garzón OM, Hernández CG, Hormaza N, Lizarazo J, Marulanda J, Molano JC, Rey M. Tuberculosis esofágica: informe de un caso. Rev Col Gastroenterol. 2014;29(4):446-448.
15. Sala A, Leibovich N, Souto G, Sabatini C, Brodersen C, Segal E. Tuberculosis esofágica: presentación de un caso y revisión de la literatura. Acta Gastroenterol Latinoam. 2011;41(1):47-51.
16. Salinas DC, Moreno DC, Dennis RJ. Tuberculosis pulmonar, esofágica y laríngea. Acta Médica Colombiana. 2014;39(1):85-9.
17. Baños R, Serrano A, Alberca F, Alajarín M, Albaladejo A, Vargas A, Molina J. Tuberculosis esofágica. Rev Gastroenterol Perú. 2006;26:200-202.
18. Laverdure N, Lepilliez V, Mion F. Esophageal tuberculosis: A rather specific endoscopic lesion? Clin Res Hepatol Gastroenterol. 2016;40(6):e69-e70. https://doi.org/10.1016/j.clinre.2016.05.009
19. Lagos AC, Marques I, Reis J, Esteves P, Costeiro J, Afonso A, Costa B. Tuberculose primária do esófago. GE

J Port Gastrenterol. 2012;19(3):143-145. https://doi.org/10.1016/j.jpg.2010.08.001
20. Momin RN, Chong VH. Oesophageal tuberculosis: rare but not to be forgotten. Singapore Med J. 2012;53(9):e192-4.
21. Pioner SR, Rech D; Menegotto L, Pioner F, Santos C. Tuberculose esofágica primária – relato de caso. Rev Col Bras Cir. 2007;34(5):357-358.
22. Mohan P, Myilsamy S, Leelakrishnan V. Esophageal tuberculosis. Clin Res Hepatol Gastroenterol. 2012;36(4):312-3. https://doi.org/10.1016/j.clinre.2011.12.017
23. Perdomo JA, Naomoto Y, Haisa M, Yamatsuji T, Kamikawa Y, Tanaka N. Tuberculosis of the esophagus. Dis Esophagus. 1998;11(1):72-4.
24. Montoya M, Chumbiraico R, Ricalde M, Cazorla E, Hernandez G. Blastomicosis Oral, Papilomatosis Laríngea y Tuberculosis Esofágica. Rev Peru Med Exp Salud Pública. 2012;29(2):250-254.
25. Puri R, Khaliq A, Kumar M, Sud R, Vasdev N. Esophageal tuberculosis: role of endoscopic ultrasound in diagnosis. Dis Esophagus. 2012;25(2):102-6. https://doi.org/10.1111/j.1442-2050.2011.01223.x
26. Li YX, Nian WD, Wang HH. A case of esophageal tuberculosis with unusual endoscopic feature. Clin Res Hepatol Gastroenterol. 2018;42(1):e5-e6. https://doi.org/10.1016/j.clinre.2017.04.010
27. Mou Y, Zeng H, Wang QM, Yi H, Liu W, Wen D, Hu B. Esophageal tuberculosis initially misdiagnosed by endoscopy as a submucosal tumor. Endoscopy. 2015;47 Suppl 1 UCTN:E30-1. https://doi.org/10.1055/s-0034-1391133

DOI: https://doi.org/10.22516/25007440.485



# Perforación gástrica por espina de pescado. Reporte de un caso y revisión de literatura

## Gastric perforation caused by fish bone. Case report and literature review

Yolima Alfaro,[1] Luis Fernando Rodríguez,[2] Luis Fernando Molineros,[3*] Sandra Cifuentes,[4] Juan Oswaldo Berdugo.[5]

ACCESO ABIERTO

**Citación:**
Alfaro Y, Rodríguez LF, Molineros LF, Cifuentes S, Berdugo JO. Perforación gástrica por espina de pescado. Reporte de un caso y revisión de literatura. Rev Colomb Gastroenterol. 2021;36(1):115-119. https://doi.org/10.22516/25007440.485

[1] MD, Grupo de Investigación GIFYNCA, Fundación Hospital San Pedro. Pasto, Colombia.
[2] MD, Fundación Hospital San Pedro. Pasto, Colombia.
[3] Biol. MEPI; PhD (C) Salud Publica. Director de Investigación, Grupo de Investigación GIFYNCA, Fundación Hospital San Pedro. Pasto, Colombia.
[4] MD. Especialista en Medicina Interna, Gastroenterología, Fundación Hospital San Pedro. Pasto, Colombia.
[5] MD. Especialista en Radiología e Imágenes Diagnósticas, Fundación Hospital San Pedro. Pasto, Colombia.

***Correspondencia:** Luis Fernando Molineros. luis.molineros@correounivalle.edu.co

Fecha recibido: 22/11/19
Fecha aceptado: 16/04/20

### Resumen
La ingesta de cuerpos extraños es una entidad clínica común en el servicio de gastroenterología; la mayoría de veces estos pasan a través del tracto digestivo de manera espontánea y, en algunos casos, pueden presentar complicaciones como obstrucción o perforación. Es importante realizar un diagnóstico temprano con el fin de definir una terapia conservadora o quirúrgica inmediata. Se presenta el caso de una paciente de 67 años de edad que ingresó al servicio de urgencias por dolor abdominal de 16 días de evolución; como había sospecha de tumor gástrico sobreinfectado, se solicitó una endoscopia digestiva alta para la toma de biopsias, pero de forma sorpresiva se extrajo una espina de pescado de 3,5 cm sin complicaciones; posteriormente, se realizó el manejo del absceso gástrico con antibióticos por 14 días, con un buen desenlace clínico.

### Palabras clave
Perforación, gastroscopia, espina de pescado, informe.

### Abstract
Foreign body ingestion is a common reason for consultation to the Gastroenterology Service. Most of these bodies pass through the digestive tract spontaneously and, in some cases, may cause complications such as obstruction or perforation. Early diagnosis is crucial to establish immediate conservative or surgical therapy. The following is the case of a 67-year-old patient admitted to the Emergency Department due to abdominal pain of 16 days of evolution. Since an over-infected gastric tumor was suspected, an upper gastrointestinal endoscopy was requested for biopsy. Strikingly, a 3.5cm fish bone was removed without complications. Gastric abscess was treated subsequently with antibiotics for 14 days, obtaining a good clinical outcome.

### Keywords
Perforation, Gastroscopy, Fish bone, Report.

## INTRODUCCIÓN

En gastroenterología, una de las causas de consulta es la ingesta de cuerpo extraño y la más frecuente es la de espina de pescado; aquellas espinas que son largas y puntiagudas pueden causar complicaciones en un 1 % a un 5 %, por lo que requieren la extracción por vía endoscópica y, en algunos casos, quirúrgica (1). La perforación del tracto gastrointestinal por espina de pescado ocurre en menos del 1 % de los casos. La tasa de mortalidad es desconocida,

pero han sido raramente reportadas (2-5). Entre los adultos, la incidencia es mayor cuando se trata de personas con retraso mental o con alteraciones psiquiátricas.

La mala dentición o una inadecuada masticación de los alimentos constituyen claros factores de riesgo. Las prótesis dentarias no consiguen suplir la dentadura propia, lo que compromete la sensibilidad táctil discriminativa de la cavidad bucal. La mala visión se convierte en otro factor añadido que, a menudo, coexiste en estas personas (3). Aproximadamente, el 50 % de las ingestas se queda localizado en el esófago y cerca del 26 % en el estómago; una vez que pasan al estómago, suelen ser expulsadas espontáneamente; un porcentaje bajo queda enclavado en la mucosa gastrointestinal, por ser afilado o de gran tamaño. La región prepilórica y la válvula ileocecal son las dos localizaciones donde se enclavan con mayor frecuencia, por ser zonas de mayor estenosis fisiológica (4).

Es frecuente que el diagnóstico de perforación intestinal por espina de pescado se confunda con algunas de las enfermedades más comunes, como la apendicitis aguda o la diverticulitis aguda, y que no se haga la asociación causal por el tiempo que normalmente transcurre desde la ingestión hasta la aparición de los síntomas, que suelen ser inespecíficos y relacionados con fiebre, malestar y dolor abdominal, que progresa a una peritonitis localizada (5). La endoscopia es un medio de diagnóstico y tratamiento rápido que disminuye la morbilidad. La extracción de los cuerpos extraños mediante endoscopia permite identificar el objeto, valorar el estado de la mucosa subyacente y comprobar si se ha producido alguna complicación (5).

En la perforación intestinal por espina de pescado se pueden presentar básicamente dos posibilidades: una es que la perforación puede localizarse y, mediante los mecanismos de defensa peritoneal, llevar a la formación de plastrón; la otra es que se presente peritonitis secundaria a la perforación. Los gérmenes encontrados con frecuencia son *Escherichia coli*, *Streptococcus*, *Enterobacter spp.*, *Klebsiella spp.*, *Enterococcus spp.*, *Pseudomonas aeruginosa*, *Proteus spp.*, *Staphylococcus aureus* y *Staphylococcus epidermidis*. El tratamiento antibiótico debe iniciarse desde antes de la cirugía o del procedimiento endoscópico, continuarse y modificarse de acuerdo con los resultados de los cultivos y evolución clínica (5).

Se presenta un caso en el que la ingesta de espina de pescado produjo una perforación y un absceso gástrico que se resolvió satisfactoriamente de forma endoscópica y con manejo antibiótico.

## PRESENTACIÓN DEL CASO CLÍNICO

Se trata de una paciente femenina de 67 años de edad, sin antecedentes patológicos, quien ingresó al servicio de urgencias con un cuadro clínico de aproximadamente 16 días de evolución de dolor abdominal en el cuadrante superior izquierdo, escalofrío, inapetencia y pérdida de peso de aproximadamente 6 kilos. Dentro de los estudios practicados, inicialmente se tomó una endoscopia digestiva alta, en la que se evidenció una lesión en la vertiente extrínseca de curvatura mayor, con sospecha de lesión subepitelial frente a la compresión extrínseca de 5 cm, con mucosa adyacente normal, ecografía de abdomen, imágenes de engrosamiento de la cama gástrica con imágenes ecogénicas que invaden la luz y sombra acústica posterior, colonoscopia con reporte de diverticulosis y sospecha de tumor sobreinfectado, por lo cual se realizó una tomografía axial computarizada (TAC) de abdomen y se encontró una masa exofitica con densidad de tejidos blandos que se localiza en relación con la curvatura mayor del estómago, aparentemente sólida. Las posibilidades diagnósticas a considerar son tumores del estroma gastrointestinal (GIST gástrico) frente a la reacción al cuerpo extraño (**Figura 1**). Los marcadores tumorales fueron negativos; el hemograma resultó sin leucocitosis, sin anemia y con PCR elevada (172,9).

**Figura 1.** TAC de abdomen contrastado.

Se realizó una segunda endoscopia digestiva alta para definir la localización de la masa y la toma de biopsias; se observó un engrosamiento grave de la mucosa de curvatura mayor con gran eritema. Se tomaron múltiples biopsias y, de forma sorpresiva, se extrajo una espina de pescado de 3,5 cm (**Figuras 2** y **3**). Posteriormente, se inició el manejo antibiótico para absceso gástrico; se interrogó nuevamente a la paciente, quien negó el consumo de pescado en el último mes o meses previos; se realizó un seguimiento con una TAC abdominal, en la que se evidenció una disminución del tamaño de la lesión y escaso líquido que no amerita drenaje (**Figura 4**). Se completó el tratamiento antibiótico

y se realizó una ecografía de abdomen de control con el absceso resuelto.

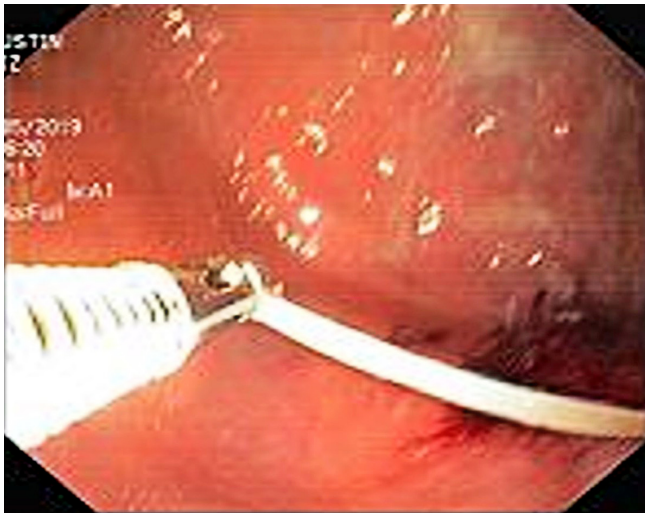

**Figura 2.** Endoscopia digestiva alta.

**Figura 3.** Extracción del hueso de pescado por endoscopia.

**Figura 4.** TAC de abdomen contrastado de control.

## DISCUSIÓN

La ingestión de cuerpo extraño es motivo de consulta frecuente en los servicios de urgencias, y la segunda indicación más habitual para la realización de endoscopia digestiva alta urgente (4-9). Se considera que del 80 % al 90 % de los cuerpos extraños pueden pasar de manera espontánea, sin causar daño (3), y solo el 1 % puede generar abscesos o perforaciones, de los cuales los huesos de pescado son la principal causa (2-5). A diferencia de la población pediátrica que ingiere monedas, botones, pilas y objetos de plástico, en los adultos son más frecuentes los objetos orgánicos como bolos de alimentos, espinas de pescado y huesos (6-10); esto se debe a que la gran mayoría de adultos utiliza prótesis dentales, alterando la sensibilidad táctil discriminativa de la cavidad bucal y, además, la mala visión aumenta el riesgo de ingesta involuntaria de un cuerpo extraño (3).

El mayor porcentaje de perforación gastrointestinal por espina de pescado se presenta en el esófago, en aproximadamente un 50 % de las personas; a pesar de ello, la perforación aórtica es una complicación infrecuente. Benítez (11) reportó dos casos con perforación aórtica cuya complicación fue la fistula aortoesofágica con desenlace fatal, lo cual llega al 22 %; por esto es importante un diagnóstico oportuno en el que se identifique la localización de la lesión, lo cual contribuye a mejorar el pronóstico vital del paciente. Solo un 26 % de los cuerpos extraños queda enclavado en la mucosa gástrica; y con mayor frecuencia pueden derivar en complicaciones como abscesos, perforación y fistulas (4, 6, 7, 10). En niños, es muy común que los cuerpos extraños se localicen a nivel de vía aérea; de acuerdo con la ubicación del cuerpo extraño, se presentan los síntomas que pueden ir desde tos hasta dificultad respiratoria. En estos casos se justifica la realización de broncoscopia, por tratarse de un procedimiento diagnóstico y terapéutico, y que a la vez es seguro, por lo que se convierte en el estándar de oro para remover cuerpos extraños en niños; y su retraso podría aumentar el riesgo de complicaciones (12-14).

Un diagnóstico rápido y oportuno disminuye la morbimortalidad; en algunos casos, se puede presentar con síntomas atípicos e inespecíficos que enmascaran la lesión y más cuando no se tiene un antecedente claro de ingesta de cuerpo extraño. La sintomatología en este caso fue poco específica y se desconocía el antecedente de ingesta de pescado, lo que generó un diagnóstico erróneo; el tiempo de presentación de los síntomas no fue inmediato, dado que la paciente llevaba aproximadamente 16 días con sintomatología, pero se desconocía el tiempo transcurrido entre el consumo de pescado y los síntomas presentados. Garrido (1) reportó un caso similar sobre perforación gástrica por cuerpo extraño de larga permanencia en un paciente que debutó con sintomatología de abdomen agudo cuyo

cuerpo extraño permaneció aproximadamente por 14 años y que posteriormente necesitó manejo quirúrgico. En el primer caso reportado por Benítez (11), la sintomatología la presentó 12 días después de la ingesta accidental de la espina de pescado.

En todo paciente con sospecha de cuerpo extraño es indispensable la utilización de ayudas diagnósticas; la radiografía simple es útil cuando es radiopaco y para visualizar signos de perforación, como el aire libre en el diafragma, el mediastino, el retroperitoneo o en áreas subcutáneas cervicales (15). La radiografía simple es poco útil, debido a que las espinas de pescado no son radiopacas, además del enmascaramiento por los tejidos blandos y el edema que se produce alrededor del cuerpo extraño. La TAC, además de identificar cuerpos no radiopacos, es de gran utilidad para localizar el segmento y permitir la visualización del cuerpo extraño; por su alta sensibilidad (100 %) y especificidad (93,7 %) se recomienda como el examen inicial (8, 11, 16).

Se considera que la existencia de una perforación es una contraindicación absoluta para realizar exploraciones endoscópicas, tanto altas como bajas. Al tratarse de un procedimiento desafiante y de alto riesgo, sobre todo cuando son objetos afilados que pueden causar perforación y sangrado; otro factor de riesgo es la falta de ayuno, que puede generar complicaciones como la broncoaspiración, lo que complica el estado del paciente (12); sin embargo, el tratamiento conservador de las perforaciones pequeñas está bien documentado, siempre y cuando no haya perforaciones abiertas o peritonitis. Con el paso del tiempo se han perfeccionado las técnicas endoscópicas y, en este sentido, cobra importancia, ya que no solo permiten hacer el diagnóstico, sino también la extracción. Por lo general, el manejo clásico ha sido quirúrgico, que se asocia con muy alta morbimortalidad (55 % a 78 %). Cada vez se han publicado más casos en los que se ha utilizado la endoscopia, por ser menos agresiva y con una gran capacidad de resolución (4, 9-11, 15-18). Según Rosón y colaboradores (4), hay reportes de varios casos de perforaciones tanto esofágicas como gástricas y ocasionalmente en el colon, que fueron manejadas de forma adecuada con tratamiento conservador. Es importante el cubrimiento antibiótico que deben recibir los pacientes y, más aún, cuando se generan abscesos. En este caso, el paciente recibió cubrimiento para gérmenes grampositivos y gramnegativos por 14 días, con una respuesta clínica adecuada (5).

Finalmente, en la ingesta de hueso de pescado es frecuente el manejo conservador mediante la extracción por endoscopia, dado que es la alternativa con menor riesgo de morbimortalidad. En el caso de abscesos y peritonitis, es necesario establecer un esquema de tratamiento con antibióticos.


## Fuentes de financiación

Ninguna financiación privada ha sustentado este estudio.


## Conflictos de interés

Los autores declaran no tener ningún conflicto de intereses.

## REFERENCIAS


1. Garrido R, Verástegui T, Huanqui J, Cárdenas B. Abdomen agudo debido a perforación gástrica por cuerpo extraño de larga permanencia. Rev Gastroenterol Perú. 2012;32(1):84-7.
2. Mutlu A, Uysal E, Ulusoy L, Duran C, Selamoğlu D. A fish bone causing ileal perforation in the terminal ileum. Ulus Travma Acil Cerrahi Derg. 2012;18(1):89-91. https://doi.org/10.5505/tjtes.2011.90912
3. Pfau PR, Ginsberg GG. Cuerpos extraños y bezoares. En: Feldman M, Friedman LS, Brandt LJ, eds. Sleisenger y Fordtran. Enfermedades Digestivas y Hepáticas, Fisiopatología, Diagnóstico y Tratamiento, 8ª ed. Madrid: Elsevier, 2008:499-513
4. Rosón Rodríguez P, López Ortega S, Melgarejo F, Vásquez Pedreño L, Fernández Castañer A. Seguridad del tratamiento conservador de la perforación gástrica por espina de pescado. Gastroenterol Hepatol. 2009;32(8):552-6. https://doi.org/10.1016/j.gastrohep.2009.04.010
5. Barragán C, Rueda J, Espitia E, Uriza L, Rosselli D. Perforación intestinal por espina de pescado, revisión de la literatura científica y presentación de dos casos. Rev Colomb Cir. 2012;27:79-84.
6. Vásquez M, Rosendo Y, Rodulfo J, Camacaro O. Absceso retrofaríngeo por perforación esofágica con espina de pescado, a propósito de un caso. GEN. 2012;66(2):120-3.
7. Vásquez JC, Montesinos E, Castillo L, Rojas L, Peralta J. Perforación Esofágica y Mediastinitis causada por Espina de Pescado: Reporte de 3 casos. Rev Gastroenterol Perú. 2006;26(4):400-3.
8. Cañete-Celestino E, Gómez P, Núñez-Delgado Y, López-Martín G, García-Galera A. Perforación gástrica contenida secundaria a peculiar cuerpo extraño. Rapd Online. 2015;38(4):183-5.
9. Ríos G, Alliende F, Miquel I, Arancibia ME, Rodríguez L, Saelzer E. Extracción endoscópica de cuerpos extraños

digestivos. Rev Chil Ped. 2013;84(5):505-512. http://dx.doi.org/10.4067/S0370-41062013000500004
10. Núñez Ó, Sanz C, Pérez I, Holguera L, Alberdi J. Resolución endoscópica de perforación gástrica con penetración a páncreas por espina de pescado. Gastroenterol Hepatol. 2018;41(9):567-8. https://doi.org/10.1016/j.gastrohep.2017.11.002
11. Benítez E, Alfonso M, Lesmes MC, Barón V, Hernández O, Oliveros G. Perforación aorto-esofágica, diagnóstico clínico e imagenológico: reporte de dos casos clínicos con manejo endovascular. Rev Colomb Cir. 2019;34:190-8. https://doi.org/10.30944/20117582.114
12. Low Kapalu C, Lantos J, Booser A, Thomson M, Attard T. Preventing Self-Harm From Repeat Foreign-Body Ingestion. Pediatrics. 2020;145(1):e20191515. https://doi.org/10.1542/peds.2019-1515
13. Palmer J, Osario C, Madriñán J, Montalvo A, Dr. Uro H. Extracción broncoscópica de cuerpos extraños en la vía aérea. Diez años de experiencia. Acta Pediatr Mex. 2010;31(3):102-107. https://doi.org/10.18233/APM31No3pp102-107
14. Doniz M, Illodo G, Pereira D, Padín L, López J, Bujanda A, Diz JC. Obstrucción glótica por cuerpo extraño en un niño. Rev Chil Anest. 2010;39(4):311-4.
15. Lee JH, Kim HC, Yang DM, Kim SW, Jin W, Park SJ, Kim HJ. What is the role of plain radiography in patients with foreign bodies in the gastrointestinal tract? Clin Imaging. 2012;36(5):447-54. https://doi.org/10.1016/j.clinimag.2011.11.017
16. Maluenda, C, Varea, V, Bodas A. Ingesta de cuerpos extraños. En: Protocolos diagnóstico-terapéuticos de Gastroenterología, Hepatología y Nutrición Pediátrica. Madrid: Ergon; 2010. p. 131-4.
17. Fernández Landaluce A. Triaje de urgencias de pediatría. En: Protocolos diagnósticos y terapéuticos de Medicina Pediátrica de Urgencias. 3.ª edición. Sociedad Española de Urgencias de Pediatría (SEUP); 2019. p. 1-14.
18. ASGE Standards of Practice Committee, Ikenberry SO, Jue TL, Anderson MA, Appalaneni V, Banerjee S, Ben-Menachem T, Decker GA, Fanelli RD, Fisher LR, Fukami N, Harrison ME, Jain R, Khan KM, Krinsky ML, Maple JT, Sharaf R, Strohmeyer L, Dominitz JA. Management of ingested foreign bodies and food impactions. Gastrointest Endosc. 2011;73(6):1085-91. https://doi.org/10.1016/j.gie.2010.11.010

DOI: https://doi.org/10.22516/25007440.490



# Derivación biliodigestiva guiada por ultrasonografía endoscópica en el paciente con adenocarcinoma de páncreas y obstrucción de la vía biliar estadio IV: reporte de caso

## Biliodigestive shunt guided by endoscopic ultrasonography in patient with stage IV pancreatic adenocarcinoma and obstruction of the bile duct. A case report

María Manrique,[1] Wilmar Martín-M.[2*]

ACCESO ABIERTO

**Citación:**
Manrique M, Martín W. Derivación biliodigestiva guiada por ultrasonografía endoscópica en el paciente con adenocarcinoma de páncreas y obstrucción de la vía biliar estadio IV: reporte de caso. Rev Colomb Gastroenterol. 2021;36(1):120-125. https://doi.org/10.22516/25007440.490

[1] Cirugía gastrointestinal, ecoendoscopia y endoscopia digestiva, Instituto Nacional de Cancerología. Bogotá D. C., Colombia.
[2] *Fellow* en cirugía gastrointestinal y endoscopia digestiva, Instituto Nacional de Cancerología. Bogotá D. C., Colombia.

***Correspondencia:** Wilmar Martín.
wilmartin16@yahoo.com

Fecha recibido: 11/12/19
Fecha aceptado: 13/02/20

### Resumen
La endosonografía endoscópica es una alternativa que sirve como guía para la realización de derivaciones biliodigestivas en los casos en los que la colangiopancreatografía retrógrada endoscópica (CPRE) ha fallado. Se han descrito técnicas como la coledocoduodenostomía o coledocoantrostomía guiadas por ultrasonografía endoscópica (USE).

Se describe el caso de una paciente de 72 años con adenocarcinoma de páncreas, compromiso portal y de paredes duodenales, en quien se usó la CPRE para intentar una derivación paliativa y fue fallida, por lo cual se realizó la colocación de un *stent* metálico guiado por endosonografía endoscópica, con adecuada respuesta clínica al tratamiento. En conclusión, el procedimiento es seguro y la endosonografía es una vía alterna efectiva en los casos de CPRE fallidas para lograr derivaciones biliares en casos de obstrucción de la vía biliar de origen maligno.

### Palabras clave
Obstrucción del conducto biliar, colangiopancreatografía endoscópica retrógrada (CPRE), ultrasonografía endoscópica (USE).

### Abstract
Endoscopic endosonography is an alternative to guide biliodigestive shunting in cases where endoscopic retrograde cholangiopancreatography (ERCP) has failed. Techniques such as choledoduodenostomy or choledochoantrostomy guided by endoscopic ultrasonography have been described.

This is the case of a 72-year-old patient with pancreatic adenocarcinoma, portal vein and duodenal wall involvement, in whom ERCP to try a palliative shunt failed. Therefore, a metal stent was placed using endoscopic endosonography, with adequate clinical response to the procedure and treatment. It is concluded that the procedure is safe and that endosonography is an effective alternative in cases of ERCP failure to achieve biliary bypass in cases of malignant biliary obstruction.

### Keywords
Bile duct obstruction, Retrograde endoscopic cholangiopancreatography (ERCP), Endoscopic ultrasonography (EUS).

## INTRODUCCIÓN

La derivación biliar endoscópica es la técnica utilizada en pacientes con estenosis del confluente biliopancreático, secundaria a neoplasias irresecables, y la CPRE es la técnica de elección para llevar a cabo estas derivaciones (1). Aun siendo el método de elección, la CPRE falla entre un 5 % y 10 % de los casos (2), debido a situaciones tales como alte-



© 2021 Asociación Colombiana de Gastroenterología

ración de la anatomía, obstrucción gastroduodenal, segmento obstruido con longitud considerable, distorsión de la papila, divertículo periampular y *stents* duodenales (2). Históricamente, si la CPRE falla, el paciente es llevado a derivaciones percutáneas transparietohepáticas, y de igual forma se han observado con este procedimiento tasas de complicaciones y morbilidad que pueden llegar al 33 % (2), entre las que se incluyen disfunción del catéter y colangitis asociada, fuga de bilis o sangrado a la cavidad peritoneal; y finalmente, la opción quirúrgica es la medida en caso de que las dos anteriores técnicas no logren derivar adecuadamente el conducto biliar, con la consecuente morbilidad de cualquier intervención quirúrgica. Por estas razones, la derivación biliar guiada por ultrasonografía endoscópica (USE) ha surgido como una alternativa de drenaje.

Se presenta el caso clínico de una paciente adulta mayor con obstrucción biliar de origen maligno, a quien se le practicó la inserción de un *stent* metálico guiado por USE después de una CPRE fallida para derivación.

## DESCRIPCIÓN DEL CASO

Se trata de una paciente de 72 años con cuadro clínico de obstrucción biliar secundaria a una masa en la cabeza del páncreas, cuyos estudios se describen a continuación: los niveles de bilirrubinas iniciales totales se encontraron en 12,32 mg/dL a expensas de la directa, que es de 10,8 mg/dL; tomografía de abdomen total que reportó neoplasia en la cabeza del páncreas, rodeando en 180° la vena mesentérica superior; confluente esplenoportal permeable; arteria hepática permeable; dilatación de la vía biliar intra- y extrahepática, y del conducto pancreático principal; aumento de la densidad de la grasa de la raíz del mesenterio con ganglios con ejes cortos (entre 5 mm y 6 mm) sospechosos por su realce; y lesión focal hepática en el segmento 6 de aspecto sospechoso para infiltración neoplásica, sin liquido libre (**Figuras 1** y **2**).

Se complementaron estudios con resonancia de abdomen simple que mostró una dilatación de la vía biliar intra- y extrahepática asociada con una masa pancreática localizada en la cabeza, con signos de compromiso de la raíz del mesenterio y lesión focal hepática en el sexto segmento de aspecto sospechoso (**Figura 3**).

Con los hallazgos descritos se decidió el manejo paliativo y se llevó a CPRE con la intención de realizar una derivación biliar con *stent*; se encontró la papila distorsionada con retracción local de las paredes duodenales y se logró la canulación de la vía biliar distal, pero fue fallida para la vía biliar proximal. Entonces, se realizó la derivación biliodigestiva guiada por USE, en la que se encontró una infiltración neoplásica de la papila duodenal que impide su canulación y la cabeza del páncreas tenía una lesión hipoecoica heterogénea de 23 mm de diámetro con una dilatación retrógrada de la vía biliar hasta 18 mm (**Figura 4**). Se realizó una punción inicial de la masa para el estudio histológico y, posteriormente, de la vía biliar transduodenal con una aguja de 19 Fr, avanzando la guía hidrofílica 0,035; la dilatación se realizó con un balón dilatador biliar bajo

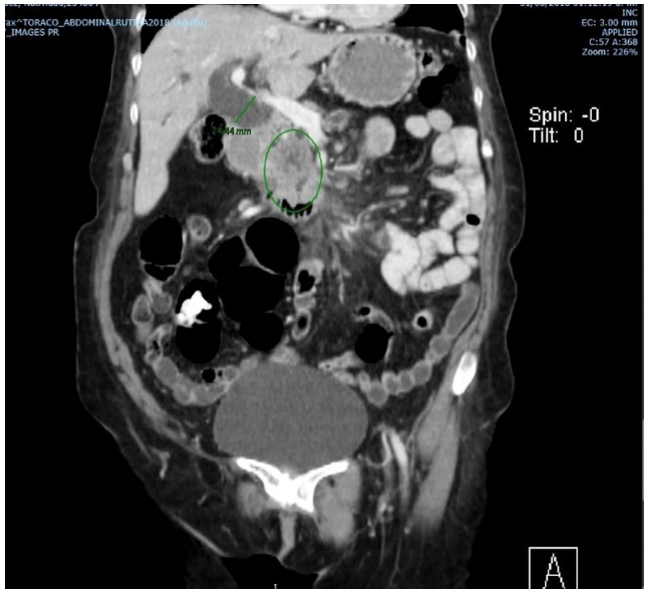


**Figura 1.** Masa de la cabeza del páncreas, obstrucción de la vía biliar distal.

**Figura 2.** Aumento de la densidad de la grasa mesentérica con adenopatías subyacentes.

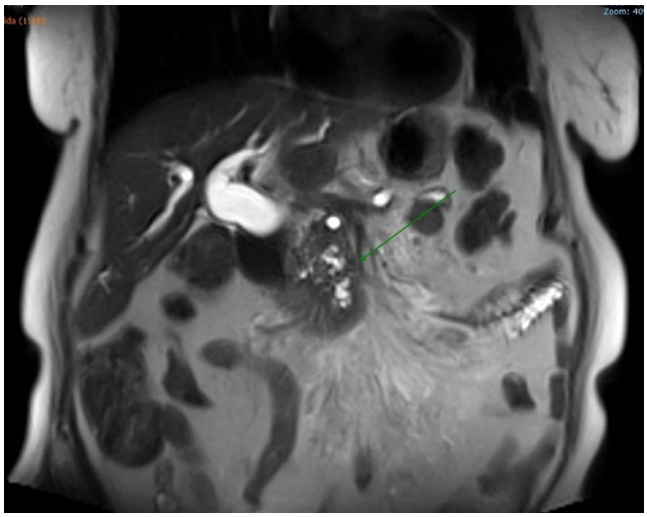

**Figura 3.** Masa de la cabeza del páncreas, dilatación de la vía biliar intra- y extrahepática.

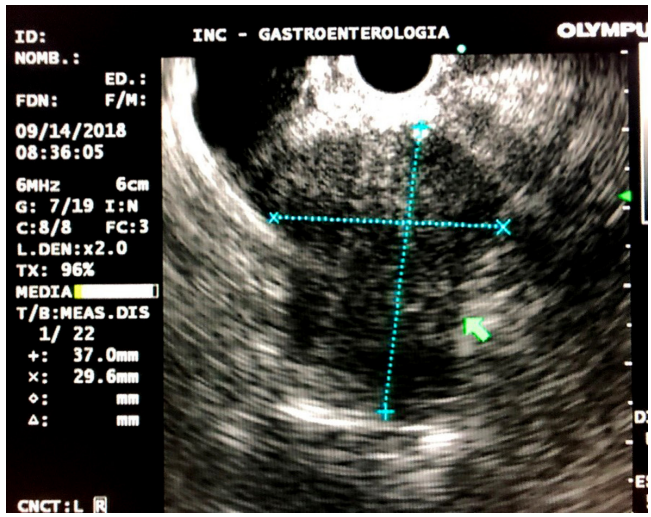


**Figura 4.** Visión por endosonografía de la masa en la cabeza de páncreas y dilatación de la vía biliar.

control fluoroscópico y la posterior colocación del *stent* biliar metálico completamente cubierto de 10 x 80 mm, el cual se liberó bajo control endoscópico y fluoroscópico con una adecuada apertura y drenaje del medio de contraste y de bilis clara, sin complicaciones posteriores (**Figuras 5** y **6**). El reporte de la citología obtenida por endosonografía confirmó el compromiso por adenocarcinoma. A los 2 meses se le realizó control de bilirrubina total en 2,42 mg/dL; directa, en 1,85 mg/dL; e indirecta, en 0,58 mg/dL (**Figura 7**). La paciente continuó el manejo con oncología y cuidados paliativos.

**Figura 5.** Canulación de la vía biliar guiada por endosonografía y fluoroscopia en la que se observa la dilatación con la amputación distal.

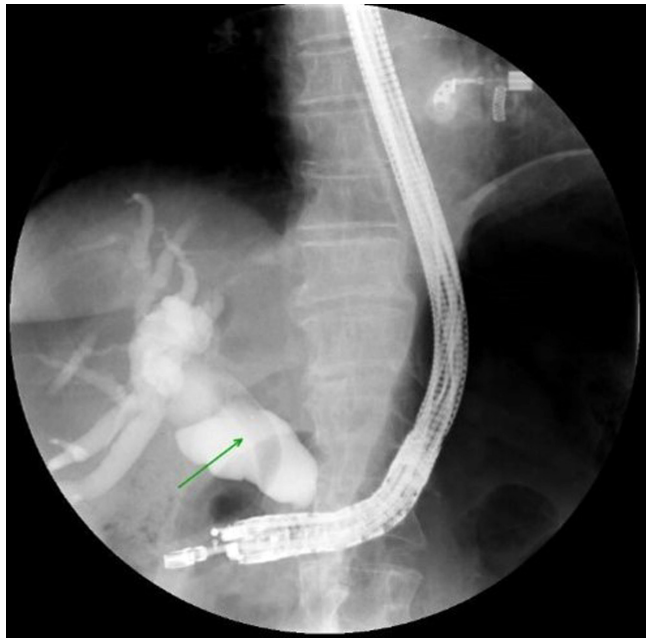

**Figura 6.** *Stent* metálico liberado bajo control por endosonografía y guía fluoroscópica.

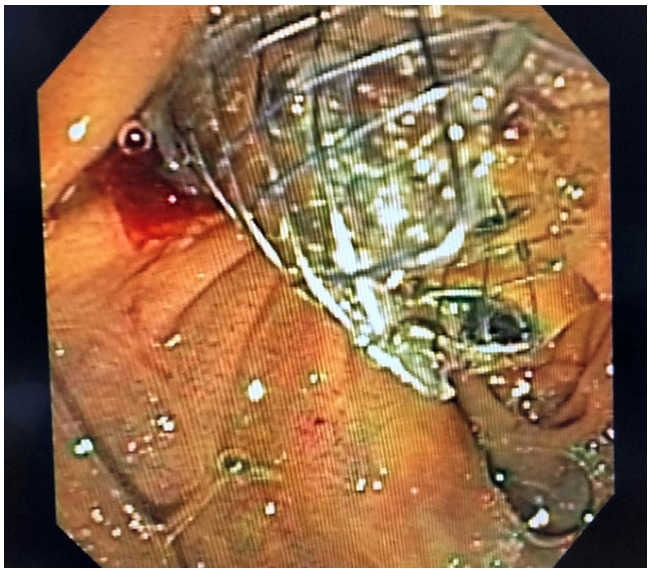

**Figura 7.** Resultado final de la derivación biliodigestiva guiada por USE.

## DISCUSIÓN

El caso corresponde a obstrucción del colédoco distal de origen maligno secundario a adenocarcinoma inoperable en la cabeza del páncreas, que requirió de derivación de la vía biliar dados los efectos de la compresión. Al respecto se han documentado casos semejantes en los que por el carácter compresivo de patologías malignas no es posible canular la vía biliar, pero lo mismo también se presenta en obstrucciones de origen benigno (3-6).

La derivación biliodigestiva guiada por USE es una alternativa cuando la CPRE falla en el acceso a la papila o la vía biliar, lo cual sucede entre un 5 % y un 10 % (7); en fallas ocasionadas por alteración anatómica, como en el presente caso; o frente a distorsión ampular, diverticulosis periampular, obstrucción de la salida gástrica o *stents* duodenales *in situ* (2).

La derivación biliar transparietohepática se realiza cuando la CPRE falla, pero presenta hasta un 33 % de eventos adversos: hemorragias, bilioperitoneo, infección y colangitis aguda, entre otros (8); mientras que la derivación biliodigestiva guiada por USE representa un menor riesgo de este tipo de eventos.

Los drenajes transparietohepáticos están asociados con una morbilidad importante. Hay reportes de complicaciones que llegan hasta el 60 % en las derivaciones transparietohepáticas, comparadas con el 35 % de las realizadas por derivación biliodigestiva guiada por USE (3).

La derivación biliodigestiva guiada por USE fue mencionada inicialmente por Giovannini y colaboradores en 2001 (9), y actualmente se está demostrando su seguridad y eficacia dado el abordaje de esta técnica (2), adicional a las ventajas que presenta al ser mínimamente invasiva, poderse realizar posteriormente a una CPRE fallida en el mismo tiempo del procedimiento y por el mismo especialista, lograr el drenaje de los conductos biliares intra- y extrahepáticos, producir dolor leve por el procedimiento o sin la presencia de este, no implicar drenaje externo, dislocar el drenaje, no limitar las actividades diarias del paciente, requerir solo un tiempo leve de hospitalización y presentar una baja tasa de complicaciones (3, 10, 11).

Con respecto a las complicaciones, se menciona que varían entre un 3,4 % y un 38,6 %, con una tasa promedio entre 17 % y 18,9 % (3, 12, 13), pero con tendencia a ser menores con el tiempo (10, 13-15), y comprenden fuga biliar (3 %), hemorragia (2,7 %), colangitis (0,3 %), sepsis y peritonitis (3,5 %) (10). Dentro de las complicaciones graves, se han descrito con una muy baja frecuencia la migración del *stent* en la cavidad peritoneal y perforaciones fatales (10, 16, 17); sin embargo, no se ha definido aún un consenso al respecto de las complicaciones (2).

Como se mencionó, las derivaciones percutáneas están asociadas con un menor éxito clínico y, por consiguiente, un mayor costo. Con respecto a la comparación entre CPRE frente a la USE para derivación biliar, ambos procedimientos tienen la misma efectividad, pero no hay estudios prospectivos que comparen la derivación biliodigestiva guiada por USE como procedimiento primario en la derivación biliodigestiva (2).

En los casos de obstrucción maligna, puede ser bastante compleja la canulación de la papila y, por la misma razón, se incrementa el tiempo de manipulación, lo cual puede desencadenar eventos adversos, de los cuales el principal es la pancreatitis posterior a la CPRE, que puede llegar hasta el 10 % en los casos que el tiempo de canulación excede los 10 minutos (18).

En este sentido, en el último consenso multinstitucional se definió que la derivación biliodigestiva guiada por USE es la técnica de elección para pacientes con una obstrucción maligna de la vía biliar y que no fue posible derivarlos con la realización de CPRE, para lo cual han propuesto un algoritmo de manejo (**Figura 8**) (1).

Se ha demostrado que es un procedimiento seguro y efectivo para el manejo de la obstrucción maligna, con resultados muy similares al compararlo con la CPRE. Inclusive, se puede pensar que no solo es la elección en casos de una CPRE fallida, lo puede ser también en casos de obstrucción

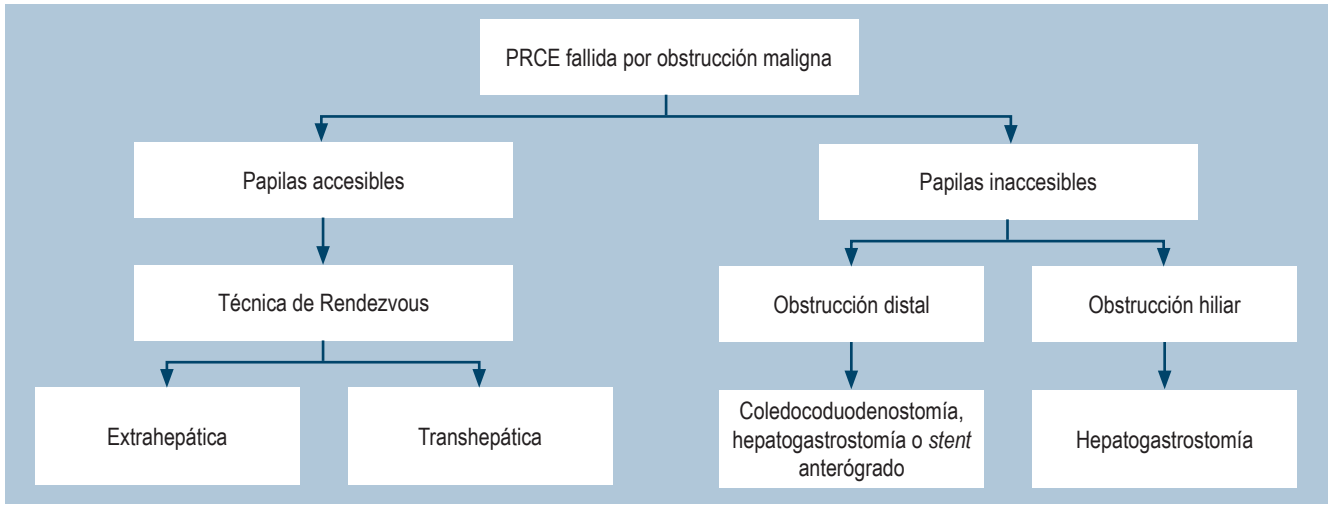


**Figura 8.** Algoritmo de manejo para los pacientes con CPRE fallida por una obstrucción maligna (1). Tomado de: Guo J et al. Endosc Ultrasound. 2018;7(6):356-365.

gástrica distal; y gracias a que se realiza bajo visión directa, se puede evitar el riesgo de pancreatitis aguda.

## CONCLUSIÓN

La derivación biliodigestiva guiada por endosonografía endoscópica es una técnica emergente, considerada una muy buena alternativa en aquellos casos en los que la CPRE como procedimiento inicial resultó fallido. El procedimiento es práctico, efectivo, eficaz y eficiente, con un adecuado margen de seguridad y respuesta clínica. Al ser una técnica emergente, se requieren de mayores estudios que permitan consolidar las ventajas referidas.


## Fuentes de financiación

Los autores expresan que el presente estudio fue financiado con recursos propios y no implicó aportes externos de ninguna índole.


## Conflictos de interés

Los autores expresan no presentar ningún tipo de conflicto de interés con el presente estudio.

## REFERENCIAS


1. Guo J, Giovannini M, Sahai AV, Saftoiu A, Dietrich CF, Santo E, Fusaroli P, Siddiqui AA, Bhutani MS, Bun Teoh AY, Irisawa A, Arturo Arias BL, Achanta CR, Jenssen C, Seo DW, Adler DG, Kalaitzakis E, Artifon E, Itokawa F, Poley JW, Mishra G, Ho KY, Wang HP, Okasha HH, Lachter J, Vila JJ, Iglesias-Garcia J, Yamao K, Yasuda K, Kubota K, Palazzo L, Sabbagh LC, Sharma M, Kida M, El-Nady M, Nguyen NQ, Vilmann P, Garg PK, Rai P, Mukai S, Carrara S, Parupudi S, Sridhar S, Lakhtakia S, Rana SS, Ogura T, Baron TH, Dhir V, Sun S. A multi-institution consensus on how to perform EUS-guided biliary drainage for malignant biliary obstruction. Endosc Ultrasound. 2018;7(6):356-365. https://doi.org/10.4103/eus.eus_53_18
2. Baars JE, Kaffes AJ, Saxena P. EUS-guided biliary drainage: A comprehensive review of the literature. Endosc Ultrasound. 2018;7(1):4-9. https://doi.org/10.4103/eus.eus_105_17
3. Giovannini M, Bories E, Napoleon B, Barthet M, Caillol F, Pesenti C. Multicenter randomized phase II study: Percutaneous biliary drainage vs. EUS guided biliary drainage: Results of intermediate analysis. Gastrointest Endosc 2015;81(5 Suppl):AB174. https://doi.org/10.1016/j.gie.2015.03.1926

4. Du L, D'Souza P, Thiesen A, Girgis S, Owen R, McNally D, Sarlieve P, Sandha G. Percutaneous transhepatic cholangioscopy for indeterminate biliary strictures using the SpyGlass system: a case series. Endoscopy. 2015;47(11):1054-6. https://doi.org/10.1055/s-0034-1392527
5. Franzini T, Cardarelli-Leite L, Figueira ERR, Morita F, Domingos FUG, Carnevale FC, de Moura EGH. SpyGlass percutaneous transhepatic cholangioscopy-guided lithotripsy of a large intrahepatic stone. Endoscopy. 2017;49(12):E292-E293. https://doi.org/10.1055/s-0043-117943
6. Mendonça EQ, de Oliveira JF, Baba ER, Dias AR, Maluf-Filho F. Percutaneous transhepatic cholangioscopy for the diagnosis of biliary obstruction in a patient with Roux-en-Y partial gastrectomy. Gastrointest Endosc. 2017;85(1):255-256. https://doi.org/10.1016/j.gie.2016.07.057
7. Enochsson L, Swahn F, Arnelo U, Nilsson M, Löhr M, Persson G. Nationwide, population-based data from 11,074 ERCP procedures from the Swedish Registry for Gallstone Surgery and ERCP. Gastrointest Endosc. 2010;72(6):1175-84, 1184.e1-3. https://doi.org/10.1016/j.gie.2010.07.047
8. Nennstiel S, Weber A, Frick G, Haller B, Meining A, Schmid RM, Neu B. Drainage-related Complications in Percutaneous Transhepatic Biliary Drainage: An Analysis Over 10 Years. J Clin Gastroenterol. 2015;49(9):764-70. https://doi.org/10.1097/MCG.0000000000000275
9. Giovannini M, Moutardier V, Pesenti C, Bories E, Lelong B, Delpero JR. Endoscopic ultrasound-guided bilioduodenal anastomosis: a new technique for biliary drainage. Endoscopy. 2001;33(10):898-900. https://doi.org/10.1055/s-2001-17324
10. Sharaiha RZ, Khan MA, Kamal F, Tyberg A, Tombazzi CR, Ali B, Tombazzi C, Kahaleh M. Efficacy and safety of EUS-guided biliary drainage in comparison with percutaneous biliary drainage when ERCP fails: a systematic review and meta-analysis. Gastrointest Endosc. 2017;85(5):904-914. https://doi.org/10.1016/j.gie.2016.12.023
11. Khashab MA, Valeshabad AK, Afghani E, Singh VK, Kumbhari V, Messallam A, Saxena P, El Zein M, Lennon AM, Canto MI, Kalloo AN. A comparative evaluation of EUS-guided biliary drainage and percutaneous drainage in patients with distal malignant biliary obstruction and failed ERCP. Dig Dis Sci. 2015;60(2):557-65. https://doi.org/10.1007/s10620-014-3300-6
12. Khan MA, Akbar A, Baron TH, Khan S, Kocak M, Alastal Y, Hammad T, Lee WM, Sofi A, Artifon EL, Nawras A, Ismail MK. Endoscopic Ultrasound-Guided Biliary Drainage: A Systematic Review and Meta-Analysis. Dig Dis Sci. 2016;61(3):684-703. https://doi.org/10.1007/s10620-015-3933-0
13. Dhir V, Isayama H, Itoi T, Almadi M, Siripun A, Teoh AYB, Ho KY. Endoscopic ultrasonography-guided biliary and pancreatic duct interventions. Dig Endosc. 2017;29(4):472-485. https://doi.org/10.1111/den.12818
14. Tyberg A, Desai AP, Kumta NA, Brown E, Gaidhane M, Sharaiha RZ, Kahaleh M. EUS-guided biliary drainage after failed ERCP: a novel algorithm individualized based on patient anatomy. Gastrointest Endosc. 2016;84(6):941-946. https://doi.org/10.1016/j.gie.2016.05.035
15. Kunda R, Pérez-Miranda M, Will U, Ullrich S, Brenke D, Dollhopf M, Meier M, Larghi A. EUS-guided choledochoduodenostomy for malignant distal biliary obstruction using a lumen-apposing fully covered metal stent after failed ERCP. Surg Endosc. 2016;30(11):5002-5008. https://doi.org/10.1007/s00464-016-4845-6
16. Minaga K, Kitano M, Yamashita Y, Nakatani Y, Kudo M. Stent migration into the abdominal cavity after EUS-guided hepaticogastrostomy. Gastrointest Endosc. 2017;85(1):263-264. https://doi.org/10.1016/j.gie.2016.03.016
17. Martins FP, Rossini LG, Ferrari AP. Migration of a covered metallic stent following endoscopic ultrasound-guided hepaticogastrostomy: fatal complication. Endoscopy. 2010;42 Suppl 2:E126-7. https://doi.org/10.1055/s-0029-1243911
18. Bailey AA, Bourke MJ, Williams SJ, Walsh PR, Murray MA, Lee EY, Kwan V, Lynch PM. A prospective randomized trial of cannulation technique in ERCP: effects on technical success and post-ERCP pancreatitis. Endoscopy. 2008;40(4):296-301. https://doi.org/10.1055/s-2007-995566

DOI: https://doi.org/10.22516/25007440.492



# Mucosectomía endoscópica para cáncer gástrico temprano: una alternativa vigente

## Endoscopic mucosal resection for early gastric cancer: A current alternative

Edgar Julián Ferreira-Bohórquez,[1*] Carlos Hernando Cala-Noriega,[2] Juan David Villa-Córdoba,[3] Ernesto García-Ayala.[4]

ACCESO ABIERTO

**Citación:**
Ferreira-Bohórquez EJ, Cala-Noriega CH, Villa-Córdoba JD, García-Ayala E. Mucosectomía endoscópica para cáncer gástrico temprano: una alternativa vigente. Rev Colomb Gastroenterol. 2021;36(1):126-129. https://doi.org/10.22516/25007440.492

[1] Gastroenterólogo clínico-quirúrgico, Hospital Regional Manuela Beltrán del Socorro. Socorro, Santander, Colombia.
[2] Médico de urgencias, Hospital Regional Manuela Beltrán. Socorro, Santander, Colombia.
[3] Médico interno, Universidad Nacional de Colombia. Bogotá, Colombia.
[4] Médico patólogo y docente de la Universidad Industrial de Santander (UIS). Bucaramanga, Santander, Colombia.

***Correspondencia:**
Edgar Julián Ferreira-Bohórquez.
ejulferbo@yahoo.com

Fecha recibido: 17/12/19
Fecha aceptado: 17/06/20

### Resumen
La mucosectomía endoscópica ha probado ser una alternativa efectiva para el tratamiento del cáncer gástrico temprano; sin embargo, se requiere de un seguimiento estricto para asegurar una conducta de manejo adecuada en caso de recurrencia. Se presenta el caso de un paciente de 54 años, con hallazgo incidental de un carcinoma gástrico temprano, a quien se le realizó mucosectomía endoscópica, con un reporte final de histopatología compatible con adenocarcinoma gástrico temprano y márgenes de resección negativos, con un seguimiento endoscópico e histopatológico a 2 meses negativos para malignidad.

### Palabras clave
Cáncer gástrico, resección endoscópica de la mucosa.

### Abstract
Endoscopic mucosal resection has proven to be an effective alternative for the treatment of early gastric cancer. However, strict follow-up is necessary to ensure adequate management in the event of recurrence. This is the case of a 54-year-old patient with an incidental finding of early gastric carcinoma. He underwent endoscopic mucosal resection, with a final histopathology report compatible with early gastric adenocarcinoma and negative resection margins. Endoscopic and histopathological follow-up at 2 months showed negative results for malignancy.

### Keywords
Gastric cancer, Endoscopic mucosal resection.

## INTRODUCCIÓN

El cáncer gástrico temprano se define como *aquel cáncer cuya invasión se limita a la capa submucosa del estómago al examen microscópico, independiente del compromiso de ganglios linfáticos*. Esta definición fue propuesta por la Sociedad Japonesa de Endoscopia Digestiva en 1971 (1). Desde hace cerca de 3 décadas, se conoce que la supervivencia a 5 años es del 100 % en pacientes con lesiones en la mucosa y 90 % en los pacientes con invasión submucosa. También se ha descrito supervivencia del 99 % en pacientes con clasificación $N_0$ y de 73 % con clasificación $N_1$. Los datos de supervivencia a 10 años son idénticos en pacientes sometidos a manejo quirúrgico o endoscópico para el cáncer gástrico temprano (2, 3).



© 2021 Asociación Colombiana de Gastroenterología

En 2018 el cáncer gástrico representó más de un millón de nuevos casos a nivel mundial y un estimado de muertes que asciende a 783 000, por lo que esta entidad se ubicó como la tercera causa de muerte por cáncer (4).

Una de las clasificaciones más ampliamente utilizadas es la de París de 2002, en la que cada tipo es predictivo del grado de invasión en la submucosa, que se correlaciona con el riesgo de metástasis ganglionares en las lesiones gástricas. Las lesiones clasificadas como París 0-I, 0-IIc y 0-III se asocian con un mayor riesgo de invasión submucosa (57 %, 37 % y 40 %, respectivamente) en comparación con las lesiones 0-IIa y 0-IIb (29 % y 20 %, respectivamente) (**Tabla 1**) (5).

**Tabla 1.** Clasificación de París

| Características endoscópicas | Tipo | Descripción |
|---|---|---|
| Lesiones polipoides | 0-Ip<br>0-Is | Pólipos pedunculados<br>Pólipos sésiles |
| Lesiones no polipoides | 0-IIa<br>0-IIb<br>0-IIc | Superficial elevada<br>Completamente plana<br>Superficial, deprimida sin ulceración |
| Lesiones excavadas | 0-III | Excavadas y ulceradas |

En Colombia se recomienda la realización de endoscopia digestiva alta con luz blanca, en todos los pacientes con dispepsia no investigada, si tienen síntomas y signos de alarma; y también se utiliza en asociación la cromoendoscopia con colorantes tipo índigo carmín para el tamizaje y detección de lesiones premalignas y tumores gástricos tempranos. También se utiliza el mapeo con protocolo de Sydney y el estudio histológico con protocolo OLGA (*operative link for gastritis assessment*) (6).

## CASO CLÍNICO

Se presenta el caso de un hombre de 54 años procedente del área rural de Socorro, Santander, a quien se le realizó una endoscopia digestiva alta para la evaluación por un posible cuerpo extraño esofágico, y se encontró como hallazgo incidental la presencia de una lesión de 8 mm en el antro hacia la curva mayor de 8 mm de diámetro, altamente compatible con una neoplasia gástrica temprana 0-Is (**Figura 1**). Las biopsias fueron compatibles con adenocarcinoma bien diferenciado. Con dichos hallazgos consultó al Hospital Regional Manuela Beltrán, donde se complementaron los estudios con una ultrasonografía endoscópica gástrica, que evidenció el compromiso de las capas ultrasonográficas I y II (hasta la muscular de la mucosa) (**Figura 2**); por tanto, se clasificó como uT1uN0, compatible con un cáncer gástrico temprano. Como estudios adicionales, una tomografía axial computarizada (TAC) de abdomen contrastada descartó la presencia de metástasis a distancia o compromiso ganglionar. Se programó para realizarle una mucosectomía endoscópica gástrica.

**Figura 1.** Lesión 0-Is encontrada como hallazgo incidental en la endoscopia de vías digestivas altas.

**Figura 2.** Ultrasonografía endoscópica, lesión que llega hasta la segunda capa.

### Descripción del procedimiento y seguimiento

Se utilizó una torre de endoscopia estándar, con esofagogastroduodenoscopio de un solo canal de trabajo. Se utilizó una aguja de esclerosis con solución de adrenalina 1:20 000 para infiltrar la lesión en su base y se practicó una resección endoscópica con un asa poligonal, con la que se logró recuperar una sola pieza completa, de aproximadamente 12 mm de dimensión mayor (**Figuras 3** y **4**).

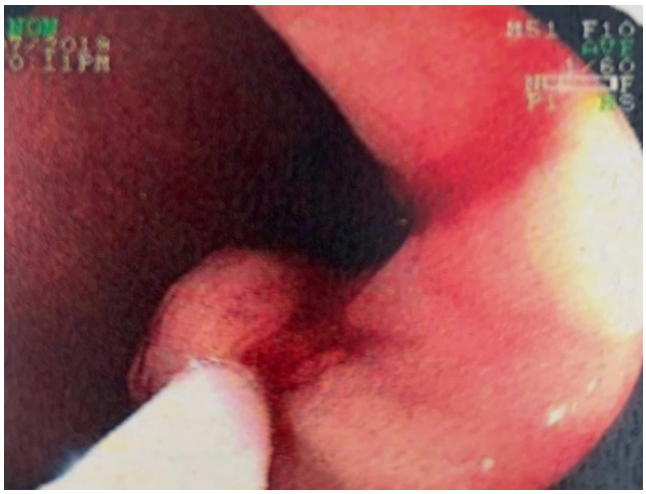

**Figura 3.** Resección durante la mucosectomía.

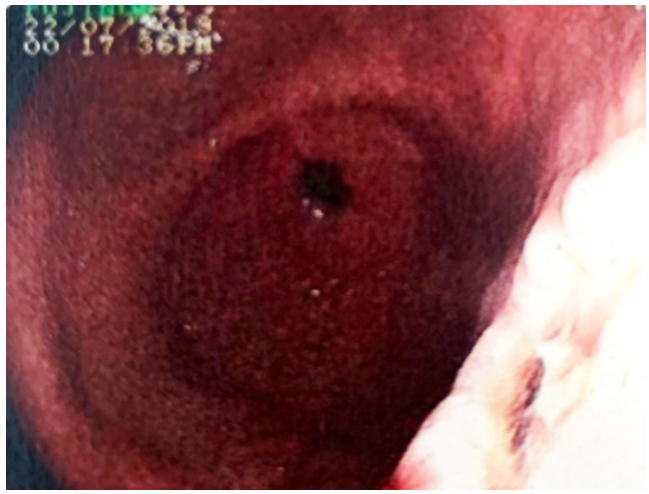

**Figura 4.** Lecho de la lesión.

Se envió la muestra para el estudio histopatológico. El resultado de la patología fue reportado de la siguiente manera: "Resección endoscópica de la lesión (pared gástrica) con adenocarcinoma gástrico temprano (precoz, superficial, bien diferenciado) de variedad intestinal que compromete hasta la muscular de la mucosa sin traspasarla. Líneas de sección laterales y borde medial alejados y libres de lesión" (**Figuras 5** y **6**).

El paciente tuvo una evolución clínica satisfactoria y tuvo egreso hospitalario un día después del procedimiento. Se realizó una endoscopia digestiva alta de control a los 2 meses de la resección endoscópica en la que se hallaron cambios cicatriciales sobre el lecho de resección y se tomaron biopsias múltiples que fueron reportadas sin evidencia de malignidad. El paciente se encuentra asintomático y en espera de un nuevo seguimiento endoscópico.

## DISCUSIÓN

La mucosectomía endoscópica o resección endoscópica de la mucosa se considera una alternativa segura para el tratamiento de lesiones superficiales limitadas a la mucosa y cuenta con una tasa de resección completa mayor del 90 %

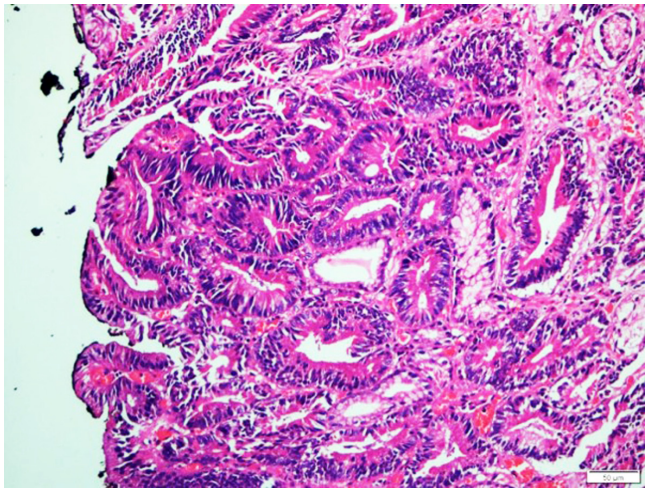

**Figura 5.** 10x hematoxilina-eosina. Mucosa gástrica con reemplazo de la arquitectura normal por presencia de lesión tumoral maligna conformada por elementos glandulares y tubulares, revestidos por epitelio columnar alto focalmente pseudoestratificado con moderado pleomorfismo e hipercromatismo nuclear.

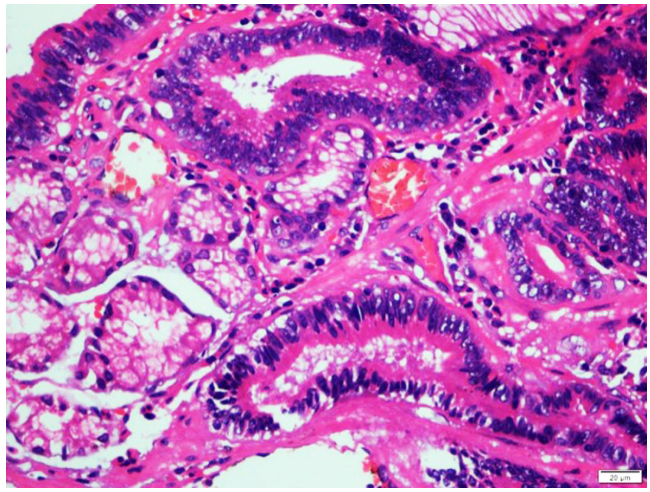

**Figura 6.** 40x hematoxilina-eosina. Se observan elementos glandulares tubulares en cercanía de fibra muscular lisa de la muscular de la mucosa. Adyacente se encuentra componente glandular normal.

de los casos. Existe también la disección endoscópica de la submucosa, reservada para lesiones mayores de 20 mm, y más profundas tipo IIc y III, el cual es un procedimiento más complejo, pero que cuenta con tasas de éxito superiores al 95 %. Las complicaciones del tratamiento endoscópico son muy raras; el sangrado y la perforación son las más frecuentes (hasta 5 %), y con menor frecuencia son el enfisema subcutáneo y neumomediastino (7-9).

Se recomienda el seguimiento de los pacientes tratados por cáncer gástrico en donde pueda realizarse una endoscopia cada 3 a 6 meses por 1 a 2 años, luego cada 6 a 12 meses por 3 a 5 años y, finalmente, cada año (8).

## CONCLUSIONES

El avance en las técnicas de diagnóstico y terapia endoscópica, incluidos el ultrasonido endoscópico y diferentes técnicas de resección endoscópica, han permitido que actualmente el cáncer gástrico temprano pueda ser tratado con medidas poco invasivas y tasas de éxito altas. No obstante, se requiere un seguimiento endoscópico periódico estricto o para supervisar recurrencias y reintroducir un tratamiento oportuno adecuado.

## REFERENCIAS


1. Murakami T. Pathomorphological diagnosis: definition and gross classification of early gastric cancer. Gann Monogr Cancer Res. 1971;11:53-5.
2. Inoue K, Tobe T, Kan N, Nio Y, Sakai M, Takeuchi E, Sugiyama T. Problems in the definition and treatment of early gastric cancer. Br J Surg. 1991;78(7):818-21. https//doi.org/10.1002/bjs.1800780717
3. Han S, Hsu A, Wassef WY. An update in the endoscopic management of gastric cancer. Curr Opin Gastroenterol. 2016;32(6):492-500. https//doi.org/10.1097/MOG.0000000000000318
4. Bray F, Ferlay J, Soerjomataram I, Siegel RL, Torre LA, Jemal A. Global cancer statistics 2018: GLOBOCAN estimates of incidence and mortality worldwide for 36 cancers in 185 countries. CA Cancer J Clin. 2018;68(6):394-424. https//doi.org/10.3322/caac.21492
5. The Paris endoscopic classification of superficial neoplastic lesions: esophagus, stomach, and colon: November 30 to December 1, 2002. Gastrointest Endosc. 2003;58(6 Suppl):S3-43. https//doi.org/10.1016/s0016-5107(03)02159-x
6. Gómez MA, Riveros JH, Ruiz O, Concha A, Ángel DM, Torres M, Pardo R, Otero W, Sabbagh L. Guía de práctica clínica para la prevención, diagnóstico y tratamiento del cáncer gástrico temprano-2015. Rev Col Gastroenterol. 2015;30(Supl 1):34-42.
7. Espinel J, Pinedo E, Ojeda V, Del Rio MG. Treatment modalities for early gastric cancer. World J Gastrointest Endosc. 2015;7(12):1062-9. https//doi.org/10.4253/wjge.v7.i12.1062
8. Gómez M, Otero W, Arbeláz V. Tratamiento endoscópico de cáncer gástrico temprano en Colombia con seguimiento a cinco años. Rev Col Gastroenterol. 2009;24(4):347-52.
9. Ono H, Kondo H, Gotoda T, Shirao K, Yamaguchi H, Saito D, Hosokawa K, Shimoda T, Yoshida S. Endoscopic mucosal resection for treatment of early gastric cancer. Gut. 2001;48(2):225-9. https//doi.org/10.1136/gut.48.2.225

DOI: https://doi.org/10.22516/25007440.494

Reporte de caso

# Hallazgos en la endoscopia digestiva alta en niños con talla baja

## Findings of upper gastrointestinal endoscopy in children with short stature

Julio César Castro-Murillo,[1] Carlos Alberto Velasco-Benítez,[2*] Otto Gerardo Calderón-Guerrero.[3]

ACCESO ABIERTO

**Citación:**
Castro-Murillo JC, Velasco-Benítez CA, Calderón-Guerrero OG. Hallazgos en la endoscopia digestiva alta en niños con talla baja. Rev Colomb Gastroenterol. 2021;36(1):130-137. https://doi.org/10.22516/25007440.494

[1] MD. Estudiante de posgrado en Pediatría. Universidad del Valle. Hospital Universitario del Valle "Evaristo García". Cali, Colombia
[2] Pediatra. Gastroenterólogo y Nutriólogo. Profesor titular distinguido, Universidad del Valle. Hospital Universitario del Valle "Evaristo García". Cali, Colombia.
[3] Pediatra, Gastroenterólogo. Profesor, Pontificia Universidad Javeriana. Clínica Materno Infantil Los Farallones. Cali, Colombia.

***Correspondencia:** Carlos A Velasco-Benítez. carlos.velasco@correounivalle.edu.co

Fecha recibido: 29/12/19
Fecha aceptado: 19/03/20

### Resumen
**Introducción:** en el estudio de la baja talla de origen digestivo en niños no hay un patrón de paraclínicos preestablecido; sin embargo, la endoscopia de vías digestivas puede ser una herramienta útil para tal fin. **Objetivo:** reportar una serie de casos de niños con diagnóstico de baja talla a quienes se les indicó una endoscopia de vías digestivas altas como parte de su estudio. **Reporte de casos:** se incluyeron 15 niños entre los 2 y 16 años de edad, 53,3 % niñas, 26,7 % desnutridos según el índice de masa corporal y la talla para la edad, 66,7% con baja talla grave y 33,3% con baja talla moderada. El 53,3 % presentó dolor abdominal, el 46,7 % no tuvo ganancia de peso, el 26,7 % tuvo inapetencia y el 13,3 % tuvo vómito, entre otros. Entre el 40,0 % y el 93,4 % presentaron macro- o microscópicamente esofagitis, gastritis y duodenitis. Los hallazgos microscópicos más importantes fueron duodenitis crónica con giardiasis, úlceras duodenales, hiperplasia nodular linfoide duodenal, *Helicobacter pylori* y duodenitis crónica eosinofílica. **Conclusiones:** a pesar de que la endoscopia de vías digestivas es un método poco utilizado y no bien descrito en el estudio de niños con baja talla, este reporte de casos describe organicidad en un 80,0 % de los niños analizados.

### Palabras clave
Insuficiencia de crecimiento, niños, endoscopia.

### Abstract
**Introduction:** The study of short stature of digestive origin in children shows no pre-established laboratory patterns. However, endoscopy of the digestive tract may be a useful tool for this purpose. **Objective:** To report a series of cases of children with a diagnosis of short stature who underwent upper digestive tract endoscopy as part of their study. **Case report:** 15 children between the ages of 2 and 16 years were included; 53.3 % were girls. 26.7 % presented with malnutrition according to their body mass index and height-for-age, 66.7 % had short stature, and 33.3 % moderate short stature. Abdominal pain was reported in 53.3 % of the cases, and no weight gain in 46.7 %. Other symptoms were lack of appetite in 26.7 %, vomiting in 13.3 %, among others. Between 40 % and 93.4 % of the children presented macro and/or microscopic esophagitis, gastritis, and duodenitis. The most important microscopic findings were chronic duodenitis with giardiasis, duodenal ulcers, duodenal nodular lymphoid hyperplasia, *Helicobacter pylori*, and chronic eosinophilic duodenitis. **Conclusions:** Although endoscopy of the digestive tract is a method barely used and not well described in the study of children with short stature, this case report describes organicity in 80 % of the children analyzed.

### Keywords
Growth failure, Children, Endoscopy.


© 2021 Asociación Colombiana de Gastroenterología

## INTRODUCCIÓN

La baja talla en niños se determina luego de una valoración nutricional en la que se observa que no tienen ganancia de talla acorde con su crecimiento (1). La baja talla es frecuente y ocurre cuando la ingesta calórica es insuficiente para mantener el crecimiento (2). Las diferentes causas de baja talla pueden ser psicosociales, orgánicas y no orgánicas; estas últimas en una minoría de casos, y su principal signo de alarma es la dificultad para tener o mantener un peso adecuado (2).

La baja talla es reversible en la mayoría de los casos por medio de intervención nutricional; de lo contrario, su persistencia la puede convertir en una enfermedad orgánica subyacente que amerita la toma de pruebas de laboratorio, imagenológicas y otras, como la endoscopia de vías digestivas (EVD) en busca de su etiología (2). Desde el punto de vista digestivo, puede ser secundaria a enfermedad por reflujo gastroesofágico, a enfermedad celíaca y a otras alteraciones crónicas (3, 4).

Para el presente reporte de casos se tuvo en cuenta la clasificación de la Organización Mundial de la Salud (OMS) (5), que incluye a los niños con > - 2 desviaciones estándar (DE) de la talla/edad (TE). Dado que en esta definición el peso/talla y el índice de masa corporal (IMC) pueden estar normales, la baja talla puede estar relacionada con procesos crónicos a largo plazo y de condición orgánica.

No hay un estándar de pruebas complementarias específicas; sin embargo, la indicación de paraclínicos por parte de un grupo multidisciplinario son primordiales en el manejo inicial de los niños con baja talla, y la EVD es una herramienta útil para descartar causas digestivas, lo que permite la identificación macro- y microscópica que evidencie una alteración orgánica como causa de la baja talla (2, 3, 6).

El objetivo de este escrito es reportar una serie de casos de niños entre los 2 y 16 años de edad con diagnóstico de baja talla de una unidad de endoscopia pediátrica (UEP) de Cali, Colombia, según la definición de la OMS, y a quienes dentro de sus estudios se les indicó una endoscopia de vías digestivas altas (EVDA).

## REPORTE DE CASOS

### Características generales

Se incluyeron 15 niños de 7,1 ± 4,9 años (rango = 2-16 años): 46,7 % preescolares (2-5 años), 40,0 % escolares (6-12 años) y 13,3 % adolescentes (13-16 años); 53,3 % de sexo femenino que asistieron a una UEP de Cali, Colombia. Los promedios ± DE y rangos fueron los siguientes: peso = 16,4 ± 9,3 kg (rango = 7,8-39,9 kg), talla = 100,6 ± 24,6 cm (rango = 74-148 cm), IMC según la OMS = -0,8 ± 1,2 DE (rango = -3,1 y +1,4 DE) y TE = -3,9 ± 1,3 DE (rango = -6,4 y -2,0 DE); tenía desnutrición según el IMC para la OMS el 26,7 % y, según TE para la OMS, el 66,7 % presentaba baja talla grave y el 33,3 %, baja talla moderada.

### Sintomatología

Se presentaron síntomas como dolor abdominal en el 53,3 %, no ganancia de peso en el 46,7 %, inapetencia en el 26,7 %, vómito en el 13,3 % y diarrea y distensión abdominal en el 6,7 %, respectivamente (**Tabla 1**).

### Hallazgos macro- y microscópicos

Los principales hallazgos en la EVDA y en las biopsias fueron, en orden de frecuencia, esofagitis, gastritis y duodenitis, entre un 40,0 % y un 93,4 % (**Tabla 2**).

**Tabla 1.** Sintomatología dependiente de los hallazgos microscópicos de 15 niños con baja talla de una unidad de endoscopia pediátrica de Cali, Colombia

| | Esófago (n, %) | | *p* | Estómago (n, %) | | *p* | Duodeno (n, %) | | *p* |
|---|---|---|---|---|---|---|---|---|---|
| | Normal | Inflamado | | Normal | Inflamado | | Normal | Inflamado | |
| Dolor abdominal | 4 (26,7) | 4 (26,7) | 0,659 | 4 (26,7) | 4 (26,7) | 0,659 | 4 (26,7) | 4 (26,7) | 0,659 |
| No ganancia de peso | 1 (6,7) | 6 (40,0) | 0,040 | 5 (33,3) | 2 (13,3) | 0,195 | 3 (20,0) | 4 (26,7) | 0,599 |
| Inapetencia | 0 (0,0) | 4 (26,7) | 0,050 | 2 (13,3) | 2 (13,3) | 0,701 | 1 (6,7) | 3 (20,0) | 0,299 |
| Vómito | 0 (0,0) | 2 (13,3) | 0,241 | 1 (6,7) | 1 (6,7) | 0,759 | 1 (6,7) | 1 (6,7) | 0,759 |
| Diarrea | 1 (6,7) | 0 (0,0) | 0,500 | 0 (0,0) | 1 (6,7) | 0,500 | 1 (6,7) | 0 (0,0) | 0,500 |
| Distensión abdominal | 1 (6,7) | 0 (0,0) | 0,500 | 0 (0,0) | 1 (6,7) | 0,500 | 1 (6,7) | 0 (0,0) | 0,500 |

**Tabla 2.** Hallazgos macro- y microscópicos en 15 niños con baja talla de una unidad de endoscopia pediátrica de Cali, Colombia

| Hallazgos | Macroscópicos | Microscópicos | *p* |
|---|---|---|---|
| | n (%) | n (%) | |
| Esofagitis | 14 (93,4) | 11 (73,4) | 0,165 |
| Gastritis | 13 (86,7) | 7 (46,7) | 0,025 |
| Duodenitis | 12 (80,0) | 6 (40,0) | 0,030 |
| Esofagitis, gastritis, duodenitis | 9 (60,0) | 3 (20,0) | 0,030 |

Se identificaron otros hallazgos de importancia como duodenitis crónica con giardiasis (**Figura 1**), úlceras duodenales (**Figura 2**), hiperplasia nodular linfoide duodenal, *Helicobacter pylori* y duodenitis crónica eosinofílica (**Tabla 3**).

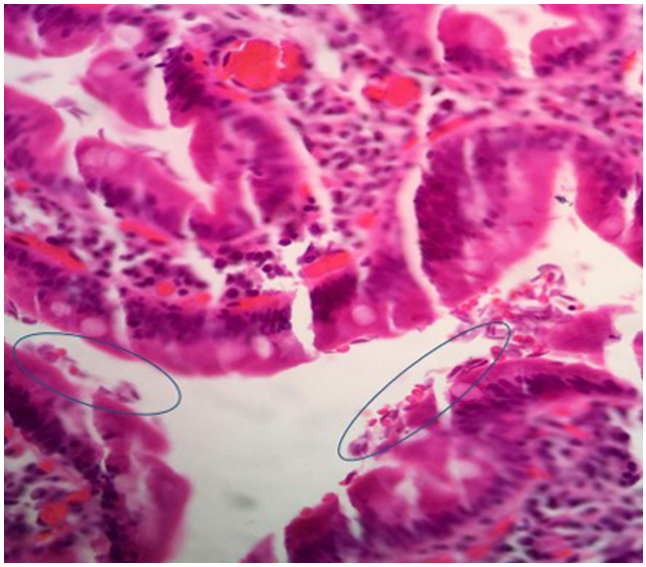

**Figura 1.** Niña de 2 años de edad con duodenitis crónica y giardiasis. Cortesía de Ramiro Pineda. Clínica Materno Infantil Los Farallones. Cali, Colombia.

## Giardiasis, *H. pylori* y baja talla

Para el análisis de la asociación entre *Giardia lamblia*, *H. pylori* y baja talla (**Tablas 4** y **5**), se realizó la búsqueda de artículos originales en PubMed con las palabras en español, "malnutrición" y "niños"; en inglés, "malnutrition" y "children"; y en portugués, "desnutrição" y "criancas", entre el 1 de enero de 2000 y el 31 de octubre de 2019. La búsqueda solo incluyó artículos originales que describieran resultados de investigación. Se tuvo en cuenta principalmente la prevalencia para giardiasis, baja talla y la posible asociación entre giardiasis y baja talla. No se incluyeron las publicaciones duplicadas determinadas por similares autores, tamaños de muestra ni país.

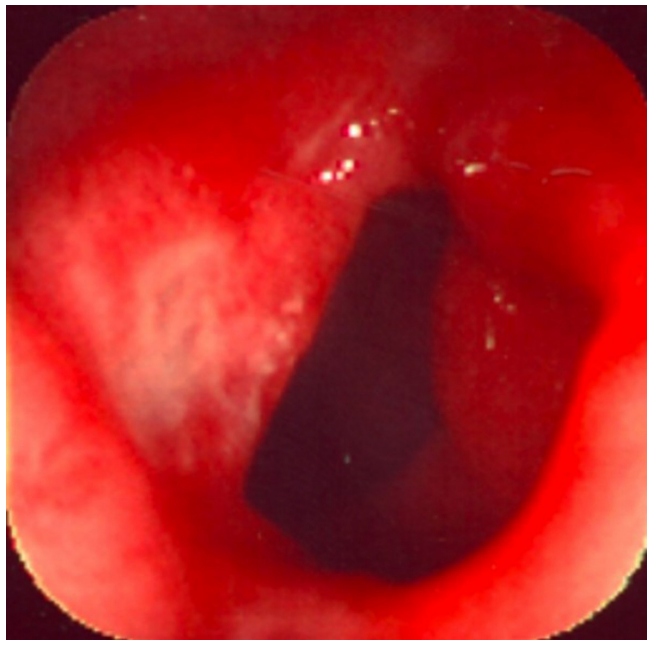

**Figura 2.** Niña de 3 años de edad con úlceras duodenales.

## DISCUSIÓN

A pesar de que la EVD está indicada para para el estudio de los niños con baja talla (6), sigue siendo un método poco utilizado y no ha sido bien descrito; como lo reportaron Larson y colaboradores (28), quienes encontraron que la EVD es más útil que la imagenología o los paraclínicos en niños con baja talla y reportaron organicidad en un 16,7 %; sin embargo, solo fue indicada en el 10 % de los niños estudiados con baja talla.

12 de nuestros 15 niños estudiados (80,0 %) tuvieron mínimo una alteración a nivel del esófago, estómago o duodeno; datos diferentes a lo reportado por Larson y colaboradores (28), cuyos niños remitidos para baja talla a una clínica de gastroenterología pediátrica terciaria presentaron en su mayoría causas no orgánicas para baja talla, a pesar de que el 66,3 % de ellos requirió de una prueba diagnóstica para evaluar la baja talla. El 40,0 % de nuestros niños presentó duodenitis a la histopatología, datos similares a los de El Mouzan y colaboradores (29), quienes estudiaron a 116 niños con baja talla, se les tomó biopsia duodenal y reportaron en 65 de ellos anormalidad (44,0 %), en la mitad de ellos atrofia vellosa y en la otra mitad, duodenitis crónica inespecífica.

Dos de nuestros pacientes presentaron baja talla grave con duodenitis crónica y giardiasis. Los estudios son controversiales en cuanto a la posible asociación de la giardiasis

**Tabla 3.** Correlación clínico-patológica en 15 niños con baja talla de una unidad de endoscopia pediátrica de Cali, Colombia

| Sexo | Edad (años) | Diagnóstico nutricional | Síntomas | Hallazgos microscópicos |
|---|---|---|---|---|
| Femenino | 2 | Baja talla grave | Inapetencia | Duodenitis crónica<br>Giardiasis |
| Femenino | 2 | Baja talla grave | Inapetencia<br>No ganancia de peso | Duodenitis crónica<br>Giardiasis |
| Masculino | 3 | Baja talla moderada | Vómito | Úlcera aguda prepilórica |
| Femenino | 2 | Baja talla grave | Dolor abdominal | *H. pylori*<br>Hiperplasia nodular linfoide duodenal |
| Femenino | 2 | Baja talla moderada | No ganancia de peso | Hiperplasia nodular linfoide duodenal |
| Masculino | 16 | Baja talla grave | No ganancia de peso | Duodenitis crónica eosinofílica |

**Tabla 4.** Giardiasis y baja talla

| Autor | Año | País | n | Edad (años) | G. lamblia (%) | Falla para crecer (%) | Asociación |
|---|---|---|---|---|---|---|---|
| Ihejirika (7) | 2019 | Nigeria | 300 | 5-13 | 2,7 | 26,0 | No |
| Lehto (8) | 2019 | Malawi | 840 | 0-2 | 5,1-10,6 | z-score -0,12 | Sí |
| Rivero (9) | 2018 | Argentina | 303 | 0-15 | 33,3 | 38,9 | Sí |
| Yentur (10) | 2015 | Turquía | 100 | 0-6 | 42,5 | 16,0 | Sí |
| Heimer (11) | 2015 | Ruanda | 622 | 6-18 | 28,0-43,9 | z-score -1,8 y -0,6 | Sí |
| Centeno-Lima (12) | 2013 | Guinea-Bissau | 109 | 0-5 | 29,0 | 28,4 | No |
| Al-Mekhlafi (13) | 2013 | Malasia | 374 | 7-12 | 22,2 | 24,8 | No |
| Verhagen (14) | 2013 | Venezuela | 390 | 4-16 | 20,0 | 13-84 | Sí |
| Zonta (15) | 2010 | Argentina | 178 | 1-14 | 20,0 | 44,9 | Sí |
| Maia (16) | 2009 | Brasil | 451 | 0-10 | 21,5 | 17,5 | No |
| Silva (17) | 2009 | Brasil | 405 | 0-6 | 26,3 | 7,9 | No |
| Nematian (18) | 2008 | Irán | 19 209 | 8,5 ± 1,5 | 11,5 | 2,8-3,8 | Sí |
| Muniz-Junqueira (19) | 2002 | Brasil | 124 | 1-6 | 30,4 | 16,0 | Sí |
| Berkman (20) | 2002 | Perú | 239 | 0-2 | 14,1 | 42,0 | Sí |

y la baja talla (**Tabla 4**) (7, 20). La *Giardia lambia* causa disminución en la ingesta de los requerimientos nutricionales a nivel corporal, debido a su interrelación con las superficies de la absorción intestinal y el consumo de nutrientes por el organismo, como consecuencia de la obstrucción física a nivel de la luz intestinal y de la producción de sustancias proteolíticas, entre otras (30). Se cree que las infecciones parasitarias contribuyen a la desnutrición mediante la reducción sutil de la digestión y la absorción, la inflamación crónica y la pérdida de nutrientes (31). Se sabe que *Giardia* causa diarrea aguda, malabsorción de grasas, vitaminas y D-xilosa, e intolerancia a la lactosa, especialmente entre los niños (32). Además, está bien documentado que los trofozoítos de *Giardia* causan un trastorno de la arquitectura vellosa normal con acortamiento de las vellosidades y focos inflamatorios en las criptas y la lámina

propia, lo que resulta en malabsorción (31). Todos estos mecanismos contribuyen al desarrollo de la desnutrición entre las personas infectadas (33).

Hay una gran variación en los resultados de los estudios que evalúan el efecto de la infección por *H. pylori* en el crecimiento de los niños, apuntando a la presencia o ausencia de esta asociación (**Tabla 5**) (21, 27). El mecanismo por el cual *H. pylori* causa deterioro del crecimiento en los niños aún no se ha investigado, ya que no está claro si el compromiso del crecimiento es un efecto directo de la inflamación inducida por *H. pylori* o una consecuencia de efectos indirectos como la anorexia inducida por infección, los cambios de permeabilidad intestinal asociados con *H. pylori*, la malabsorción o la enfermedad diarreica (34). Actualmente no se puede apartar de las posibles causas de baja talla en niños la disfunción entérica ambiental (DEA), alteración generalizada de la estructura y función del intestino delgado y estado subclínico de inflamación intestinal, pérdida intestinal, mayor permeabilidad, disbiosis, translocación bacteriana, inflamación sistémica y malabsorción de nutrientes (35); resultado de la exposición crónica a patógenos, que involucra saneamiento y retraso del crecimiento (36). Aunque aún no se define totalmente la patogenia entre estas dos entidades, se proponen recomendaciones nutricionales con base en intervenciones tradicionales de agua, saneamiento e higiene (WASH) (36), que incluyen la reducción de la exposición a las heces y el contacto con animales a través de programas tales como agua mejorada, saneamiento e higiene; lactancia materna y diversidad dietética mejorada; probióticos y prebióticos; suplementos nutricionales, incluyendo cinc, ácidos grasos poliinsaturados y aminoácidos; agentes antiinflamatorios tales como ácido 5-aminosalicíclico; y antibióticos en el contexto de la desnutrición aguda y la infección (35).

A futuro, se piensa que las tecnologías "ómicas" (genómica, epigenómica, transcriptómica, proteómica y metabolómica) y técnicas de isótopos estables (por ejemplo, pruebas de aliento 13C) dirigidas a niños y su microbiota intestinal mejorarán la capacidad para identificar, manejar y prevenir con éxito este trastorno (35).

La duodenitis eosinofílica en este estudio estuvo presente en 1 paciente que tuvo como síntoma principal la no ganancia de peso; dato también descrito por otros autores (37, 38) y que aparentemente pueden responder adecuadamente al montelukast (39). Otros síntomas digestivos en niños con duodenitis eosinofílica son el dolor abdominal y la diarrea (37, 38). A nivel del duodeno, los cambios histopatológicos reportados en este grupo de niños son la microerosión y la fibrosis (40), sin que los biomarcadores sean pruebas diagnósticas a considerar en ellos comúnmente (41).

En este estudio, solo un niño presentó úlcera prepilórica. La enfermedad ulceropéptica en pediatría no es frecuente: se reporta entre un 0,6 % y 12,8 % de úlceras gástricas o duodenales (42, 43); sin embargo, la morbilidad puede incluir complicaciones graves, como perforación, sangrado, estenosis y obstrucción intestinal. El compromiso ponderoestatural de los niños con enfermedad acidopéptica está asociado en mayor o menor grado con la presencia de síntomas, que en edades tempranas pueden ser irritabilidad, mala alimentación, regurgitación, vómito o sangrado digestivo; y en niños mayores, dolor abdominal, flatulencias, distensión abdominal, náuseas y trastornos del sueño, entre otros (44).

Dos niños presentaron hiperplasia nodular linfoide duodenal en este estudio, 1 de ellos con *H. pylori* gástrico, asociación reportada por Blanco y colaboradores (45). Aunque en la edad pediátrica puede encontrarse en la mucosa del tubo

**Tabla 5.** *H. pylori* y baja talla

| Autor | Año | País | n | Edad (años) | *H. pylori* (%) | Falla para crecer | Asociación |
|---|---|---|---|---|---|---|---|
| Chiu (21) | 2017 | Taiwán | 53 | 4-18 | 29,2 | 32,0 % | No |
| Kocaoglu (22) | 2016 | Turquía | 200 | 7-18 | 59,5 | *0,49 ± 3,85 | Sí |
| Soylu (23) | 2008 | Turquía | 108 | 6,9-17,3 | 52,8 | 12,3% | No |
| Fialho (24) | 2007 | Brasil | 353 | 0,6-14 | 55,8 | **6,62 (IC 95 % 1,71-25,55, *p* = 0,006) | Sí |
| Süoglu (25) | 2007 | Turquía | 70 | 4-16 | 50,0 | ***−0,768 ± 1.252 | Sí |
| Chimonas (26) | 2006 | Estados Unidos | 650 | 7-11 | 87,1 | 39,0 % ± 26,4 % | No |
| Richter (27) | 2001 | Alemania | 3315 | 5-7 | 6,2 | ***−0,253 ± 1,088 | Sí |

*Velocidad de crecimiento. ***Odds ratio* (OR). ***Promedio ± DE. IC: intervalo de confianza.

digestivo mayor cantidad de tejido linfoide que en el adulto, la existencia de duodeno nodular es un hallazgo endoscópico poco común y de significado clínico incierto, y su repercusión clínica antropométrica es poco clara. La hiperplasia linfoide se ha descrito en niños con alergia alimentaria, hipogammaglobulinemia (46), infestación por *G. lamblia* (47), pacientes con insuficiencia renal terminal y con enfermedad péptica secundaria a infección por *H. pylori* (45).

En conclusión, a pesar de que la EVD es un método poco utilizado y no bien descrito en niños con baja talla, en este reporte de casos, se logró determinar organicidad en un 80,0 % de los niños a quienes se les realizó una EVDA.

## REFERENCIAS


1. Becker P, Carney LN, Corkins MR, Monczka J, Smith E, Smith SE, Spear BA, White JV; Academy of Nutrition and Dietetics; American Society for Parenteral and Enteral Nutrition. Consensus statement of the Academy of Nutrition and Dietetics/American Society for Parenteral and Enteral Nutrition: indicators recommended for the identification and documentation of pediatric malnutrition (undernutrition). Nutr Clin Pract. 2015;30(1):147-61. https://doi.org/10.1177/0884533614557642
2. Larson-Nath C, Biank VF. Clinical Review of Failure to Thrive in Pediatric Patients. Pediatr Ann. 2016;45(2):e46-9. https://doi.org/10.3928/00904481-20160114-01
3. Homan GJ. Failure to Thrive: A Practical Guide. Am Fam Physician. 2016;94(4):295-9.
4. Bouma S. Diagnosing Pediatric Malnutrition. Nutr Clin Pract. 2017;32(1):52-67. https://doi.org/10.1177/0884533616671861
5. de Onis M, Onyango AW, Borghi E, Siyam A, Nishida C, Siekmann J. Development of a WHO growth reference for school-aged children and adolescents. Bull World Health Organ. 2007;85(9):660-7. https://doi.org/10.2471/blt.07.043497
6. Thomson M, Tringali A, Dumonceau JM, Tavares M, Tabbers MM, Furlano R, Spaander M, Hassan C, Tzvinikos C, Ijsselstijn H, Viala J, Dall'Oglio L, Benninga M, Orel R, Vandenplas Y, Keil R, Romano C, Brownstone E, Hlava Š, Gerner P, Dolak W, Landi R, Huber WD, Everett S, Vecsei A, Aabakken L, Amil-Dias J, Zambelli A. Paediatric Gastrointestinal Endoscopy: European Society for Paediatric Gastroenterology Hepatology and Nutrition and European Society of Gastrointestinal Endoscopy Guidelines. J Pediatr Gastroenterol Nutr. 2017;64(1):133-153. https://doi.org/10.1097/MPG.0000000000001408
7. Ihejirika OC, Nwaorgu OC, Ebirim CI, Nwokeji CM. Effects of intestinal parasitic infections on nutritional status of primary children in Imo State Nigeria. Pan Afr Med J. 2019;33:34. https://doi.org/10.11604/pamj.2019.33.34.17099
8. Lehto KM, Fan YM, Oikarinen S, Nurminen N, Hallamaa L, Juuti R, Mangani C, Maleta K, Hyöty H, Ashorn P. Presence of Giardia lamblia in stools of six- to 18-month old asymptomatic Malawians is associated with children's growth failure. Acta Paediatr. 2019;108(10):1833-1840. https://doi.org/10.1111/apa.14832
9. Rivero MR, De Angelo C, Nuñez P, Salas M, Liang S. Intestinal parasitism and nutritional status among indigenous children from the Argentinian Atlantic Forest: Determinants of enteroparasites infections in minority populations. Acta Trop. 2018;187:248-256. https://doi.org/10.1016/j.actatropica.2018.08.015
10. Yentur Doni N, Yildiz Zeyrek F, Simsek Z, Gurses G, Sahin İ. Risk Factors and Relationship Between Intestinal Parasites and the Growth Retardation and Psychomotor Development Delays of Children in **Şanlıurfa**, Turkey. Turkiye Parazitol Derg. 2015;39(4):270-6. https://doi.org/10.5152/tpd.2015.3620
11. Heimer J, Staudacher O, Steiner F, Kayonga Y, Havugimana JM, Musemakweri A, Harms G, Gahutu JB, Mockenhaupt FP. Age-dependent decline and association with stunting of Giardia duodenalis infection among schoolchildren in rural Huye district, Rwanda. Acta Trop. 2015;145:17-22. https://doi.org/10.1016/j.actatropica.2015.01.011
12. Centeno-Lima S, Rosado-Marques V, Ferreira F, Rodrigues R, Indeque B, Camará I, De Sousa B, Aguiar P, Nunes B, Ferrinho P. Giardia Duodenalis e Desnutrição Crónica em Crianças Menores de Cinco Anos de uma Região Rural da Guiné-Bissau. Acta Med Port. 2013;26(6):721-4.
13. Al-Mekhlafi HM, Al-Maktari MT, Jani R, Ahmed A, Anuar TS, Moktar N, Mahdy MA, Lim YA, Mahmud R, Surin J. Burden of Giardia duodenalis infection and its adverse effects on growth of schoolchildren in rural Malaysia. PLoS Negl Trop Dis. 2013;7(10):e2516. https://doi.org/10.1371/journal.pntd.0002516
14. Verhagen LM, Incani RN, Franco CR, Ugarte A, Cadenas Y, Sierra Ruiz CI, Hermans PW, Hoek D, Campos Ponce M, de Waard JH, Pinelli E. High malnutrition rate in Venezuelan Yanomami compared to Warao Amerindians and Creoles: significant associations with intestinal parasites and anemia. PLoS One. 2013;8(10):e77581. https://doi.org/10.1371/journal.pone.0077581
15. Zonta ML, Oyhenart EE, Navone GT. Nutritional status, body composition, and intestinal parasitism among the Mbyá-Guaraní communities of Misiones, Argentina. Am J Hum Biol. 2010;22(2):193-200. https://doi.org/10.1002/ajhb.20977
16. Maia MM, Fausto MA, Vieira EL, Benetton ML, Carneiro M. Intestinal parasitic infection and associated risk factors, among children presenting at outpatient clinics in

Manaus, Amazonas state, Brazil. Ann Trop Med Parasitol. 2009;103(7):583-91. https://doi.org/10.1179/000349809X12459740922417
17. Silva RR, da Silva CA, de Jesus Pereira CA, de Carvalho Nicolato RL, Negrão-Corrêa D, Lamounier JA, Carneiro M. Association between nutritional status, environmental and socio-economic factors and Giardia lamblia infections among children aged 6-71 months in Brazil. Trans R Soc Trop Med Hyg. 2009;103(5):512-9. https://doi.org/10.1016/j.trstmh.2008.10.019
18. Nematian J, Gholamrezanezhad A, Nematian E. Giardiasis and other intestinal parasitic infections in relation to anthropometric indicators of malnutrition: a large, population-based survey of schoolchildren in Tehran. Ann Trop Med Parasitol. 2008;102(3):209-14. https://doi.org/10.1179/136485908X267876
19. Muniz-Junqueira MI, Queiroz EF. Relationship between protein-energy malnutrition, vitamin A, and parasitoses in living in Brasília. Rev Soc Bras Med Trop. 2002;35(2):133-41. https://doi.org/10.1590/s0037-86822002000200002
20. Berkman DS, Lescano AG, Gilman RH, Lopez SL, Black MM. Effects of stunting, diarrhoeal disease, and parasitic infection during infancy on cognition in late childhood: a follow-up study. Lancet. 2002;359(9306):564-71. https://doi.org/10.1016/S0140-6736(02)07744-9
21. Chiu NC, Lin CY, Chi H, Yeung CY, Ting WH, Chan WT, Jiang CB, Li ST, Lin CH, Lee HC. Helicobacter pylori infection is not associated with failure to thrive: a case control study. Ther Clin Risk Manag. 2017;13:273-278. https://doi.org/10.2147/TCRM.S123148
22. Kocaoglu C, Ozel A, Cayci M, Solak ES. Effect of long-term Helicobacter pylori infection on growth of children: a cohort study. World J Pediatr. 2016;12(2):196-201. https://doi.org/10.1007/s12519-015-0021-7
23. Soylu OB, Ozturk Y. Helicobacter pylori infection: effect on malnutrition and growth failure in dyspeptic children. Eur J Pediatr. 2008;167(5):557-62. https://doi.org/10.1007/s00431-007-0552-6
24. Fialho AM, Braga AB, Queiroz DM, Rodrigues MN, Herbster ID, Braga LL. The association between Helicobacter pylori infection and height in children from an urban community in north-east Brazil. Ann Trop Paediatr. 2007;27(1):55-61. https://doi.org/10.1179/146532807X170510
25. Süoglu OD, Gökçe S, Saglam AT, Sökücü S, Saner G. Association of Helicobacter pylori infection with gastroduodenal disease, epidemiologic factors and iron-deficiency anemia in Turkish children undergoing endoscopy, and impact on growth. Pediatr Int. 2007;49(6):858-63. https://doi.org/10.1111/j.1442-200X.2007.02444.x
26. Chimonas MA, Baggett HC, Parkinson AJ, Muth PT, Dunaway E, Gessner BD. Asymptomatic Helicobacter pylori infection and iron deficiency are not associated with decreased growth among Alaska Native children aged 7-11 years. Helicobacter. 2006;11(3):159-67. https://doi.org/10.1111/j.1523-5378.2006.00395.x
27. Richter T, Richter T, List S, Müller DM, Deutscher J, Uhlig HH, Krumbiegel P, Herbarth O, Gutsmuths FJ, Kiess W. Five- to 7-year-old children with Helicobacter pylori infection are smaller than Helicobacter-negative children: a cross-sectional population-based study of 3,315 children. J Pediatr Gastroenterol Nutr. 2001;33(4):472-5. https://doi.org/10.1097/00005176-200110000-00010
28. Larson-Nath CM, Goday PS. Failure to Thrive: A Prospective Study in a Pediatric Gastroenterology Clinic. J Pediatr Gastroenterol Nutr. 2016;62(6):907-13. https://doi.org/10.1097/MPG.0000000000001099
29. El Mouzan MI, Assiri AM, Al Herbish AS, Al Sohaibani MO. Endoscopic duodenal biopsy in children. Saudi J Gastroenterol. 2006;12(1):31-3. https://doi.org/10.4103/1319-3767.27742
30. Stephenson LS, Latham MC, Ottesen EA. Malnutrition and parasitic helminth infections. Parasitology. 2000;121 Suppl:S23-38. https://doi.org/10.1017/s0031182000006491
31. Northrop-Clewes CA, Rousham EK, Mascie-Taylor CN, Lunn PG. Anthelmintic treatment of rural Bangladeshi children: effect on host physiology, growth, and biochemical status. Am J Clin Nutr. 2001;73(1):53-60. https://doi.org/10.1093/ajcn/73.1.53
32. Gendrel D, Treluyer JM, Richard-Lenoble D. Parasitic diarrhea in normal and malnourished children. Fundam Clin Pharmacol. 2003;17(2):189-97. https://doi.org/10.1046/j.1472-8206.2003.00169.x
33. Halliez MC, Buret AG. Extra-intestinal and long term consequences of Giardia duodenalis infections. World J Gastroenterol. 2013;19(47):8974-85. https://doi.org/10.3748/wjg.v19.i47.8974
34. Queiroz DM, Rocha AM, Crabtree JE. Unintended consequences of Helicobacter pylori infection in children in developing countries: iron deficiency, diarrhea, and growth retardation. Gut Microbes. 2013;4(6):494-504. https://doi.org/10.4161/gmic.26277
35. Owino V, Ahmed T, Freemark M, Kelly P, Loy A, Manary M, Loechl C. Environmental Enteric Dysfunction and Growth Failure/Stunting in Global Child Health. Pediatrics. 2016;138(6):e20160641. https://doi.org/10.1542/peds.2016-0641
36. Budge S, Parker AH, Hutchings PT, Garbutt C. Environmental enteric dysfunction and child stunting. Nutr Rev. 2019;77(4):240-253. https://doi.org/10.1093/nutrit/nuy068
37. Holguín L, Gallego-Yépes C, Toro Y, Díez-Zuluaga LS, Mopan J, Chinchilla C. Caracterización epidemiológica, clínica y diagnóstica de niños con gastroenteropatía eosinofílica. Estudio retrospectivo de tres instituciones de salud de alta complejidad. Rev Alerg Mex. 2018;65(2):148-159. https://doi.org/10.29262/ram.v65i2.354
38. Busoni VB, Lifschitz C, Christiansen S, G de Davila MT, Orsi M. Gastroenteropatía eosinofílica: una serie pediátrica. Arch Argent Pediatr. 2011;109(1):68-73. https://doi.org/10.1590/S0325-00752011000100019

39. Friesen CA, Kearns GL, Andre L, Neustrom M, Roberts CC, Abdel-Rahman SM. Clinical efficacy and pharmacokinetics of montelukast in dyspeptic children with duodenal eosinophilia. J Pediatr Gastroenterol Nutr. 2004;38(3):343-51. https://doi.org/10.1097/00005176-200403000-00021
40. Berezenko V, Bogdanova T, Krotevich M, Savenko Y, Vankhanova T. Morphological characteristics of chronic gastroduodenitis in adolescents with food hypersensitivity. Georgian Med News. 2018;(284):93-97.
41. Neilan NA, Dowling PJ, Taylor DL, Ryan P, Schurman JV, Friesen CA. Useful biomarkers in pediatric eosinophilic duodenitis and their existence: a case-control, single-blind, observational pilot study. J Pediatr Gastroenterol Nutr. 2010;50(4):377-84. https://doi.org/10.1097/MPG.0b013e3181c2c28a
42. Akbulut UE, Emeksiz HC, Kocak FG, Livaoglu A. Diagnostic yield of esophagogastroduodenoscopy in children with chronic abdominal pain. Arch Med Sci. 2018;14(1):74-80. https://doi.org/10.5114/aoms.2017.67675
43. Thakkar K, Chen L, Tessier ME, Gilger MA. Outcomes of children after esophagogastroduodenoscopy for chronic abdominal pain. Clin Gastroenterol Hepatol. 2014;12(6):963-9. https://doi.org/10.1016/j.cgh.2013.08.041
44. Sierra D, Wood M, Kolli S, Felipez LM. Pediatric Gastritis, Gastropathy, and Peptic Ulcer Disease. Pediatr Rev. 2018;39(11):542-549. https://doi.org/10.1542/pir.2017-0234
45. Blanco Rodríguez G, García Cárdenas E, Velasco Sánchez F, Bernal Redondo RM, López Facio K, Faure Fontenla A, Penchyna Grub J, Valencia Mayoral P. Hallazgos clínico-patológicos en niños con nódulos duodenales. Patologia (Mex). 2011;49(4):257-261.
46. Pernas Gómez P, Iglesias Meleiro J, García Rodríguez C, Martiñón Sánchez F. Dos observaciones de hiperplasia nodular linfoide intestinal asociadas a déficits inmunitarios. An Pediatr. 2011;75(1):72-3. https://doi.org/10.1016/j.anpedi.2010.12.008
47. Gonul CD, Bilge C, Gazi KA, Filiz K. Duodenal nodularity in children: a clinical and pathologic study of 17 cases. Indian J Pathol Microbiol. 2011;54(2):312-7. https://doi.org/10.4103/0377-4929.81611

DOI: https://doi.org/10.22516/25007440.697



# A propósito del puntaje de Rotterdam como predictor de pronóstico en el síndrome de Budd-Chiari

## About the Rotterdam Score as a predictor of Budd-Chiari Syndrome prognosis

Carlos Bernardo Sánchez-Luque.[1*]

ACCESO ABIERTO

**Citación:**
Sánchez-Luque CB. A propósito del puntaje de Rotterdam como predictor de pronóstico en el síndrome de Budd-Chiari. Rev Colomb Gastroenterol. 2021;36(1):138-139. https://doi.org/10.22516/25007440.697

**Palabras clave**
Puntaje de Rotterdam, síndrome de Budd-Chiari.

**Keywords**
Rotterdam score, Budd-Chiari syndrome.

[1] Médico Especialista en Gastroenterología y Endoscopia Digestiva. Organización Keralty, Fundación Universitaria Sanitas. Bogotá D. C., Colombia.

***Correspondencia:**
Carlos Bernardo Sánchez-Luque.
carlosbsanchezl@yahoo.es

Fecha recibido: 26/11/20
Fecha aceptado: 22/01/21

CC BY NC ND

En 1845 el Dr. George Budd comentó por primera vez sobre 3 pacientes con obstrucción de las venas hepáticas en su seminario *Enfermedades del hígado*; en ese momento se pensó que la sepsis era la causa de la trombosis en dos pacientes. 53 años después, el Dr. Hans Chiari publicó una segunda serie de casos y, mientras ejercía como patólogo en Praga, observó a 3 pacientes con trombosis de las venas hepáticas; analizó estos casos junto con una revisión de la literatura que incluyó a otros 7 pacientes. A pesar de lo raro de la afección, enfocó la atención a "una enfermedad que podría conducir rápidamente a la muerte", y la llamó *flebitis obliterante*. Los 3 hígados estaban significativamente congestionados y necróticos, con congestión de la circulación portomesentérica y ascitis de gran volumen. La histología mostró una mínima reacción adventicia sin compromiso perivascular significativo. La trombosis se consideró una complicación de un proceso de endoflebitis que se producía en el contexto de la sífilis. En los años siguientes, esta hipótesis no se confirmó. Sin embargo, esta descripción es una piedra angular en el descubrimiento de lo que ahora se conoce como *síndrome de Budd-Chiari* (1).

He leído con mucho interés el estudio publicado recientemente por Muñoz-Maya y colaboradores en la Revista Colombiana de Gastroenterología, en el que se describen la etiología, manejo y resultados en una cohorte retrospectiva de 35 pacientes con diagnóstico de síndrome de Budd-Chiari. Debido a la rareza del síndrome de Budd-Chiari, no existen datos prospectivos en la literatura y los estudios más grandes hasta el momento se componen principalmente de datos recopilados de cohortes retrospectivas. Como lo mencionan los propios autores del estudio, es una de las series más grandes de pacientes con diagnóstico de síndrome de Budd-Chiari publicada en Colombia. En esta publicación, la gravedad de la patología se clasificó mediante la escala MELD (*Model for End-stage Liver Disease*) y por el puntaje de Rotterdam para predecir el éxito terapéutico y valorar la respuesta de forma más temprana, con el fin de no retardar el uso de medidas invasivas definitivas y mejorar el pronóstico (2).

A pesar de que el síndrome de Budd-Chiari es una entidad poco frecuente, tiene un pronóstico variable y puede tener una mortalidad temprana (que se define como la mortalidad a los 3 meses), hasta en el 20 % de los casos: el rendimiento de los índices de gravedad como la clasificación de Child-Pugh, el MELD, la clasificación de Rotterdam y los criterios de Clichy para discriminar la mortalidad temprana aún es incierto. La puntuación de Rotterdam se determina con la siguiente ecuación:

1,27 x encefalopatía + 1,04 x ascitis + 0,72 x tiempo de protrombina índice internacional normalizado (INR) + 0,004 x bilirrubina µmol/L



© 2021 Asociación Colombiana de Gastroenterología

La ascitis y la encefalopatía hepática se puntuaron como presente [1] o ausente [0] y el tiempo de protrombina como mayor [1] o menor [0] que un INR de 2,3. La puntuación total osciló entre 0,02 y 4,03. De esta manera, se distinguen tres clases de pacientes:

- clase I (buen pronóstico): con puntuación total entre 0 y 1,1;
- clase II (pronóstico intermedio): con puntuación entre 1,1 y 1,5;
- clase III (mal pronóstico): con puntuación superior a 1,5.

El mejor índice para discriminar la mortalidad a los 3 meses en pacientes con síndrome de Budd-Chiari fue la puntuación de Rotterdam, con un área bajo la curva (AUC) de 0,84 (intervalo de confianza [IC] del 95 %: 0,68-0,98, $p$ = 0,005). Por lo anterior, se ha concluido que la puntuación de Rotterdam es el mejor índice de discriminación para predecir la mortalidad a los 3 meses en el síndrome de Budd-Chiari y, por este motivo, debería utilizarse para determinar la urgencia del tratamiento (3).

Más recientemente, en cuanto al pronóstico de los pacientes con síndrome de Budd-Chiari, las guías de práctica clínica de la Asociación Europea para el Estudio del Hígado (EASL) mencionan que ha habido varios intentos para determinar parámetros o combinaciones de parámetros que pueden predecir el pronóstico en estos pacientes. Aunque todos estos índices de pronóstico son válidos para la evaluación de la supervivencia sin trasplante y la supervivencia sin terapia invasiva, su precisión predictiva es subóptima para su uso en pacientes individuales en la práctica clínica diaria. El desarrollo de carcinoma hepatocelular o la misma progresión de la enfermedad hematológica de base pueden modificar el pronóstico del síndrome de Budd-Chiari (4).

Se plantea un interrogante bastante trascendental: ¿es mejor usar anticoagulación, derivación portosistémica intrahepática transyugular (TIPS) o trasplante hepático para el tratamiento del síndrome de Budd-Chiari? Actualmente, no hay ninguna razón para elegir uno de estos en particular. Todos ellos son dignos de ser considerados en su manejo y los centros que tratan a estos pacientes necesitan tener una amplia experiencia en todas estas técnicas para asegurar el mejor tratamiento para los pacientes con síndrome de Budd-Chiari, por eso es que estos pacientes deberían ser derivados a los centros con mayor experiencia. Un manejo escalonado de terapias menos invasivas (anticoagulación) a terapias más invasivas (trasplante hepático), es el enfoque recomendado para los pacientes con síndrome de Budd-Chiari (5).

Se requiere de un diagnóstico oportuno para esta entidad por su alta tasa de mortalidad en ausencia de tratamiento. Las manifestaciones clínicas tempranas deben llevar a descartar otros diagnósticos, ya que en algunos momentos se puede lograr la resolución del síndrome al tratar las patologías concomitantes. Es importante tener en cuenta que el manejo depende de las condiciones de cada paciente y se sugiere el enfoque escalonado de lo menos a lo más invasivo, con el fin de brindar mejores desenlaces pronósticos en los pacientes, quienes, a pesar del tratamiento que reciben, deben llevar un seguimiento estricto (6). Se podría concluir razonablemente que los pacientes más enfermos requieren un trasplante de hígado urgente, pero no se puede excluir la posibilidad de que la derivación quirúrgica urgente o la colocación de TIPS también sean eficaces dependiendo de la experiencia local.

## REFERENCIAS


1. Zanetto A, Pellone M, Senzolo M. Milestones in the discovery of Budd-Chiari syndrome. Liver Int. 2019;39(7):1180-1185. https://doi.org/10.1111/liv.14088
2. Muñoz-Maya O, Vergara Cadavid JA, Cajiao Castro L, Marín Zuluaga JI, Restrepo Gutiérrez JC, Santos Sánchez OM. Síndrome de Budd-Chiari: etiología, manejo y resultados en una cohorte de 35 pacientes del Hospital Pablo Tobón Uribe. Rev Colomb Gastroenterol. 2020; 35(3):280-6. https://doi.org/10.22516/25007440.431
3. Montano-Loza AJ, Tandon P, Kneteman N, Bailey R, Bain VG. Rotterdam score predicts early mortality in Budd-Chiari syndrome, and surgical shunting prolongs transplant-free survival. Aliment Pharmacol Ther. 2009;30(10):1060-9. https://doi.org/10.1111/j.1365-2036.2009.04134.x
4. European Association for the Study of the Liver. Electronic address: easloffice@easloffice.eu. EASL Clinical Practice Guidelines: Vascular diseases of the liver. J Hepatol. 2016;64(1):179-202. https://doi.org/10.1016/j.jhep.2015.07.040
5. Magaz M, Soy G, García-Pagán JC. Budd-Chiari Syndrome: Anticoagulation, TIPS, or Transplant. Curr Hepatology Rep. 2020;19:197-202. https://doi.org/10.1007/s11901-020-00528-8
6. Arcila-Garcés LI, Correa-Vargas JD, Guerrero-Bermúdez C, Vélez-Marín M. Manejo de pacientes con síndrome de Budd-Chiari. Revisión de tema. Hepatología. 2020;1(1):55-67.

DOI: https://doi.org/10.22516/25007440.711



# ¿La colecistogastrostomía guiada por ultrasonido endoscópico es suficiente para resolver la obstrucción biliar distal maligna por cáncer pancreático?

## Is endoscopic ultrasound-assisted cholecystogastrostomy sufficient to resolve malignant distal biliary obstruction from pancreatic cancer?

Gabriel Mosquera-Klinger,[1*] Álvaro Andrés Gómez-Venegas,[1] Jhon Jaime Carvajal-Gutierrez.[1]

ACCESO ABIERTO

**Citación:**
Mosquera-Klinger G, Gómez-Venegas AA, Carvajal-Gutierrez JJ. ¿La colecistogastrostomía guiada por ultrasonido endoscópico es suficiente para resolver la obstrucción biliar distal maligna por cáncer pancreático? Rev Colomb Gastroenterol. 2021;36(1):140-142. https://doi.org/10.22516/25007440.711

**Palabras clave**
Ultrasonido endoscópico, endoscopia intervencionista, neoplasias pancreáticas, colestasis extrahepática.

**Keywords**
Endoscopic ultrasound, Interventional endoscopy, Pancreatic neoplasms, Extrahepatic cholestasis.

[1] Unidad de Gastroenterología y Endoscopia digestiva. Hospital Pablo Tobón Uribe, Medellín, Colombia.

***Correspondencia:** Gabriel Mosquera-Klinger
gami8203@yahoo.com

Fecha recibido: 04/01/21
Fecha aceptado: 22/01/21

Señor editor:

De antemano felicitamos a el Dr. Pinto y colaboradores por la presentación de un caso realizado en Colombia, en el que es evidente el éxito técnico, en un procedimiento elegante y que requiere alta experticia en ultrasonido endoscópico (1).

En la actualidad, la colangiopancreatografía retrógrada endoscópica (CPRE) es el estándar de tratamiento para la ictericia por obstrucción biliar distal maligna en pacientes con enfermedad avanzada o con fines paliativos (2, 3). En los casos en que la CPRE no sea factible o sea fallida, sin lograr el acceso a la papila, el drenaje biliar guiado por ultrasonografía endoscópica (USE-guiada) se considera un tratamiento alternativo efectivo (3-5). La coledocoduodenostomía USE-guiada es la técnica endoscópica preferida por muchos autores cuando la obstrucción biliar es distal y la hepaticogastrostomía es preferida en casos de obstrucción biliar proximal o cuando hay falta de acceso por el duodeno (3, 4).

En los casos en que la CPRE sea fallida y no sea posible realizar una derivación biliar USE-guiada, podría ser más eficiente y segura una derivación biliar transparietohepática (derivación percutánea). La mayoría de instituciones de alta complejidad cuentan con radiología intervencionista y, en términos de frecuencia, la derivación transparietohepática suele ser más común, por lo que podría existir mayor familiaridad con esta, dato no menor ya que esto podría disminuir los riesgos relacionados con el procedimiento.

En un estudio realizado en 2 centros universitarios de un país latinoamericano, que fue publicado recientemente, se describió la experiencia en la derivación transparietohepática en estenosis obstructiva de la vía biliar. Con una muestra de más de 500 pacientes, la mayoría de casos se debió a obstrucción biliar maligna y en más de 70,4 % de los casos la patencia del catéter fue igual o mayor a 6 meses; en este se presentaron complicaciones (hemobilia e infección) en 12,2 % de los casos (6).

En los casos de obstrucción biliar, el drenaje de la vesícula podría impactar de forma residual sobre la carga de bilis en el ducto biliar principal, en especial, porque las válvulas de Heister del conducto cístico tienen entre sus funciones evitar el flujo retrógrado biliar desde el colédoco hasta la vesícula (7). En los casos referenciados en el artículo del Dr. Pinto y colaboradores, el drenaje de la vesícula se realizó en un caso después de haber intentado una hepatogastrostomía. En este, después de haber puncionado y dibujado el árbol biliar se determinó que no era factible derivarlo por esa vía (8). En el resto de casos



© 2021 Asociación Colombiana de Gastroenterología

referenciados, el drenaje de la vesícula USE-guiada fue en el escenario de colecistitis aguda, no ocurrió específicamente por la obstrucción biliar (9-13).

Hasta el momento se conoce solo un estudio retrospectivo, con 12 individuos sometidos a drenaje de vesícula USE-guiada con el propósito de derivar la vía biliar en pacientes con obstrucción biliar maligna. En este trabajo, se realizó el drenaje de la vesícula USE-guiado como rescate en el intento de drenar la vía biliar en individuos en quienes el drenaje biliar USE-guiada no fue posible y rechazaron el drenaje percutáneo porque querían evitar el tubo de drenaje externo. En ese estudio se describió el éxito técnico en todos los casos y el éxito funcional en el 91 % de casos (definieron el éxito funcional en la reducción de más del 50 % de la bilirrubina total en el seguimiento a 2 semanas); aunque se presentaron complicaciones en el 16,9 % de casos (14).

Es posible que a pesar de que la vesícula sea una diana grande y muchas veces más expedita para puncionar y drenar, no siempre se logre el objetivo de derivar de forma efectiva la vía biliar en obstrucciones biliares malignas.

En este caso en particular, en el que se evidenció una vesícula y un conducto cístico tan dilatado, podría ser de interés como complemento al drenaje biliar pasar un balón de Fogarty a través de la cistogastrostomía para ocluirla; luego, aplicar medio de contraste para realizar una colangiografía por vía transcística; posteriormente, pasar una guía hacia la vía biliar y, finalmente, utilizar esa comunicación gastrocística para drenar la vía biliar con un *stent* doble cola de cerdo. Otra opción plausible podría ser el paso de un endoscopio convencional a través de la cistogastrostomía, avanzar una guía de forma directa al colédoco y drenar la vía biliar con un *stent* doble cola de cerdo.

En el intervencionismo endoscópico se debe tener mucha claridad de los objetivos y de la diana a utilizar para el abordaje. Por una parte, en casos de colecistitis, vesícula hidrópica que produzca síntomas en pacientes no candidatos quirúrgicos o pacientes que rechacen la derivación percutánea se debería intentar el drenaje USE-guiada de la vesícula; pero si el problema clínico es la obstrucción biliar, la diana debería ser el conducto biliar (ya sea USE-guiada o por vía transparietohepática) como primera instancia. Por otra parte, en los casos con obstrucción duodenal, en los que el duodenoscopio no logre sobrepasar la estenosis duodenal (como en este caso descrito), se debería intentar resolver la obstrucción del tracto de salida mediante prótesis duodenal o una gastroyeyunostomía USE-guiada para paliar de forma completa los problemas clínicos del paciente.

En conclusión, la cistogastrostomía USE-guiada es una excelente opción en el escenario de colecistitis aguda o vesícula hidrópica sintomática en pacientes que no sean candidatos quirúrgicos. Es posible que los beneficios en el drenaje biliar mediante una cistogastrostomía sean limitados.

En casos de obstrucción biliar distal maligna en los que no sea factible la CPRE ni el drenaje biliar USE-guiada, podría ser más efectiva y segura la opción de una derivación biliar transparietohepática; pero en los casos en los que no sea factible o sea rechazada la derivación biliar transparietohepática, entonces se podría ofrecer la derivación USE-guiada de la vesícula como un método compasivo de rescate.

## REFERENCIAS


1. Pinto R, Solano J, Cabrera LF, Benito E. Colecistogastrostomía guiada por ultrasonido endoscópico en un paciente con cáncer pancreático: primer caso en Colombia (con video). Rev Colomb Gastroenterol. 2020;35(4):527-532. https://doi.org/10.22516/25007440.400
2. Forero EA, Galasso D, Bories E, Giovannini M. Derivaciones biliopancreáticas guiadas por ultrasonido endoscópico: descripción de caso y revisión de la literatura. Rev Colomb Gastroenterol. 2013;28(4):339-351.
3. Minaga K, Takenaka M, Yamao K, Kamata K, Omoto S, Nakai A, Yamazaki T, Okamoto A, Ishikawa R, Yoshikawa T, Chiba Y, Watanabe T, Kudo M. Clinical utility of treatment method conversion during single-session endoscopic ultrasound-guided biliary drainage. World J Gastroenterol. 2020;26(9):947-959. https://doi.org/10.3748/wjg.v26.i9.947
4. Perez-Miranda M, de la Serna C, Diez-Redondo P, Vila JJ. Endosonography-guided cholangiopancreatography as a salvage drainage procedure for obstructed biliary and pancreatic ducts. World J Gastrointest Endosc. 2010;2(6):212-22. https://doi.org/10.4253/wjge.v2.i6.212
5. de Benito Sanz M, Nájera-Muñoz R, de la Serna-Higuera C, Fuentes-Valenzuela E, Fanjul I, Chavarría C, García-Alonso FJ, Sanchez-Ocana R, Carbajo AY, Bazaga S, Perez-Miranda M. Lumen apposing metal stents versus tubular self-expandable metal stents for endoscopic ultrasound-guided choledochoduodenostomy in malignant biliary obstruction. Surg Endosc. 2020. https://doi.org/10.1007/s00464-020-08179-y
6. Muñoz R, Salazar G, Velásquez J, Prasca M, Lander B. Drenaje biliar transparietohepático: Experiencia en el hospital universitario y centro médico de Caracas. Rev Colomb Radiol. 2018;29(3):4957-62.

7. Dasgupta D, Stringer MD. Cystic duct and Heister's "valves". Clin Anat. 2005;18(2):81-7. https://doi.org/10.1002/ca.20118
8. Itoi T, Binmoeller K, Itokawa F, Umeda J, Tanaka R. Endoscopic ultrasonography-guided cholecystogastrostomy using a lumen-apposing metal stent as an alternative to extrahepatic bile duct drainage in pancreatic cancer with duodenal invasion. Dig Endosc. 2013;25 Suppl 2:137-41. https://doi.org/10.1111/den.12084
9. Itoi T, Coelho-Prabhu N, Baron TH. Endoscopic gallbladder drainage for management of acute cholecystitis. Gastrointest Endosc. 2010;71(6):1038-45. https://doi.org/10.1016/j.gie.2010.01.026
10. Itoi T, Isayama H, Sofuni A, Itokawa F, Kurihara T, Tsuchiya T, Tsuji S, Ishii K, Ikeuchi N, Tanaka R, Umeda J, Moriyasu F, Kawakami H. Stent selection and tips on placement technique of EUS-guided biliary drainage: transduodenal and transgastric stenting. J Hepatobiliary Pancreat Sci. 2011;18(5):664-72. https://doi.org/10.1007/s00534-011-0410-9
11. Jang JW, Lee SS, Park DH, Seo DW, Lee SK, Kim MH. Feasibility and safety of EUS-guided transgastric/transduodenal gallbladder drainage with single-step placement of a modified covered self-expandable metal stent in patients unsuitable for cholecystectomy. Gastrointest Endosc. 2011;74(1):176-81. https://doi.org/10.1016/j.gie.2011.03.1120
12. Súbtil JC, Betes M, Muñoz-Navas M. Gallbladder drainage guided by endoscopic ultrasound. World J Gastrointest Endosc. 2010;2(6):203-9. https://doi.org/10.4253/wjge.v2.i6.203
13. Widmer J, Alvarez P, Gaidhane M, Paddu N, Umrania H, Sharaiha R, Kahaleh M. Endoscopic ultrasonography-guided cholecystogastrostomy in patients with unresectable pancreatic cancer using anti-migratory metal stents: a new approach. Dig Endosc. 2014;26(4):599-602. https://doi.org/10.1111/den.12163
14. Imai H, Kitano M, Omoto S, Kadosaka K, Kamata K, Miyata T, Yamao K, Sakamoto H, Harwani Y, Kudo M. EUS-guided gallbladder drainage for rescue treatment of malignant distal biliary obstruction after unsuccessful ERCP. Gastrointest Endosc. 2016;84(1):147-51. https://doi.org/10.1016/j.gie.2015.12.024

DOI: https://doi.org/10.22516/25007440.721



# Respuesta a la carta al Editor Colecistogastrostomía guiada por ultrasonografía endoscópica en un paciente con cáncer pancreático: primer caso en Colombia

## Reply to Letter to the Editor Endoscopic ultrasonography-guided cholecystogastrostomy in a patient with pancreatic cancer: the first case in Colombia

Renzo Pinto,[2] Jaime Solano,[2] Luis Felipe Cabrera,[1*] Érika Benito,[3] Álvaro Sánchez,[4] Mauricio Pedraza.[4]

ACCESO ABIERTO

**Citación:**
Pinto R, Solano J, Cabrera LF, Benito E, Sánchez A, Pedraza M. Respuesta a la carta al Editor. Colecistogastrostomía guiada por ultrasonografía endoscópica en un paciente con cáncer pancreático: primer caso en Colombia. Rev Colomb Gastroenterol. 2021;36(1):143-145. https://doi.org/10.22516/25007440.721

[1] Grupo de Cirugía General, Fundación Santa Fe. Bogotá D. C., Colombia.
[2] Grupo de Gastroenterología, Fundación Santa Fe. Bogotá D. C., Colombia.
[3] Residente de Cirugía General, Universidad El Bosque. Bogotá D. C., Colombia.
[4] Posgrado de Cirugía General, Universidad El Bosque. Bogotá D. C., Colombia.

***Correspondencia:** Luis Felipe Cabrera.
luis.felipe.cabrera@hotmail.com

Fecha recibido: 24/01/21
Fecha aceptado: 25/01/21

El tratamiento de elección para la obstrucción biliar de etiología neoplásica es la colangiografía retrógrada endoscópica (CPRE), pero esta puede fallar en un 5 %-10 % de los casos debido a alteraciones anatómicas de la papila de váter, papila intradiverticular, invasión neoplásica el duodeno con estenosis o anatomía alterada. Tradicionalmente en estos casos, la segunda elección era el drenaje transparietohepático de la vía biliar (PTBD), con una alta tasa de complicaciones (hasta del 33 %) que incluyen sangrado, infecciones, desplazamiento del catéter y fuga biliar; las cuales alteran de manera significativa la calidad de vida del paciente (1-3).

El drenaje biliar guiado por ultrasonografía endoscópica (USE-DB) ha emergido como una alternativa al PTBD con alta tasa de éxito técnico y clínico, con bajo riesgo de complicaciones y con mejor calidad de vida para el paciente. Existen dos técnicas: la coledocoduodenostomía (USE-CDS) y la hepatogastrostomía (USE-HGS) (4, 5).

El USE-DB fue descrito por primera vez por Giovannini y colaboradores en 2001 (6) y desde entonces se han publicado muchos estudios que han demostrado altas tasas de éxito técnico y clínico (95 % y 97 %, respectivamente), así como un bajo riesgo de complicaciones (1, 4).

El desarrollo de dispositivos dedicados como los *stents* metálicos de aposición luminal (LAMS) y otros como el Giobor® ha desplazado el uso de *stents* metálicos autoexpandibles (SEMS) y plásticos, los cuales aumentaban los riesgos de complicaciones como fuga biliar, desplazamiento del *stent* y neumoperitoneo; por lo que es posible realizar este procedimiento con mayor seguridad y menores riesgos (3, 7, 8).

La estenosis biliar de origen neoplásico implica un mal pronóstico a corto plazo debido a que la mayoría de pacientes recibe el diagnóstico en un estado avanzado de la enfermedad, lo que limita el tratamiento con intención curativa e inicia un proceso de abordaje paliativo en víspera de mejorar la calidad de vida de los pacientes, debido a que los signos y síntomas que padecen (como ictericia, prurito y obstrucción intestinal) pueden deteriorar de forma significativa el estado general (7, 9, 10).

La principal intervención llevada a cabo alrededor del mundo en estos casos corresponde a la derivación biliar con el alojamiento de *stents* en el colédoco por CPRE, la cual tiene un porcentaje de falla técnica en aquellos casos en que la invasión neoplásica de la papila no permite la canulación y, por ende, la derivación biliar, lo que conlleva a la nece-

© 2021 Asociación Colombiana de Gastroenterología 

sidad de realizar procedimientos como la derivación biliar transparietohepática (DBTPH), que infiere un porcentaje más alto de morbilidad (1, 2, 10).

La DBTPH corresponde al procedimiento para drenaje biliar más común en casos de enfermedad biliar maligna y duodenal con obstrucción subsecuente del árbol biliar, que impide el éxito técnico en CPRE y en aquellos pacientes adultos mayores, con múltiples comorbilidades y enfermedad oncológica irresecable con una limitada expectativa de vida (1).

Aun así, la derivación transparietohepática del árbol biliar implica un porcentaje de comorbilidad a tener en cuenta, debido a la necesidad del cuidado incesante de la bolsa de reservorio, que necesita lavados y recambios constantes, además de la incomodidad de cargarla permanentemente, lo que implica el riesgo de retiro involuntario que conlleva a sepsis, sangrado y, por ende, infección del sitio de inserción, lo cual finalmente altera la calidad de vida en un intento de mejoría (1).

En cuanto a la opción quirúrgica, la derivación biliar por hepatoyeyunostomía, hepatoduodenostomía y coledocoduodenostomía, entre otras, juegan un papel importante en aquellos casos en los que no es posible la canulación del árbol biliar por vía percutánea. Infortunadamente, el abordaje quirúrgico ya sea abierto o laparoscópico en este grupo de pacientes con alto índice de fragilidad no ofrece los mejores resultados con altos porcentajes de morbilidad, que incluye fuga de la anastomosis, infección de órgano o espacio, y mortalidad perioperatoria (1, 2, 9).

Durante la última década el desarrollo del ultrasonografía endoscópica (USE) ha implicado una posibilidad alterna para el drenaje y descompresión biliar en casos de CPRE fallida, y ha demostrado ciertas ventajas sobre la DBTPH como la posibilidad de realizarse en la misma intervención al no lograrse la derivación por CPRE y también menos dolor e infección (2, 9).

El éxito clínico del drenaje biliar por USE-CDS ha sido expuesto en múltiples series con la utilización de diferentes *stents* y dispositivos, hasta tal punto de proponerse como la opción de primera línea (2). En un principio se desarrolló la USE-CD con *stents* plásticos con éxito clínico demostrado en varios estudios, como el de Hara y colaboradores, quienes comprobaron el éxito técnico y clínico de 94 % y 100 %, respectivamente, pero con un porcentaje de oclusión del *stent* a 163 días del 66,7 % (7).

Por su parte, el riesgo de fuga biliar y colangitis implica un porcentaje de morbilidad importante, lo que llevó a la utilización de *stents* metálicos para la realización de la USE-CD (7), de modo que surgen estudios como el de Gupta y colaboradores, en el que compararon la incidencia de colangitis en pacientes tratados con *stents* plásticos y pacientes tratados con *stents* metálicos, y reportaron una incidencia mucho mayor en el grupo tratado con *stents* plásticos, con una incidencia de fuga biliar similar (7), pero con el paso del tiempo se instaura como la complicación más temida al utilizar los *stents* metálicos recubiertos la migración del *stent* del sitio de la punción, lo que deja abierto un defecto importante (7).

Finalmente, se instaura el procedimiento de USE-CD utilizando LAMS (Hot Axios) (3), que fue inicialmente desarrollado para los casos de drenaje de pseudoquiste pancreático hasta instaurarse en el procedimiento de drenaje biliar. Particularmente se caracteriza por tener corta longitud y forma de pesa con pestañas anchas que le permite el anclaje a través de estructuras no adherentes, por lo que tiene la propiedad antimigratoria y menor riesgo de fuga biliar (7); otra propiedad importante y muy novedosa es la inclusión de electrocauterio y liberación del *stent*, que permite el alojamiento de este en un solo paso, lo que disminuye así el recambio de instrumental y, por ende, el número de complicaciones (7, 10).

El primer estudio multicéntrico que reporta la experiencia con casos de USE-CD con *stent* antimigratorio (Hot Axios) lo desarrollaron Tsuchiya y colaboradores, quienes demostraron un éxito técnico y clínico de 100 % y 95 %, respectivamente; pero tuvieron 5 pacientes de la muestra total de 19 que desarrollaron oclusión del *stent* en los siguientes 184 días y concluyen de forma anticipada la llegada de más USE-CD (7).

Con lo revisado en la literatura, por una parte, la realización de USE-CDS tiene un porcentaje aproximado de eventos adversos del 16 %, constituido principalmente por infección, neumoperitoneo, fuga biliar, sangrado, dolor abdominal, perforación y migración del *stent*; y es más frecuentemente reportado el neumoperitoneo con manejo conservador y una buena evolución del paciente (4, 8). Por otra parte, la utilización del Doppler es un arma muy conveniente para el endoscopista al momento de descartar la presencia de estructura vascular y evitar la complicación (5). Aun así, hay reportes de casos como el de Mangas-Sanjuan y colaboradores, en el que exponen un caso de punción accidental de la vena porta al momento de realizar un USE-CDS, complicación que lograron resolver por la misma vía; obtuvieron el control del sangrado y, finalmente, se logró el éxito clínico y técnico para el drenaje biliar (5, 8).

## REFERENCIAS


1. El Chafic AH, Shah JN, Hamerski C, Binmoeller KF, Irani S, James TW, Baron TH, Nieto J, Romero RV, Evans JA, Kahaleh M. EUS-Guided Choledochoduodenostomy for Distal Malignant Biliary Obstruction Using Electrocautery-Enhanced Lumen-Apposing Metal Stents: First US, Multicenter Experience. Dig Dis Sci. 2019;64(11):3321-3327. https://doi.org/10.1007/s10620-019-05688-2
2. Han SY, Kim SO, So H, Shin E, Kim DU, Park DH. EUS-guided biliary drainage versus ERCP for first-line palliation of malignant distal biliary obstruction: A systematic review and meta-analysis. Sci Rep. 2019;9(1):16551. https://doi.org/10.1038/s41598-019-52993-x
3. Lesmana CRA, Gani RA, Hasan I, Sulaiman AS, Ho KY, Dhir V, Lesmana LA. Palliative Endoscopic Ultrasound Biliary Drainage for Advanced Malignant Biliary Obstruction: Should It Replace the Percutaneous Approach? Case Rep Gastroenterol. 2019;13(3):385-397. https://doi.org/10.1159/000502835
4. Leung Ki EL, Napoleon B. Endoscopic ultrasound-guided biliary drainage: A change in paradigm? World J Gastrointest Endosc. 2019;11(5):345-353. https://doi.org/10.4253/wjge.v11.i5.345
5. Mangas-Sanjuan C, Bozhychko M, Martinez J, Compañy L, Ruiz F, Casellas JA, Aparicio JR. Endoscopic management of accidental portal vein puncture during endoscopic ultrasound-guided choledochoduodenostomy. Endoscopy. 2020;52(2):E47-E48. https://doi.org/10.1055/a-0991-7763
6. Giovannini M, Moutardier V, Pesenti C, Bories E, Lelong B, Delpero JR. Endoscopic ultrasound-guided bilioduodenal anastomosis: a new technique for biliary drainage. Endoscopy. 2001 Oct;33(10):898-900. https://doi.org/10.1055/s-2001-17324
7. Mora Soler AM, Álvarez Delgado A, Piñero Pérez MC, Velasco-Guardado A, Marcos Prieto H, Rodríguez Pérez A. Endoscopic ultrasound-guided choledochoduodenostomy after a failed or impossible ERCP. Rev Esp Enferm Dig. 2018;110(5):299-305. https://doi.org/10.17235/reed.2018.5040/2017
8. Ogura T, Higuchi K. Technical tips of endoscopic ultrasound-guided choledochoduodenostomy. World J Gastroenterol. 2015;21(3):820-8. https://doi.org/10.3748/wjg.v21.i3.820
9. Teoh AYB, Dhir V, Kida M, Yasuda I, Jin ZD, Seo DW, Almadi M, Ang TL, Hara K, Hilmi I, Itoi T, Lakhtakia S, Matsuda K, Pausawasdi N, Puri R, Tang RS, Wang HP, Yang AM, Hawes R, Varadarajulu S, Yasuda K, Ho LKY. Consensus guidelines on the optimal management in interventional EUS procedures: results from the Asian EUS group RAND/UCLA expert panel. Gut. 2018;67(7):1209-1228. https://doi.org/10.1136/gutjnl-2017-314341
10. Wong YJ, Teh JGX, Khor C, Tan DMY. Endoscopic ultrasound-guided choledochoduodenostomy and duodenal stenting for combined malignant biliary and duodenal obstruction. Endoscopy. 2019;51(12):E394-E395. https://doi.org/10.1055/a-0929-4927

RCG Revista Colombiana de Gastroenterología

# Indicaciones a los autores

## ALCANCE Y POLÍTICA EDITORIAL

La *Revista Colombiana de Gastroenterología* creada en el mes de julio de 1985 es editada por la Asociación Colombiana de Gastroenterología con la colaboración de las Asociaciones Colombianas de Endoscopia Digestiva, Coloproctología y Hepatología. Su circulación es trimestral publicándose en los meses de marzo, junio, septiembre y diciembre; está amparada por la Resolución 001940 de Junio 4 de 1987 emanada del Ministerio de Gobierno. Publica artículos originales e inéditos sobre temas médicos, en particular artículos de investigación básica y clínica, artículos de revisión y documentos de las especialidades en mención o relacionadas con ellas, previa aprobación del Comité Editorial. Todos los manuscritos enviados a la revista serán sometidos a un proceso de revisión por pares realizado por expertos en la materia y en aspectos metodológicos. Este proceso se realiza en forma anónima y las únicas personas que conocen las identidades, tanto del autor como del revisor, son los editores de la revista.

Los trabajos deben ser inéditos. No se aceptarán trabajos que hayan sido publicados previamente. Los autores no deben enviar trabajos que reproduzcan de forma parcial o sustancial textos que hayan sido publicados anteriormente, aunque haya sido en otros idiomas. El proceso de revisión contempla el uso de herramientas de detección de plagio. La publicación posterior o su reproducción total o parcial deben contar con la aprobación del Editor y dar crédito a la publicación original en la Revista. La revista está dirigida a profesionales, especialistas y estudiantes relacionados con las especialidades mencionadas anteriormente. Se edita e imprime en la ciudad de Bogotá, D.E., Colombia.

## FORMA Y PREPARACIÓN DE MANUSCRITOS

En la preparación de los trabajos se adherirá a las recomendaciones de los "Requisitos uniformes para los manuscritos sometidos a Revistas Biomédicas", establecidos por el Comité Internacional de editores de Revistas Biomédicas (Grupo Vancouver), actualizado en diciembre de 2018, ver: www.icmje.org.

**1.** Los trabajos deben ser remitidos a la Revista Colombiana de Gastroenterología en formato Word, tamaño carta a doble espacio, con márgenes laterales de 3 cm. Se deben enviar también los Formatos de Originalidad, Cesión de Derechos de Autor e Información de autores debidamente diligenciados y la Lista de comprobación para la preparación de envíos. Cada componente del trabajo debe iniciarse en una nueva página, de acuerdo con la siguiente secuencia: Página del título, resumen y palabras clave en español y en inglés, texto, agradecimientos, referencias, tablas (cada tabla en página separada con título y notas) y leyendas para las figuras. Todas las páginas deben ser numeradas en el ángulo superior derecho, empezando por la página del título. Las figuras (radiografías, histología u otras) deben entregarse en archivo aparte. En la página del título debe proveerse un recuento de número de palabras, contabilizadas sin contar el Resumen, los Agradecimientos, las Tablas y Figuras. Se solicita que los "Artículos de Investigación" no sobrepasen las 2.500 palabras. Los "Artículos de Revisión" pueden extenderse hasta 3.000 palabras. Los "Casos clínicos" no deben exceder las 1.500 palabras. Las "Cartas al Editor" no sobrepasarán las 1.000 palabras.

**2.** Los "**Artículos de Investigación**" deben dividirse en secciones tituladas: Resumen, (Abstract), Introducción, Material y método, Resultados, Discusión y Referencias. Otros tipos de artículos tales como Documentos o Artículos de Revisión pueden tener otros formatos, que deberán ser aprobados por los Editores.

La Revista Colombiana de Gastroenterología apoya las políticas para registro de ensayos clínicos de la Organización Mundial de la Salud (OMS) y del International Committee of Medical Journal Editors (ICMJE), reconociendo la importancia de esas iniciativas para el registro y divulgación internacional de información sobre estudios clínicos, en acceso abierto. En

consecuencia, próximamente solo se aceptarán para publicación los artículos de investigaciones clínicas que hayan recibido un número de identificación en uno de los Registros de ensayos clínicos validados por los criterios establecidos por OMS e ICMJE, cuyas direcciones están disponibles en el sitio del ICMJE. El número de identificación se deberá registrar al final del resumen. Esta normativa se aplicará a los trabajos que sean estudios de tipo experimental o que lleven en su título o en su resumen el nombre de Ensayo clínico o Estudio prospectivo aleatorizado.

**3.** El ordenamiento de cada trabajo será el siguiente:

**3.1. Página del Título.** La primera página del manuscrito debe contener:

a. El título del trabajo, que debe ser conciso pero informativo sobre el contenido central de la publicación, y su traducción al inglés.

b. Nombres y apellidos de cada autor, grados académicos y filiación institucional. Los nombres de los autores y el orden en que aparecen deben ser cuidadosamente revisados antes de presentar los trabajos. Cambios de adición, supresión o reordenación de los autores deben ser hechos antes de que el trabajo sea aceptado y solo si éste cambio es aprobado por el Editor de la Revista. Todos los autores deben indicar su código ORCID, para ayudar a identificar al autor de forma unívoca.

c. Nombre del lugar de trabajo al que perteneció el autor durante la ejecución de dicho estudio.

d. Nombre y dirección postal y electrónica del autor que se ocupará de la correspondencia.

e. Fuente de apoyo financiero, si lo hubo, en forma de subsidio de investigación (Grants), equipos, drogas, o todos ellos. Debe declarase toda ayuda financiera recibida, especificando si la organización que la proporcionó tuvo o no tuvo influencia en el estudio; este documento en carta aparte.

f. Fecha del envío. Al pie de la página del título registre el recuento de número de palabras, según indicaciones en punto 1.

g. Si el tema ha sido presentado en alguna reunión, deberá indicarse el carácter de la misma, la ciudad y la fecha de exposición.

h. **Autoría:** Tal como se establece en los Requisitos Uniformes, para ser considerado como autor de un trabajo es indispensable haber realizado contribuciones sustanciales a: a) la concepción y el diseño o la adquisición de los datos e información, o al análisis e interpretación de los datos; b) la planeación del artículo o la revisión de contenido intelectual importante; c) la aprobación final de la versión que va a ser publicada. Los autores deben cumplir todas las condiciones mencionadas. La "autoría por cortesía" es inaceptable. El aporte de muestras o el reclutamiento de pacientes, por ejemplo, aunque esenciales para la investigación, no constituyen por sí mismos autoría y una mención en los agradecimientos es suficiente para este tipo de contribución. Los autores deben especificar su participación en la elaboración del artículo.

**3.2. Resumen y Palabras claves.** La segunda página debe contener un resumen, de hasta 250 palabras, que describa los propósitos del trabajo, material y métodos empleados, resultados principales y las conclusiones más importantes. No emplee abreviaturas no estandarizadas. Los autores pueden proporcionar su propia traducción del resumen al inglés, así como del título del trabajo. La Revista realizará dicha traducción para quienes no estén en condiciones de proporcionarla o cuando así lo estime necesario. Los Editores podrán modificar la redacción del resumen entregado por los autores. A continuación del resumen deben proporcionarse e identificarse como tales, de 3 a 5 palabras clave. Utilice para este propósito términos enlistados en Medical Subjects Headings (MeSH) de la National Library of Medicine (http://www.nlm.nih.gov/mesh). O en Ciencias de la Salud (DeCS) en la siguiente dirección electrónica: http://decs.bvs.br/E/homepagee.htm. Estas palabras clave serán utilizadas para fines de indización del trabajo. En esta sección omita citar referencias bibliográficas.

**3.3. Introducción.** Resuma el estudio y exprese claramente su propósito. Cuando sea pertinente, haga explícita la hipótesis cuya validez pretendió comprobar. No revise extensamente el tema y cite solo las referencias bibliográficas que sean estrictamente concernientes a su estudio.

**3.4. Materiales y métodos o Pacientes y métodos.** Describa la selección de los sujetos estudiados: pacientes o animales de experimentación, órganos, tejidos, células, etc., y sus respectivos controles. Identifique los métodos, instrumentos o aparatos y procedimientos empleados, con la precisión adecuada para permitir a otros observadores que reproduzcan sus resultados. Si se emplearon métodos bien establecidos y de uso frecuente (incluso métodos estadísticos), limítese a nombrarlos y cite las referencias respectivas. Cuando los métodos han sido publicados pero no son bien conocidos, proporcione las referencias y agregue una breve descripción. Si los métodos son nuevos o aplicó modificaciones a métodos establecidos, descríbalas con precisión, justifique su empleo y enuncie sus limitaciones. Cuando se hayan efectuado experimentos en seres humanos, explicite si los procedimientos empleados respetaron las normas éticas propuestas por la Declaración de Helsinki (modificada en 2005) y si fueron revisados y aprobados por un comité ad hoc de la institución en que se efectuó el estudio. Cuando lo soliciten los Editores, los autores deberán adjuntar el documento de aprobación respectivo. Identifique los fármacos y compuestos químicos empleados, con su nombre genérico, sus dosis y vías de administración. Identifique a los pacientes mediante números correlativos, pero no use sus iniciales ni los números de fichas clínicas de su hospital. Indique siempre el número de pacientes o de observaciones, los métodos estadísticos empleados y el nivel de significación elegido previamente para juzgar los resultados. Es fundamental identificar los métodos estadísticos empleados.

**3.5. Resultados.** Presente sus resultados siguiendo una secuencia lógica y concordante en el texto, las tablas y figuras. Los datos se pueden mostrar en tablas o figuras, pero no simultáneamente en ambas. En el texto, destaque las observaciones importantes, sin repetir todos los datos que se presentan en las tablas o figuras. No mezcle la presentación de los resultados con su discusión.

**3.6. Discusión.** Se trata de una discusión de los resultados obtenidos en su trabajo y no de una revisión del tema en general. Enfatice solo los aspectos nuevos e importantes que aporta su trabajo y las conclusiones que Ud. propone a partir de ellos. No repita detalladamente datos que aparecen en la sección Resultados. Explicite las concordancias o discordancias de sus hallazgos y sus limitaciones, comparándolas con otros estudios relevantes, identificados mediante las citas bibliográficas respectivas. Conecte sus conclusiones con los propósitos del estudio, que fueron destacados en la sección Introducción. Evite formular conclusiones que no estén respaldadas por sus hallazgos, así como apoyarse en trabajos aún no terminados. Plantee nuevas hipótesis cuando lo estime adecuado, pero califíquelas claramente como tales. Cuando sea apropiado, proponga sus recomendaciones.

**3.7. Agradecimientos.** Exprese su agradecimiento solo a personas e instituciones que hicieron contribuciones importantes a su trabajo, pero no justifiquen autoría.

**3.8. Referencias.** En lo posible limite las referencias (citas bibliográficas) a máximo 40 con excepción de los trabajos originales donde el número de referencias bibliográficas debe ser igual o mayor a 50 y menor a 100. Numérelas consecutivamente en el orden en que aparecen por primera vez en el texto. Identifíquelas mediante números arábigos entre paréntesis colocados al final de la frase o párrafo en que se las alude. Las referencias que sean citadas únicamente en las tablas o leyendas de las figuras deben numerarse en la secuencia que corresponda a la primera vez que se citan dichas tablas o figuras en el texto. Los resultados de trabajos sin publicar y comunicaciones personales no se deberían incluir en la lista bibliográfica final, pero si pueden ser mencionadas en el texto. Se pueden incluir como referencias trabajos que han sido aceptados por una revista pero aún están en proceso de publicación; en dicho caso, se debe anotar la referencia completa, agregando a continuación del nombre abreviado de la Revista, la expresión "en prensa". El formato de las referencias bibliográficas se ceñirá a las siguientes normas de Vancouver disponibles en el siguiente link: http://www.nlm.nih.gov/bsd/uniform_requirements.html.

a. **Artículos de Revistas**: Apellido paterno e inicial del nombre del o los autores. Mencione todos los autores cuando sean seis o menos; si son siete o más, incluya los seis primeros y agregue "y cols" o "et al" según si la cita esté en español u otro idioma respectivamente. Limite la puntuación a comas que separen los autores entre sí. Título completo del artículo, en su idioma original. Nombre abreviado de la Revista en que apareció, abreviado según formato del Index Medicus (http://www.nih.gov/tsd/serials/lji/html) sin paréntesis. Año de publicación; Volumen: Página inicial y final del artículo, separadas por guión (-).

   **Ejemplo:**

   1. Awad W, Garay A, Martínez C, Oñate V, Turu I, Yarmuch J. Descenso ponderal y calidad de vida mediante la cirugía de *bypass* gástrico con y sin anillo de calibración. Rev Chil Cir 2008; 60: 17-21.

b. **Capítulos en Libros:** Autores del capítulo (.) Título del capítulo (.) Apellido e inicial del nombre de los autores/editores del libro (.) Título del libro (.) Edición (.) Ciudad (:) Nombre de la editorial (;) Año de la publicación (.) Páginas inicial y final del capítulo (p.), separadas por guión (-).

   **Ejemplo:**

   2. Croxatto H. Prostaglandinas. Funciones endocrinas del riñón. En: Pumarino H, ed. Endocrinología y metabolismo. Santiago: Editorial Andrés Bello; 1984. p. 823-840.

c. **Artículos de Revista en formato electrónico:** Citar autores, título del artículo y revista de origen tal como para su publicación impresa, indicando a continuación el sitio electrónico donde se obtuvo la cita y la fecha en que se hizo la consulta.

   **Ejemplo:**

   3. Morse S. Factors in the emergence of infectious diseases. Emerg Infect Dis 1995; [on line] (cited 1996 Jun 5). Disponible en http://www.cdc.gov/ncidod/EID/eid.htm

Para otros tipos de publicaciones, consultar normativa en "Requisitos uniformes para manuscritos enviados a Revistas Biomédicas", www.icmje.org. Los autores son responsables de la exactitud de sus referencias.

Para el caso de artículos científicos, la dirección DOI.

**3.9. Tablas.** Presente cada Tabla en una hoja aparte. Numere las Tablas en orden consecutivo y asígneles un título que explique su contenido sin necesidad de buscarlo en el texto del manuscrito (Título de la Tabla), además de una breve descripción explicativa independiente del texto. Sobre cada columna coloque un encabezamiento corto o abreviado. Utilice la herramienta de tabla del procesador de texto. Las tablas siempre deben ser editables, no las envíe en formato de imagen ni como dibujo. No use colores ni fondos sombreados. Use notas aclaratorias para todas las abreviaturas no estandarizadas. Cite cada Tabla en su orden consecutivo de mención en el texto entre paréntesis.

**3.10. Figuras.** Denomine "Figura" a cualquier ilustración que no sea tabla (Ej.: gráficos, radiografías, ecografías, etc.). Los gráficos deben ser realizados empleando un programa apropiado. Las imágenes digitalizadas en computador deben ser grabadas en alta resolución (300 dpi o superior) en formatos JPEG o TIFF de modo que puedan ser revisados por los

programas de diseño gráfico de uso habitual. Envíe las figuras digitalizadas en archivo separados al escrito. Las letras, números, flechas o símbolos deben verse claros y nítidos en la fotografía y deben tener un tamaño suficiente como para seguir siendo legibles cuando la Figura se reduzca de tamaño en la publicación. Sus títulos y leyendas no deben aparecer en la fotografía, sino que se incluirán en hoja aparte, para ser compuestos por la imprenta. Los símbolos, flechas o letras empleadas en las fotografías de preparaciones microscópicas, deben tener un tamaño y contraste suficientes para distinguirlas de su entorno. Cite cada Figura en el texto en orden consecutivo, entre paréntesis. Si una Figura reproduce material ya publicado, indique su fuente de origen y obtenga permiso escrito del autor y editor original para reproducirla en su trabajo. En las fotografías de pacientes se debe cubrir parte de su rostro para proteger su anonimato.

**3.11. Leyendas para las figuras.** Presente los títulos y leyendas de las figuras en una página separada. Identifique y explique todo símbolo, flecha, número o letra que haya empleado para señalar alguna parte de las ilustraciones.

**3.12. Unidades de medida.** Use unidades correspondientes al sistema métrico decimal.

**4. Correcciones por el autor.** Una vez que las primeras pruebas del trabajo salen de la imprenta, estas son generalmente enviadas al autor para la revisión final. Si se estima necesaria alguna corrección, debe ser efectuada sobre esta prueba de imprenta (nunca en su original) y devuelta a los editores en los plazos por ellos estipulados.

**5. Responsabilidad.** La responsabilidad de los conceptos que se publiquen es íntegramente del autor y la **RCG** velará por el respeto a los Principios éticos.

**6. Derechos de autor.** La Revista Colombiana de Gastroenterología publica sus artículos bajo una licencia de ***Creative Commons Reconocimiento - No Comercial - Sin Obra Derivada 4.0 Internacional***. Con el envío de colaboraciones a la RCG, deberá entenderse que los autores conocen y suscriben a las condiciones establecidas en dicha licencia.

**7. Declaración de privacidad**. Los nombres y direcciones de correo electrónico introducidos en la Revista Colombiana de Gastroenterología se usarán exclusivamente para los fines declarados y no estarán disponibles para ningún otro propósito.

**8. Citas de la revista.** Para citas de referencias, la abreviatura de la Revista Colombiana de Gastroenterología es: **Rev Colomb Gastroenterol**

## PROCESO DE EVALUACIÓN

Todo material propuesto para publicación en la Revista Colombiana de Gastroenterología debe ser enviado a la Revista Colombiana de Gastroenterología registrándose como autor en la página www.revistagastrocol.com o a través del E-mail: revistagastro@cable.net.co. Debe ir acompañado de la Lista de verificación y los formatos FT-021 Carta de Originalidad, FT-022 Carta de cesión de derechos y FT-055 Información de autores debidamente diligenciados ya que son obligatorios para la publicación y registro de todos los artículos de la Revista. Los formatos y lista de verificación aparecen en la página de la revista y a continuación de estas instrucciones.

Una vez recibido el manuscrito original, el Editor de la Revista Colombiana de Gastroenterología o el Comité Editorial decidirán si el artículo reúne las condiciones para ser sometido a evaluación por pares científicos externos expertos en el tema. La evaluación será a doble ciego; la identidad de los autores no se revela a los pares evaluadores y tampoco la de estos al primero.

Los pares evaluadores se comprometen a:

a. Respetar la confidencialidad de la revisión y a no revelar detalles de un manuscrito o de su revisión durante y después del proceso de revisión y edición por parte de la revista.
b. Declarar todos los posibles conflictos de interés, buscando la asesoría de la revista si no están seguros de si algo constituye un conflicto potencial.
c. Informar a la revista e la presencia o sospecha de conductas cuestionables como:
   - Sospecha de publicación redundante
   - Sospecha de plagio
   - Sospecha de datos inventados
   - Sospecha de un conflicto de interés no declarado
   - Sospecha de un problema ético

La revista cuenta con un software para la detección de plagio en el material recibido a través de Biteca.

Los pares externos tienen quince días hábiles para evaluar el manuscrito mediante un formato de evaluación que permite dar su concepto sugiriendo la aceptación sin modificaciones del artículo, la aceptación con modificaciones o el concepto de no publicación. Con base en los conceptos de los pares evaluadores, el Comité Editorial define si se publicará o no. Las observaciones de los evaluadores externos serán comunicadas a los autores. Una vez que el autor reciba los comentarios de los evaluadores, deberá proceder a contestarlos punto por punto e incorporar las modificaciones correspondientes en el texto. Tendrán 90 días para realizar las modificaciones y someter el artículo modificado. En caso de que no se cumpla con este tiempo, el Editor de la RCG entenderá que los autores han perdido el interés de publicación del artículo. Una vez el artículo haya sido modificado por los autores, el Editor verificará el cumplimiento de las recomendaciones solicitadas por los evaluadores externos y si estas han sido adecuadamente acatadas, pondrán en consideración el artículo al Comité Editorial para que sea incluido en un número futuro de la RCG. Esta decisión será comunicada a los autores.

La decisión editorial basada sobre los criterios dados por los pares externos, será comunicada al autor por mail y no procede recurso de apelación en el caso que esta corresponda a rechazar el artículo.

Una vez el artículo haya sido aceptado para publicación y después de realizadas la edición y la corrección de estilo, los autores recibirán el PDF del artículo el cual debe ser cuidadosamente revisado y devuelto con su visto bueno o las observaciones a que haya lugar en un término máximo de 48 horas. En caso de no recibir respuesta por parte del autor principal se asume que está de acuerdo con la versión a imprimir. Una vez realizada la publicación, los autores recibirán un ejemplar de la revista.

La *Revista Colombiana de Gastroenterología* establecerá los mecanismos necesarios para evitar o resolver los posibles conflictos de intereses entre autores, evaluadores y/o el propio equipo editorial.

## POLITICAS DE ÉTICA

La *Revista Colombiana de Gastroenterología* exige que toda investigación que involucre seres humanos cumpla de manera estricta con los Principios éticos para las Investigaciones médicas en seres humanos establecidos por la Asociación Médica Mundial en la Declaración de Helsinki en su última versión del 2013. Todo trabajo sometido a consideración para publicación debe contar con la aprobación previa por pate de un Comité de Ética en investigación de la Institución o Instituciones en donde se realice el estudio y en los casos requeridos de haber realizado consentimiento informado a las personas bajo investigación. La RCG se reserva el derecho de solicitar a los autores las cartas de aprobación ética de los proyectos, o en algunos casos, el consentimiento de los sujetos en investigación en el que autorizan la publicación relacionada con su caso.

### Registro de estudios clínicos prospectivos

La RCG se adhiere a las políticas de la Organización Mundial de la Salud (OMS) y del ICMJE sobre el registro de estudios clínicos. Toda publicación que evalúe de manera prospectiva intervenciones en humanos, para ser considerada para publicación en la RCG, debe mostrar registro del protocolo de investigación previo al inicio del reclutamiento de pacientes, en cualquiera de los sistemas de registros internacionales aceptados para estudios clínicos por la OMS y el ICMJE. Los autores deben especificar el sitio de registro del proyecto.

### Experimentos con animales

Para estudios realizados con animales los autores deben guiarse por los principios establecidos en el documento "International Guiding Principles for Biomedical Research Involving Animals" del Consejo para las Organizaciones Internacionales de Ciencias Médicas (Council for International Organization of Medical Sciences: CIOMS), organización conjunta de la OMS y de la UNESCO. Para investigación realizada en Colombia, debe ajustarse a la Resolución No. 008430 del 4 de Octubre de 1993 del Ministerio de Salud mediante la cual se establecen las Normas Científicas, Técnicas y Administrativas para la investigación en Salud, en cuyo título V hace referencia explícita a la investigación Biomédica con animales y la ley 84 de 1989 en la que se adopta el Estatuto Nacional de Protección de Animales. Los autores deben especificar que guía o normatividad han seguido para garantizar la protección de los animales utilizados en el proceso de experimentación.

RCG Revista Colombiana de Gastroenterología

# Style Guide for Authors

## EDITORIAL SCOPE AND POLICY

The *Colombian Review of Gastroenterology* was created in July 1985 and is published by the Colombian Gastroenterology Association with the collaboration of the Colombian Associations of Digestive Endoscopy, Coloproctology and Hepatology. It is published quarterly in the months of March, June, September and December and is covered by Resolution 001940 of June 4, 1987 issued by the Ministry of Government. It publishes original unpublished articles on medical topics, particularly articles on basic and clinical research, review articles and documents about or related to the medical specialties of the publishers. Articles are published only after approval of the Editorial Committee. All manuscripts submitted to the journal are subject to a peer review process conducted by experts in each field and its methodology. This process is anonymous: the only people who know the identities of both the author and the reviewers are the editors of the magazine.

All works submitted to the review must be previously unpublished. Papers that have been previously published will not be accepted. Authors should not submit papers that partially or substantially reproduce texts that have been previously published, even if they were in other languages. The review process uses plagiarism detection tools. Total or partial reproduction of any article previously published elsewhere must have the approval of the Editor and credit to the original publication must be given in the Review. The Review is aimed at professionals, specialists and students related to the specialties mentioned above. It is edited and printed in the city of Bogotá, D.E., Colombia.

## MANUSCRIPT FORM AND PREPARATION

Manuscripts should follow the *Uniform Requirements for Manuscripts Submitted to Biomedical Journals* published by the International Committee of Medical Journal Editors (Vancouver Group) and available at http://www.icmje.org/.

**1.** Papers must be sent to Revista Colombiana de Gastroenterología in a Word file on letter sized paper, double spaced, with 3 cm right and left margins. Submissions must be accompanied by the duly completed FT-021 letter of originality, the FT-022 letter of assignment of rights, the FT-055 author's information and the Checklist for shipment preparation form which are required for publication and registration of all articles in the Review. Each part of the article should begin on a new page in the following sequence: title page, abstract Spanish and English with word counts, text, acknowledgments, references, tables (Each table should be on a separate page with its title and notes.) and captions for figures. Beginning with the title page, all pages should be numbered in the upper right hand corner. Figures (x-rays, histology, and others) should be delivered in a separate file. The title page should include a word count for the text of the article not counting the abstract, acknowledgements, tables and figures. Maximum word counts are 2,500 for research articles, 3,000 for review articles, 1,500 for case studies, and 1,000 for letters to the editor.

**2.** Research articles should be organized into sections titled Abstract, Introduction, Materials and Methods, Results, Discussion, and References. Other types of articles may use other formats as long as they are approved by the editors.

"The *Colombian Review of Gastroenterology* supports the policies for registration of clinical essays of the World Health Organization (WHO) and the International Committee of Medical Journal Editors (ICMJE) and recognizes the importance of these international initiatives for registering and making clinical studies public through open access. Consequently in the near future we will only accept documents for publication which have received an identification number from one of the Clinical Trials Registries validated as complying with the criteria established by the WHO and ICMJE. The registration number must appear at the end of the abstract. This rule will apply to articles which report experimental studies, clinical trials, or randomized prospective studies.

**3.** Every article will be ordered as follows:

**3.1 Title Page.** The first page of the manuscript should contain:

a. The title of the article in Spanish and English. Titles should be concise and express the central content of the article.

b. Names and surnames of authors and their academic degrees and institutional affiliations. The names of the authors and the order in which they appear must be carefully reviewed before articles are submitted. Additions, deletions or reordering of authors should be done prior to submission. Any such changes made after submission but prior to acceptance must be approved by the Editor of the Journal. All authors must indicate their **ORCID code** to help identify the author unambiguously.

c. Work place of the author(s) during the study reported

d. The name, address, and email address of the author responsible for correspondence

e. All sources of financial support including grants, equipment, drugs, etc. In a separate document the authors must declare all financial support received, specifying sources and declaring whether or not the source or sources had influence over the research.

f. The word count for the article should appear at the bottom of the title page as set forth in point one.

g. If the topic has been presented at a meeting, the date, place, and character of the meeting should be indicated.

**h. Authorship.** As established in the Uniform Requirements, to be considered an author of an article it is essential that the individual in question must have made substantial contributions to the article's: a) conception and design of the article, and/or acquisition of the article's data and information, and/or analysis and interpretation of that data; b) planning of the article and/or review of important intellectual content; c) final approval of the version to be published. The authors must comply with all the conditions mentioned. "Authorship by courtesy" is unacceptable. For example, contribution of samples or recruitment of patients, although essential for research, do not constitute authorship by themselves. A mention in the acknowledgments is sufficient for this type of contribution. Authors must specify how they participated in the preparation of an article.

**3.2. Abstract and key words.** The abstract should appear on the second page. Maximum length is 250 words. It should describe the purpose of the research, materials and methods, principal results and most important conclusions. Non-standard abbreviations should not be used. The authors may provide their own English translation of the abstract and title. The magazine will translate the title and abstract for those authors who are not in a position to do so themselves and whenever else it may be necessary. No bibliographic references should appear within the abstract. The editors may modify the abstract submitted by the authors. At the end of the abstract the authors must list three to five keywords. Keywords are used for indexing articles should be drawn from those listed in the Medical Subjects Headings (MeSH) of the U.S. National Library of Medicine at http://www.nlm.nih.gov/mesh or from those listed at Ciencias de la Salud (DeCS – Health Sciences) at http://decs.bvs.br/E/homepagee.htm

**3.3 Introduction.** The introduction should summarize the study and clearly express its purpose. When appropriate it should explicitly state the hypothesis the authors tested in their study. It should not provide an extensive review of the topic. Only the absolutely necessary bibliographic references should be included.

**3.4 Materials and Methods** or **Patients and Methods.** This section describes the selection of subjects and controls studied including patients, animals, organs, tissues, cells, etc. It identifies methods, instruments, apparatuses, and procedures employed with enough precision to allow observers to reproduce the study's results. When well established methods, including statistical methods, are used, the authors should limit themselves to citing the methods in the text and providing a bibliographic reference. When the methods used have been previously published, but are not well known, a brief description should be provided in addition to bibliographic references. When the methods used are new or are modifications of established methods, they should be precisely described, their use should be justified, and their limitations should be explained. Experiments performed with human beings must make explicit whether the ethical norms of the Helsinki Declaration (as modified in 2005) have been followed and must explain whether the research was reviewed and approved by a committee of the institution in which the study was conducted. When the editors request, the authors must append a copy of the document approving their study. Pharmaceutical and chemical agents used must be identified by their generic names and the doses and methods used to administer them must be specified. Patients should be identified by sequential number but not by their initials or hospital identification numbers. Authors must always note the number of patients observed, the number of observations, statistical methods used, and level of statistical significance chosen prior to the study for judging results. Identifying statistical methods used is fundamental.

**3.5 Results.** Results should be presented following a logical sequence which is in agreement with the sequence in the body of the article and the tables and figures. Data should be presented in tables or figures, but both should not be used to present the same data. The text should highlight the most important observations without repeating the data presented graphically. Results should not be mixed with the discussion.

**3.6 Discussion**. This section should be a discussion of the results obtained in the study rather than of the entire topic in general. It should emphasize only the study's new and important findings and the conclusions you draw from those findings. It should not repeat in detail the data which appears in the results section. Agreements and disagreements within and among study findings should be highlighted, and the limitations of the study should be compared with those of other relevant studies cited in the bibliography. Conclusions should be connected to the purpose of the research which was highlighted in the introduction. Avoid drawing conclu-

sions which cannot be supported the findings of the study or which are supported by unfinished research. Propose a new hypothesis when you feel it is appropriate, but be certain to state clearly that his is a new hypothesis. When appropriate, make recommendations.

**3.7 Acknowledgements.** Express gratitude only to people and institutions which have contributed substantially to the project.

**3.8 References.** Bibliographies should be limited to a maximum of 40 citations. They should be numbered consecutively in the order of their first appearances in the text. In the text each citation should be referenced with an Arabic numeral superscript at the end of the sentence to which the citation refers. References which appear only in tables or figures should be numbered according to the first time the table or graph is referred to in the text. Citations may refer to works which have been accepted for publication, but have not yet been published. In these cases the Spanish words "(en prensa)" signifying "forthcoming" should be placed in parentheses following the complete citation. The Vancouver format for endnotes can be found at http://www.nlm.nih.gov/bsd/uniform_requirements.html

a. **Magazine and Journal Articles:** Cite the paternal last name(s) followed by the initial of the first name(s) of the author(s). Mention all authors names when there are six or less authors. When there are seven or more, include the first six followed by "et al." or "y cols" (meaning "and colleagues") no matter what language the citation is in. Limit punctuation to commas to separate authors' names. Cite the full title in the original language**.** Cite the abbreviated name of the journal without parentheses. Use the abbreviations found in the Index Medicus at Http://www.nih.gov/tsd/serials/lji/html. Cite publication year, volume, and beginning and end pages separated by a hyphen.

   **Example**

   1. Awad W, Garay A, Martínez C, Oñate V, Turu I, Yarmuch J. Descenso ponderal y calidad de vida mediante la cirugía de Bypass gástrico con y sin anillo de calibración. Rev Chil Cir 2008; 60:17-21.

b. Chapters of Books: Authors of chapter, Title of chapter, Last name and initial of first name of the author(s) or editor(s) of the book, Title of book, Edition, City, Publishing House, Year of publication, Initial and final pages of chapter

   **Example**

   2. Croxatto H. Prostaglandinas. Funciones endocrinas del riñón. En: Pumarino H, ed. Endocrinología y Metabolismo. Santiago: Editorial Andrés Bello, 1984; 823- 840.

c. **Articles from online journals:** Cite author's name, article name, and name of publication as for print journals appending journal's internet address and date site was visited.

   **Example**

   3. Morse S. Factors in the emergence of infectious diseases. Emerg Infect Dis (cited 1996 Jun 5). Available from http://www.cdc.gov/ncidod/EID/eid.htm

To cite other types of publications please consult *Requisitos Uniformes para Manuscritos Enviados a Revistas Biomédicas* at www.icmje.org. Authors are responsible for the exactitude of their references.

For the case of scientific articles, the **DOI** address

**3.9 Tables:** Each table should be presented on a separate page. Cells should be separated by double spacing. Tables should be numbered in the consecutive order of appearance in the text and assigned titles which clearly indicate their content without reference to the text except for a brief explanatory caption independent of the text of the article. Horizontal lines should separate only the column headings and general titles. Columns of data should be separate by spaces but not by vertical lines. Explanatory notes must be provided for all non-standard abbreviations. Tables should be cited within the text.

**3.10 Figures.** Figures include all illustrations which are not tables (Graphs, radiographs, sonograms, etc.). Graphs should be produced with appropriate software. Digitalized computer images should be recorded at medium or high resolutions in JPEG or TIFF format so that they can be loaded into the most commonly used graphic design programs. Digital figures should be sent in a file separate from the text of the document. Letters, numbers, arrows and symbols in photographs should be clear and sharp. They should be large enough to be legible when the figure is reduced in size for publication. Titles and captions should not appear within photographs. Rather, they should be included on a separate page to allow the graphic designer to place them correctly. Symbols, arrows and letters used on photos of microscopic images should be large enough and should contrast sufficiently with the surrounding image to be clear and legible. Each figure should be cited in the text consecutive order. If a figure is reproduced from another published source, permission must be obtained and the source must be cited. Photographs of patients must mask their faces sufficiently to protect their anonymity.

**3.11 Captions for figures.** Titles and captions should be presented on a separate page from figures. Captions should clearly and explicitly identify all symbols, arrows, numbers, and letters employed to indicate details of illustrations.

**3.12 Units of measurement.** Use decimal metric measurement units.

**4. Corrections by author.** After the article is ready for publication, the final proofs are generally sent to the author for a final review. If any corrections are needed, they must be indicated on the proof sheet and returned to the editors within the time limits stipulated.

**5. Responsibility.** Responsibility for the content of each article belongs entirely to the author. The *Colombian Review of Gastroenterology* will ensure that ethical principles are respected.

**6. Copyright.** The *Colombian Review of Gastroenterology* publishes all articles under a Creative Commons *Attribution-Noncommercial-NoDerivative 4.0 International (CC BY-NC-ND 4.0)* license. By making a submission to the RCG, authors indicate that they understand and subscribe to the conditions established in said license.

**7. Privacy statement.** The names and email addresses entered in the Colombian Journal of Gastroenterology will be used exclusively for the stated purposes and will not be available for any other purpose.

**8. Citing this magazine.** The abbreviation for citing the *Colombian Review of Gastroenterology* is **Rev Colomb Gastroenterol**.

## EVALUATION PROCESS

All material proposed for publication in the *Colombian Review of Gastroenterology* must be sent to the Colombian Journal of Gastroenterology registering as an author in the page www.revistagastrocol.com or through the e-mail: revistagastro@cable.net.co. Submissions must be accompanied by the duly completed Checklist for shipment preparation form, FT-021 letter of originality, the FT-022 letter of assignment of rights and the FT-055 author's information form which are required for publication and registration of all articles in the Review. The formats and checklist appear on the page of the review and following these instructions.

The Editor of the *Colombian Review of Gastroenterology* or the Editorial Committee will decide whether a submission qualifies for external peer review. Evaluations will be double-blind: the authors' identities are not revealed to the peer reviewers nor are the names of the reviewers known to each other.

Reviewers agree to:

a. Respect peer-review confidentiality and abstain from disclosing details regarding a manuscript or its review during or after the review and publishing processes.
b. Declare all potential conflicts of interest and seek advice from the Journal in case they are not clear about what is potential conflict of interest.
c. Inform the Journal of any real or suspected questionable conduct:
    - Suspected redundant publication.
    - Suspected plagiarism.
    - Suspected made-up data.
    - Suspected undisclosed conflict of interest.
    - Suspected ethical issue.

The Journal uses plagiarism checker software.

External peer reviewers provide their opinions. They may advise acceptance without modification of the article, acceptance with modifications, or rejection. The Editorial Board decides whether a submission will be published on the bases of the peer reviewers' recommendations. Observations of external reviewers will be communicated to the authors. Once the authors have received comments from the reviewers, they should proceed to answer them point by point and incorporate those responses into the text. They have 90 days to make changes and submit the amended article. If this deadline is not met, it is understood that the Editor will have lost interest in publishing the article. Once the item has been modified by the authors, the Editor will verify compliance with recommendations of the external reviewers, and the Editorial Committee will consider whether the article will be included in a future issue of the *Colombian Review Of Gastroenterology*. This decision will be communicated to the authors.

The editorial decision based on the recommendations of the external peers will be communicated to the authors by mail. Rejections are not subject to appeal.

Once an article has been accepted for publication, and has been edited and proofread, the authors will receive a PDF of the article. It must be carefully reviewed and returned with approval or observations within a maximum period of 48 hours. If no reply is received from the principal author, agreement will be assumed. After publication, the authors will receive a copy of the magazine.

The *Colombian Review of Gastroenterology* will establish the necessary mechanisms to avoid or resolve possible conflicts of interest between authors, evaluators and / or the editorial team itself.

## ETHICS POLICY

The *Colombian Review of Gastroenterology* requires that all research involving human beings strictly comply with the Ethical Principles for Medical Research in human beings established by latest 2013 of the World Medical Association Declaration of Helsinki. All work being considered for publication must have the prior approval of the research ethics committee of the institution or institutions where the study is conducted and, where required, must have obtained informed consent from people included in the study. The *Colombian Review of Gastroenterology* reserves the right to request from authors letters of approval of the study's ethical standards and to request evidence of the informed consent of research subjects in cases for which it is applicable.

### Registry of Prospective Clinical Trials

The *Colombian Review of Gastroenterology* adheres to the policies of the World Health Organization (WHO) and the International Committee of Medical Journal Editors (ICMJE) on the registration of clinical trials. In order to be considered for publication in the *Colombian Review of Gastroenterology*, the authors of any study that prospectively assesses interventions in humans must present the record of the research protocol prior to the start of patient enrollment in any of the systems of international registration accepted for clinical trials by the WHO and ICMJE. Authors must specify the registration site of the project.

### Animal Experiments

For animal studies, the authors should be guided by the principles set out in "International Guiding Principles for Biomedical Research Involving Animals" by the Council for International Organization of Medical Sciences: CIOMS, a joint organization of the WHO and UNESCO. Animal studies conducted in Colombia must comply with Resolution No. 008430 of October 4, 1993 of the Ministry of Health through which scientific, technical and administrative standards are established for health research and whose title explicitly refers to biomedical research on animals, and to Law 84 of 1989 which adopts National Animal Protection Statute. Authors must specify the guidelines or regulations followed to ensure the protection of animals used in experimentation process.

**REVISTA COLOMBIANA DE GASTROENTEROLOGÍA**
**FT-021 FORMATO CARTA ORIGINALIDAD**

Señores
REVISTA COLOMBIANA DE GASTROENTEROLOGIA
Bogotá, D.C.

Estimados señores:
Por medio de la presente y siguiendo sus instrucciones, enviamos a ustedes el artículo titulado:
_____

Para tal fin, certificamos lo siguiente:
1. Es un artículo original que cumple con los requisitos para la publicación de artículos descritos en cada número.
2. Es un artículo inédito, que no ha sido enviado a revisión y no se encuentra publicado, parcial ni totalmente, en ninguna otra revista científica, nacional o extranjera.
3. No existen conflictos de intereses que puedan afectar el contenido, resultados o conclusiones del artículo. En caso de existir conflictos, declaramos lo siguiente: _____
_____
4. El artículo ha sido leído y aprobado por la totalidad de los autores.

En conformidad con todo lo anterior, van los nombres y firmas, así:

_____ _____
Nombre Autor Nombre Autor

Información del autor principal:
Teléfono fijo: _____ Teléfono celular: _____ Correo electrónico: _____

**REVISTA COLOMBIANA DE GASTROENTEROLOGÍA**
**FT-022 FORMATO CARTA DE CESIÓN DE DERECHOS**

Señores
REVISTA COLOMBIANA DE GASTROENTEROLOGÍA
Bogotá, D.C.

Estimados señores:
Por medio de la presente declaramos que renunciamos al control y a los derechos de publicación del manuscrito titulado: _____
_____
Cediéndole a la REVISTA COLOMBIANA DE GASTROENTEROLOGÍA los derechos incluyendo la publicación en internet y en medios magnéticos.
En conformidad con todo lo anterior, van los nombres y firmas, así:

_____ _____
Nombre Autor Nombre Autor

_____ _____
Nombre Autor Nombre Autor

**REVISTA COLOMBIANA DE GASTROENTEROLOGÍA**
**FT-055 FORMATO INFORMACIÓN AUTORES**

**Información general:**

Nombre y Apellidos completos: _____
No. Identificación _____ Fecha de nacimiento: DD: / MM:/ AA: _____
Título académico: _____ Institución donde labora: _____
Cargo que ejerce: _____
Ciudad/país: _____ Dirección: _____
Teléfono de contacto: _____ e-mail: _____
Por favor mencione sus publicaciones académicas en los últimos 2 años referenciándolas según las normas de Vancouver. Solicitamos adjuntar el ISSN de la revista en cuestión.

PUBLICACIONES:
_____
_____
_____
_____
_____

## LISTA DE COMPROBACIÓN PARA LA PREPARACIÓN DE ENVÍOS

Como parte del proceso de envío, los autores/as están obligados a comprobar que su envío cumpla todos los elementos que se muestran a continuación. Se devolverán a los autores/as aquellos envíos que no cumplan estas directrices.

| | |
|---|---|
| 1. Constancia de que el manuscrito no ha sido publicado ni se encuentra en evaluación en otra revista y que no existe conflicto de intereses. (Formato de originalidad) | ✔ |
| 2. Datos completos del autor o los autores del artículo:<br>• Nombre(s) y apellido(s)<br>• Número de cédula<br>• Dirección<br>• Teléfono (preferiblemente celular)<br>• Correo eletrónico personal<br>• Nombre del lugar de trabajo al que perteneció durante la ejecución del estudio<br>• ORCID iD:<br>• Solo el Registro ORCID puede asignar ORCID iDs. Debes aceptar sus estándares para disponer de ORCID iDs e incluri la URL<br>• completa (pe. http://orcid.org/0000-0002-1825-0097). | ✔ |
| 3. Carta de cesión de derechos de autor (Formato Cesión Derechos) | ✔ |
| 4. Texto escrito en Word tamaño Arial o Verdana 12 a doble espacio, que no sobrepase las 2500 palabras para los artículos de investigación. Los artículos de revisión pueden extenderse hasta 3000 palabras, los casos clínicos no deben exceder las 1500 palabras, y las cartas al editor no sobrepasarán las 1000 palabras. | ✔ |
| 5. El título del trabajo debe ser conciso pero informativo sobre el contenido central de la publicación. En español e inglés. | ✔ |
| 6. Resumen en español e inglés (opcional), no mayor de 250 palabras que contenga básicamente:<br>• Introducción<br>• Metodología<br>• Resultados y conclusiones.<br><br>Debe ser concreto y escrito en un estilo impersonal y no emplear abreviaturas no estandarizadas. (Aplica solamente para los artículos de investigación) | ✔ |
| 7. Los artículos de Investigación deben contener:<br>• Introducción<br>• Materiales y Método o Pacientes y Método<br>• Resultados<br>• Discusión<br>• Conclusiones<br>• Referencias<br>• Agradecimientos. | ✔ |
| 8. En los artículos de revisión se sugiere que contengan:<br>• Introducción<br>• Materiales y métodos<br>• Resultados, tablas y figuras<br>• Discusión<br>• Referencias.<br><br>Se caracteriza por presentar una cuidadosa revisión bibliográfica de por lo menos 45 referencias. | ✔ |
| 9. Incluir de 3 a 5 palabras clave en español, que estén indexadas en los Descriptores en Ciencias de la Salud(DeCS). Consultar en: http://decs.bvs.br/E/homepagee.htm | ✔ |
| 10. Incluir las 3 a 5 key words, indexadas en Medical Subject Headings (MeSH) del Index Medicus. Consultar en: http://www.nlm.nih.gov/mesh/meshhome.html | ✔ |
| 11. Incluir cada una de las tablas en hoja aparte. Incluya los archivos de las imágenes aparte en formato jpg o tiff, con alta resolución. | ✔ |
| 12. Numere las tablas en orden consecutivo y asígneles un titulo que explique su contenido. Realice el mismo proceso para las figuras. | ✔ |

# Revista Colombiana de Gastroenterología

INDIZADA EN

redalyc.org UAEM

La naturaleza de la revista, coherente con las acciones que propician la preservación y fortalecimiento del modelo de publicación sin fines de lucro para conservar la naturaleza académica y abierta de la comunicación científica, la hacen partícipe del modelo que apoya Redalyc, al ser consciente de contar con:

1. Calidad editorial y científica
2. Tecnología de publicación digital XML- JATS
3. Una política de Acceso Abierto sin costos por publicación o procesamiento (APC)
4. La visión de reconocer la necesidad de superar el actual proceso de evaluación basado en el Factor de Impacto, signando The Declaration on Research Assessment (DORA).

Ver revista en: http://redalyc.org/revista.oa?id=3377

CALIDAD XML JATS APC DORA

Eduardo Aguado-López
Director General de Redalyc

R2020: Un modelo de publicación sin fines de lucro para conservar la naturaleza académica y abierta de la comunicación científica

2019

REDIB
Red Iberoamericana
de Innovación y Conocimiento Científico

**Lo invitamos a leer los artículos de la**

# Revista Colombiana de Gastroenterología

**en www.redib.org**

REDIB es una plataforma de agregación de contenidos científicos y académicos en formato electrónico producidos en el ámbito iberoamericano, relacionados con él en un sentido cultural y social más amplio y geográficamente no restrictivo. REDIB cuenta con una clara vocación de promoción de la innovación tecnológica de las herramientas de producción editorial